beau d'avant en arrière, le relever jusqu'au-dessus du calcanéum ; ouvrir transversalement la face antérieure de l'articulation tibio-tarsienne, en commençant par le côté externe,

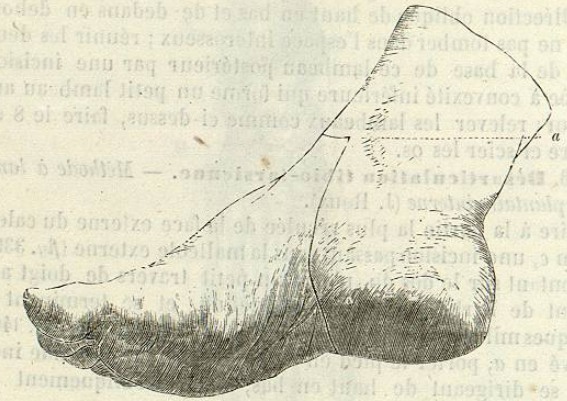

Fig. 340. — Désarticulation tibio-tarsienne, procédé de J. Roux (deuxième incision).

diviser les ligaments interne et externe, puis détacher le tendon d'Achille.

Pansement : Scier les malléoles en ayant soin de ménager la surface articulaire du tibia ; lier les artères et réunir avec des bandelettes de diachylon ; cérat et charpie.

577. **Désarticulation médio-tarsienne.** — 1° *Méthode de Chopart modifiée.* — Chercher les deux points de repère de l'articulation qui sont, *en dedans*, le tubercule du scaphoïde postérieur, et, *en dehors*, le tubercule du cinquième métatarsien. Saisir de la main gauche la face plantaire du pied, le pouce étant appliqué sur le tubercule interne du scaphoïde, l'index sur le tubercule externe et postérieur du cinquième métatarsien pour le pied droit : c'est l'inverse pour le pied gauche. Le couteau étant tenu *perpendiculairement* à l'axe antéro-postérieur du pied, faire une incision un peu convexe en avant et réunissant les deux points de repère (*fig.* 341). Mettre le pied dans l'extension forcée, faire saillir ainsi le sommet de la tête de l'astragale (*fig.* 342), couper les ligaments dorsaux, ouvrir l'articulation en donnant transversalement un coup de couteau au-devant de la saillie que fait la tête astragalienne. Diviser les ligaments interne et externe. Introduire *verticalement* la pointe

du couteau dans le creux calcanéo-scaphoïdien en dehors de la tête de l'astragale, couper les ligaments interosseux, calcanéo-scaphoïdien supérieur et calcanéo-cuboïdien interne, autrement dits ligaments en Y ou mieux en V, ou clef de l'articulation. Forcer l'extension du pied, glisser le couteau à plein tranchant à la face inférieure du pied, et tailler un lambeau (*fig.* 342), qu'on prolonge jusqu'à l'extrémité digitale des mé-

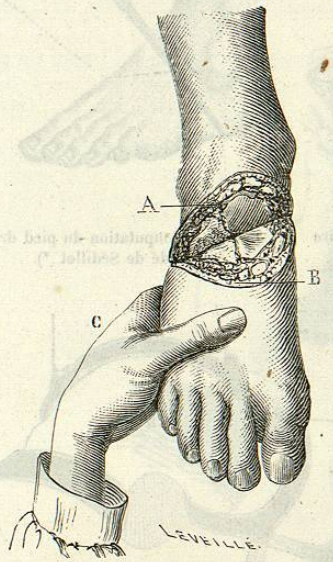

Fig. 341. — Amputation du pied (*).

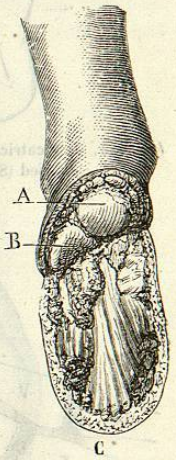

Fig. 342. — Amputation du pied (**).

tatarsiens ; faire une petite incision sur chaque bord du pied pour faciliter la taille du lambeau plantaire.

Pansement : lier les artères ; réunir à l'aide de bandelettes agglutinatives ; cérat et charpie.

3° *Procédé Sédillot. Pied droit.* A l'aide d'un petit couteau à amputation, faire une première incision transversale *a*, à quelques millimètres en avant de l'articulation calcanéo-cuboïdienne et se terminant sur le milieu de la face dorsale du pied.

(*) A, lambeau supérieur relevé ; B, ligne suivant laquelle est faite l'incision ; C, main gauche de l'opérateur.

(**) A, astragale ; B, cuboïde ; C, lambeau plantaire.

De ce point, seconde incision *b*, oblique d'arrière en avant et de dehors en dedans, contournant le bord interne du pied, à

Fig. 343. — Cicatrice demi-circulaire du pied (Sédillot).

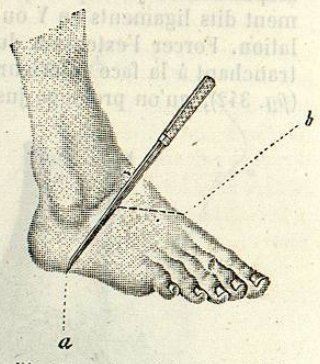

Fig. 344. — Amputation du pied droit, procédé de Sédillot (*).

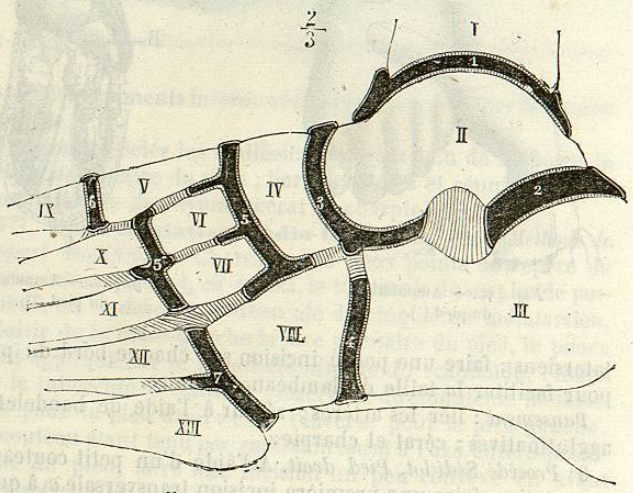

Fig. 345. — Synoviales du tarse (**).

(*) *a*, première incision ; *b*, seconde incision (Sédillot, *Méd. opératoire*).

(**) I, tibia ; II, astragale ; III, calcanéum ; IV, scaphoïde ; — V, premier ; VI, deuxième ; VII, troisième cunéiformes ; VIII, cuboïde ; IX, premier ; X, deuxième ; XI, troisième ; XII, quatrième ; XIII, cinquième métatarsiens. 1, synoviale tibio-tarsienne ; 2, synoviale sous-astragalienne postérieure ; 3, synoviale sous astraga-

un travers de doigt en arrière de l'articulation métatarso-pha-

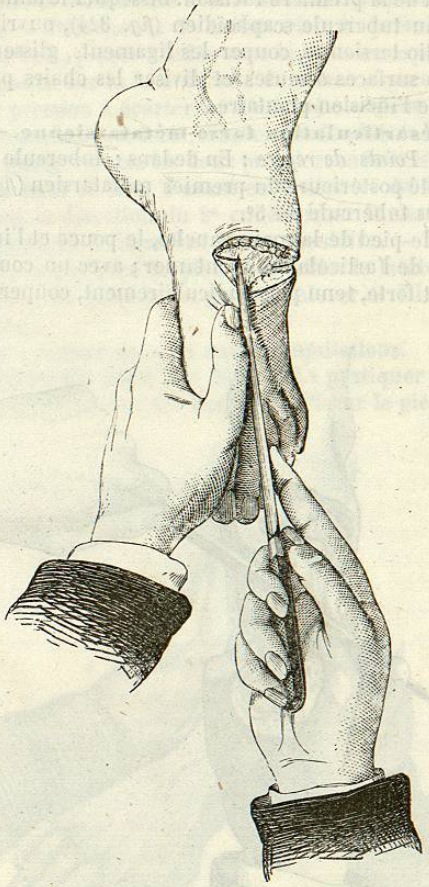

Fig. 346. — Direction qu'il faut donner au couteau au moment où dans la désarticulation tarso-métatarsienne de Lisfranc, on fait pénétrer la pointe entre les deux premiers métatarsiens dans le but de diviser le tégument qui les unit (Chassaignac).

langienne du gros orteil et ramenée d'avant en arrière, de

lienne antérieure; 4, synoviale calcanéo-cuboïdienne ; 5, synoviale scaphoïdo-cunéenne se prolongeant, 5 pour former celle des deuxième et troisième métatarsiens avec les deux derniers cunéiformes ; 6, synoviales du premier métatarsien et du premier cunéiforme ; 7, synoviales des deux derniers métatarsiens et du cuboïde (Beaunis et Bouchard).

dedans en dehors, de haut en bas sur la face plantaire au point de départ de la première incision. Disséquer le lambeau interne *b* jusqu'au tubercule scaphoïdien (*fig.* 324), ouvrir l'articulation médio-tarsienne, couper les ligaments, glisser le couteau entre les surfaces osseuses et diviser les chairs profondes au niveau de l'incision plantaire.

578. **Désarticulation tarso-métatarsienne.** — 1° *Méthode Lisfranc. Points de repère* : En dedans : tubercule interne de l'extrémité postérieure du premier métatarsien (*fig.* 337, 345) ; en dehors tubercule du 5e.

Saisir le pied de la main gauche, le pouce et l'index un peu en avant de l'articulation à entamer ; avec un couteau à lame étroite et forte, tenu perpendiculairement, couper immédiate-

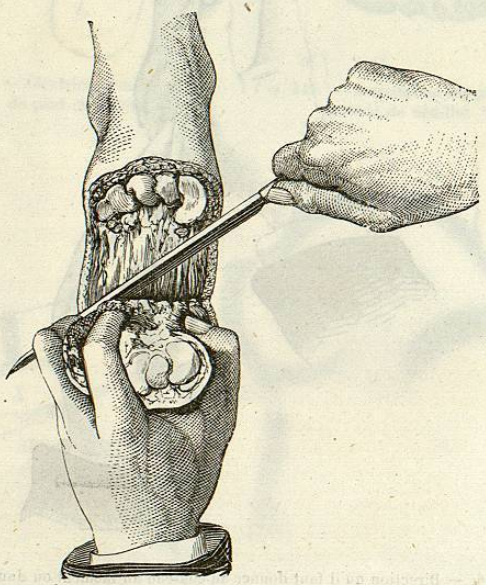

Fig 347. — Quatrième temps de la désarticulation tarso-métatarsienne (Chassaignac).

ment derrière les doigts la peau, le tissu cellulaire, les tendons extenseurs selon une ligne courbe à convexité antérieure. — Ouvrir l'articulation par le côté externe qui est le plus facile en donnant au couteau des mouvement soscillatoires, puis atta-

quer celle du premier métatarsien avec la base du bistouri ; couper les ligaments dorsaux des 2e et 4e métatarsiens avec la pointe du bistouri. — Détacher le 2e métatarsien du premier cunéiforme : pour cela, placer l'index sous le premier espace interosseux, le pouce sur la face dorsale du même espace et chercher par la pression à écarter les deux métatarsiens : saisir le couteau le tranchant en haut, l'index sur le plat de la base de la lame, le plonger entre les deux premiers métatarsiens en le dirigeant de haut en bas, d'avant en arrière et de dehors en dedans, selon la direction du 2e cunéiforme. Diviser les ligaments dorsaux, le 3e ligament interarticulaire. — Faire une incision sur chaque bord du pied pour tailler le lambeau plantaire, abaisser la portion du pied à enlever et faire le lambeau (*fig.* 347).

Pansement : comme dans les autres amputations.

579. **Saignée du pied** (*fig.* 348). — La pratiquer sur la saphène interne au niveau des malléoles. Placer le pied dans un

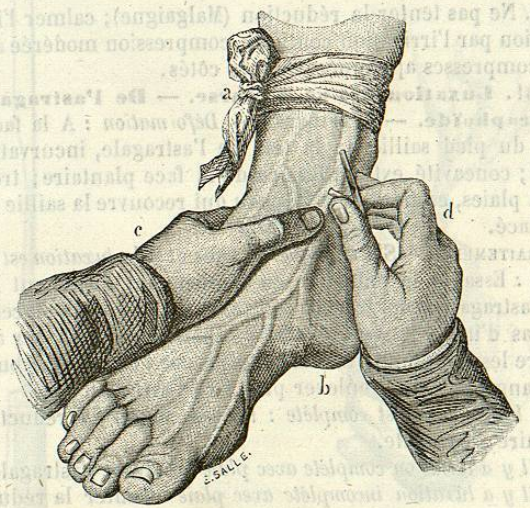

Fig. 348. — Saignée du pied (*).

bassin rempli d'eau chaude (bain de pied) ; appliquer au-dessus des malléoles un bandage circulaire ou mieux un mouchoir *a*,

(*) *a*, bandage circulaire ; *b*, talon ; *c*, main gauche de l'opérateur ; *d*, main droite armée de la lancette (Sédillot, *Méd. opér.*).

noué en dehors; quand les veines sont gonflées, retirer le pied du bain, le placer sur son genou; fixer avec le pouce de la main gauche *c* la veine saphène interne, et faire avec la lancette une incision selon l'axe de la veine qu'il ne faut pas transpercer. Replacer le pied dans l'eau du bain. Quand on a tiré une quantité satisfaisante de sang, panser comme pour la saignée du bras.

580. **Fracture du calcanéum.** — Symptomes. — I. *Par arrachement :* Douleur vive et craquement dans le talon; déformation; mobilité si les muscles sont relâchés; crépitation rare.

II. *Par écrasement :* Douleur vive ou engourdissement; marche impossible; déviation du pied en dehors; gonflement; ecchymoses; élargissement du talon et affaissement de la voûte plantaire (Malgaigne).

Traitement. — I. Étendre le pied sur la jambe, la jambe sur la cuisse; modérer les contractions musculaires; pantoufle de J. L. Petit.

II. Ne pas tenter la réduction (Malgaigne); calmer l'inflammation par l'irrigation continue, compression modérée à l'aide de compresses appliquées de tous côtés.

581. **Luxation des os du tarse. — De l'astragale sur le scaphoïde.** — Symptomes. — *Déformation :* A la face dorsale du pied saillie de la tête de l'astragale, incurvation du pied; concavité extraordinaire de la face plantaire; très-souvent plaies, eschares sur la peau qui recouvre la saillie de l'os déplacé.

Traitement. — *S'il n'y a pas de plaie* et si la *luxation est incomplète :* Essayer la réduction en comprimant fortement la tête de l'astragale dans le sens contraire à celui du déplacement : en cas d'insuccès, ce qui arrive d'habitude, se borner à combattre les symptômes inflammatoires par l'irrigation continue, les sangsues, sauf à enlever plus tard l'astragale.

Si la luxation est complète : ne pas tenter la réduction et extraire l'astragale.

S'il y a luxation complète avec plaie : Enlever l'astragale.

S'il y a luxation incomplète avec plaie : Tenter la réduction; couper au besoin les ligaments qui gênent; extraction de l'astragale, appareil de fractures.

582. **Luxation du métatarse.** — Symptomes. — Douleur vive et craquement dans le pied; 1° *Déformation :* Voussure à la face dorsale, saillie des tendons des extenseurs et soulèvement des orteils; saillie transversale correspondant à la série

d'articulation des os du métatarse avec ceux du tarse et dépression transversale en arrière de cette saillie; voûte plantaire remplacée par une surface plane;

2° *Dimension :* raccourcissement du pied;

3° *Mobilité :* nulle, pas de crépitation.

Traitement. — Contre-extension sur la partie inférieure de la jambe et extension de l'extrémité inférieure du pied, comprimer fortement dans un sens opposé les deux rangées osseuses saillantes.

583. **Luxation et fracture des orteils.** — Symptomes. — Difformité; gêne des mouvements, douleurs (luxation). Déplacement des fragments, mobilité, crépitation (fracture).

Mêmes indications que pour les fractures et luxations des doigts de la main.

584. **Rupture du tendon d'Achille.** — Symptomes. — A la suite de contraction forte et subite des muscles extenseurs

Fig. 349. — Ténotome.

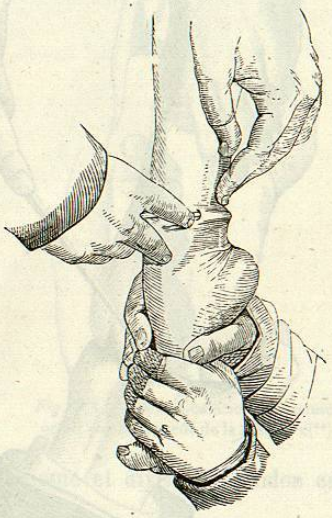

Fig. 350. — Ténotomie, procédé de Bouvier.

du pied, craquement dans la jambe, impossibilité de marcher ou de se tenir debout; douleur au-dessus du talon et dépression augmentant ou diminuant dans les mouvements communiqués de flexion ou d'extension du pied.

TRAITEMENT. — 1° Rapprocher les deux bouts divisés en étendant le pied sur la jambe et en fléchissant la jambe sur la cuisse. 2° Maintenir ce rapprochement pendant tout le temps nécessaire à la cicatrisation, en tenant le membre dans la position ci-dessus, et cela, à l'aide de l'appareil amidonné ou dextriné dont la durée d'application est de six semaines à deux mois.

585. **Section du tendon d'Achille.** — Faire mettre le pied dans l'extension forcée ; avec une lancette, piquer la peau

Fig. 351. — Désarticulation totale des orteils (Chassaignac).

sur le côté du tendon qui fait le plus saillie ; par cette incision introduire le ténotome (*fig.* 349) mousse, le faire glisser

entre la peau et le tendon (*fig.* 350) que l'on coupe de la face cutanée à la face profonde, ce qui a lieu en redressant subitement le pied (Bouvier).

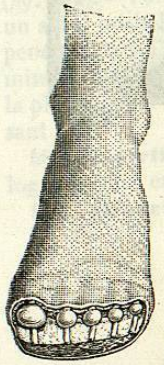

Fig. 352. — Désarticulation des cinq orteils. Procédé de Lisfranc (*).

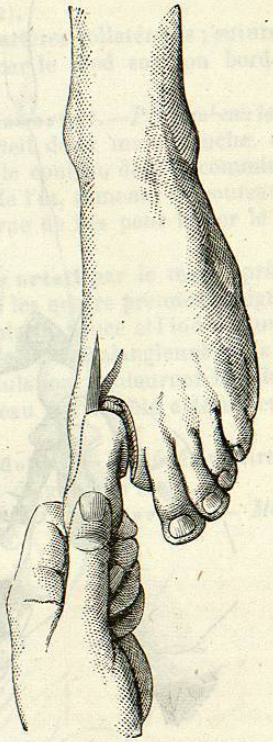

Fig. 353. — Désarticulation du premier orteil par le procédé de la tabatière(**).

Selon V. Duval, un seul ténotome et diviser le tendon en allant du tibia vers la peau.

586. **Désarticulation des cinq orteils ensemble.** — Se placer en dedans pour le côté gauche, en dehors pour le côté

(*) D'après Sédillot, *Méd. opér.*

(**) Le gros orteil tenu de la main gauche est fortement fléchi. Le couteau après avoir tranché la commissure interdigitale a ouvert l'articulation et va tailler le lambeau externe selon la direction indiquée par la ligne ponctuée (Chassaignac).

droit ; saisir les cinq orteils avec la main gauche et les porter

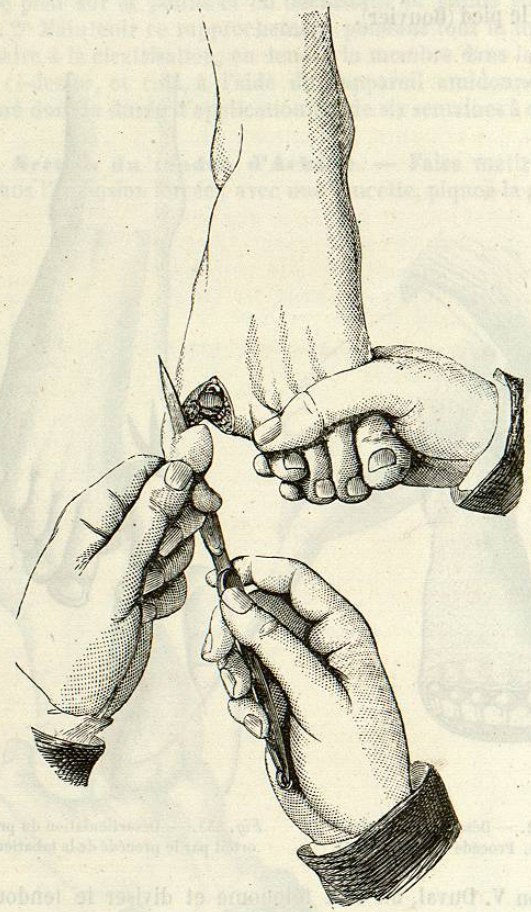

Fig. 354. — Désarticulation du cinquième orteil par le procédé de la tabatière (*).

dans l'extension. Avec un fort scalpel, faire sur la face plan-

(*) Les quatre premiers orteils étant tenus écartés par un aide, la main gauche de l'opérateur saisit le dernier orteil, en même temps que le bistouri tenu de la main droite taille le lambeau latéral externe, après avoir tranché la commissure interdigitale et ouvre l'articulation métatarso-phalangienne (Chassaignac).

taire une incision courbe à convexité antérieure, suivant exactement le pli digito-plantaire (*fig.* 351). Faire une incision semblable à la face dorsale en ayant soin que le lambeau supérieur dépasse le lambeau inférieur. Couper la peau dans l'interstice des orteils. Faire rétracter la peau, ouvrir les articulations et désarticuler (*fig.* 352).

Pansement. Lier ou tordre les artères collatérales ; suture ou bandelettes agglutinatives; placer le pied sur son bord externe, la jambe à demi fléchie.

587. **Désarticulation du gros orteil.**—*Par lambeau latéral ou tabatière* (*fig.* 353): Saisir l'orteil de la main gauche, et le fléchir fortement; faire passer le couteau dans la commissure digitale et contourner la tête de l'os, ramener le couteau en avant en rasant la surface interne de l'os pour tailler le lambeau interne.

588. **Désarticulation du 5e orteil** par le même procédé (*fig.* 354).—Faire tenir écartés les quatre premiers doigts par un aide; saisir le petit doigt entre le pouce et l'index gauches; pénétrer dans l'articulation métatarso-phalangienne par la commissure digitale : ouvrir l'articulation, contourner le talon de la phalange et tailler un lambeau sur le côté externe en rasant l'os.

589. **Désarticulation des doigts.**— Procédé ovalaire analogue à celui employé pour les doigts de la main.

590. **Désarticulation du 1er métatarsien.** — *Méthode*

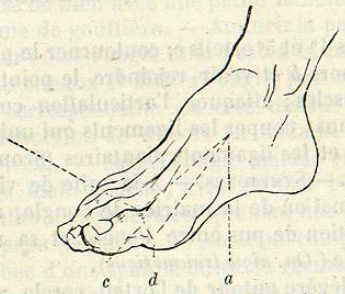

Fig. 355. — Désarticulation du premier métatarsien (*).

ovalaire (*fig.* 355). Chercher l'articulation du métatarse avec le tarse *a*; saisir le gros orteil avec la main gauche; à 4 millimètres

(*) *a*, commencement de l'incision en arrière de l'articulation ; *b*, commencement des orteils ; *c*, côté interne de la phalange ; *d*, pli articulaire de la face plantaire (Sédillot, *Méd. opérat.*).

en arrière de l'articulation *a*, faire une incision oblique de dedans en dehors *b* jusqu'à la commissure des orteils, contourner la base de la première phalange selon la ligne *bd*; appliquer le bistouri au côté interne de la phalange *c*, remonter sur le métatarsien et rejoindre le point de départ *a*. Diviser successivement les tendons extenseurs du pouce et les fibres du premier interosseux dorsal, disséquer les téguments de la plante du pied en respectant les deux sésamoïdes. Ouvrir l'articulation en tenant le bistouri la pointe en bas et le tranchant oblique de dedans en dehors et d'arrière en avant; couper le ligament interne, les fibres du ligament supérieur, engager le couteau entre les deux métatarsiens et achever la désarticulation.

591. **Désarticulation du 5e métatarsien.** — *Méthode ovalaire* (*fig.* 356). A 5 millimètres en arrière de l'extrémité postérieure du 5e métatarsien *a*, faire une incision dirigée vers la

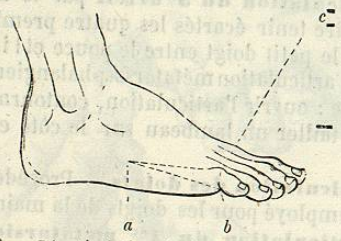

Fig. 356. — Désarticulation du cinquième métatarsien (*).

commissure des 4e et 5e orteils *c*; contourner le pli plantaire de dedans en dehors *b* et venir rejoindre le point de départ *a*. Diviser les muscles; attaquer l'articulation cuboïdienne de dehors en dedans; couper les ligaments qui unissent les 4e et 5e métatarsiens et les ligaments plantaires (Scoutetten).

592. **Onyxis.** — Symptomes. — A la suite de violences extérieures, inflammation de la matrice de l'ongle, avec chaleur, douleur, formation de pus entre l'ongle et sa matrice, puis chute de l'ongle (*On. aigu traumatique*).

Tuméfaction légère autour de l'orteil, cercle rougeâtre à la racine de l'ongle; peau rouge, violacée, ulcérée; suintement entre la racine de l'ongle et la peau; ongle terne, ramolli, jaunâtre; chute de l'ongle. Matrice onguéale rouge, inégale, purulente, fétide, entourée d'un bourrelet saignant. Après

(*) *a*, commencement de l'incision; *b*, pli plantaire; *c*, commissure des quatrième et cinquième orteils. (Sédillot, *Méd. opérat.*)

la chute de l'ongle, formation de lamelles cornées, jaunâtres, souvent irrégulières (*On. chronique* ou *maligne* ou *pelade*; *On. syphilitique*).

Ne pas confondre avec plaies des ongles; chercher dans les antécédents s'il y a eu des accidents syphilitiques: voir s'il y a ongle incarné.

Traitement. — *Contre l'onyxis traumatique* : bains locaux, cataplasmes émollients.

Contre l'onyxis malin ou chronique: débuter par le traitement antisyphilitique (29), en cas d'accidents vénériens, poudre de calomel. S'il n'y a pas de syphilis, enlever la matrice de l'ongle avec un fort bistouri tenu à pleine main. Pansement simple (Dupuytren), cautériser deux ou trois fois avec le nitrate d'argent.

593. **Ongle incarné.** — Symptomes. — Douleur au doigt du pied, augmentant par la marche et la pression; au bord de l'orteil, du côté où l'ongle pénètre dans les chairs, gonflement inflammatoire, bourrelet rougeâtre, saignant, ulcéré, fournissant quelquefois un pus fétide et recouvrant une partie de l'ongle.

Ne pas confondre avec onyxis chronique ou syphilitique.

Traitement.— Saupoudrer les chairs fongueuses avec l'alun en poudre, le calomel, le bismuth; couper l'ongle carrément; le soulever avec de la charpie pour l'empêcher de prendre une direction vicieuse ou bien avec une petite lamelle de fer-blanc (Desault) en forme de gouttière. — Amincir la partie moyenne de l'ongle, glisser entre l'ongle et la peau à la partie moyenne la pointe de bons ciseaux et diviser l'ongle, puis saisir avec une pince la partie correspondante au côté malade et l'arracher de dedans en dehors ou de dehors en dedans, selon le côté malade (Dupuytren). — Saisir l'ongle malade entre le pouce et l'index de la main gauche; avec un fort bistouri tenu à pleine main, tailler un lambeau comprenant une partie d'ongle incarné et de peau (Baudens). — Ablation complète de l'ongle; glisser le bec d'une spatule entre la racine de l'ongle et de la peau et faire exécuter à la spatule un mouvement de bascule par lequel l'ongle sera soulevé, poussé en avant et arraché.

594. **Cors aux pieds, œil de perdrix.** — Symptomes. — Épiderme épaissi formant une couche blanchâtre, unie, dense; circulaire, ayant une densité presque égale à celle de la corne: au centre petit point plus saillant, plus dur, translucide, correspondant à la racine: augmentation des douleurs par le

frottement, par la pression, par les temps humides qui font gonfler les cors; quelquefois rougeur érythémateuse autour du cor; quelquefois sérosité plus considérable dans la bourse, d'où augmentation des douleurs.

Siége sur les articulations, dans les espaces interdigitaux.

TRAITEMENT. — Porter des chaussures plus larges : appareil en caoutchouc de Galante; tailler dans un tube de caoutchouc un anneau ayant la forme d'une bague et ménager à la partie la plus large une ouverture d'un diamètre au moins égal à la circonférence du cor.

Excision couche par couche. — Extirpation : après un bain de pieds, attaquer le cor par un de ses bords à l'aide d'un poinçon carré ; saisir le bord avec une pince et extirper à l'aide d'une aiguille aplatie à pointe mousse, en évitant de faire saigner et en ayant soin d'enlever le cor et sa racine.

Contre les douleurs et la rougeur érythémateuse: collodion élastique, diachylon, vigo.

LIVRE III

ACCOUCHEMENTS.

CHAPITRE PREMIER

PHYSIOLOGIE DE LA GROSSESSE.

Signes de la grossesse. — Modifications du col.

595. **Signes de la grossesse.** — 1° *Rationnels*. — Suppression des règles; picotements, gonflement, coloration brunâtre des seins : troubles digestifs, respiratoires, circulatoires, nerveux; colostrum dans les seins et kyestéine dans les urines : augmentation du volume de la matrice : modifications du col.

2° *Certains*. — Ballottement : mouvements actifs du fœtus; à partir du 4e mois, bruit du cœur fœtal non isochrone avec le pouls de la mère : deux bruits de souffle, en cas de grossesse double.

596. **Modifications du col** selon l'époque de la grossesse et l'état primipare ou multipare.

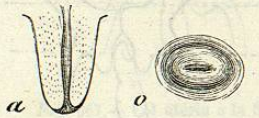

Fig. 357. — Col utérin chez la femme primipare (*).

Fig. 358. — Col utérin chez la femme multipare (**).

(*) *a*, forme du col utérin ; *o*, orifice externe du col.
(**) *b*, forme du col utérin ; *o'*, orifice externe du col.