centrée de perchlorure de fer et introduits à l'aide du speculum plein; maintenir à l'aide d'un bandage en T; les laisser autant que la malade pourra les supporter, de 2 à 10 heures (Pajot). Pas de seigle ergoté, et, s'il y a dilatation du col, extraire l'enfant par la *version*.

Mais chercher avant tout à prévenir l'avortement par les moyens ci-dessus, par les toniques s'il y a chloro-anémie, par le mercure ou l'iodure de potassium s'il y a des antécédents syphilitiques; — par les promenades au grand air, s'il y a vie trop sédentaire, etc.; — par le repos horizontal et les pessaires Gariel, s'il y a déplacement, etc.

Pour arrêter l'avortement qui se fait : Moyens ci-dessus, saignée si la femme est assez robuste, repos horizontal, boissons froides, compresses froides sur les aines, quarts de lavement laudanisés (20 à 30 gouttes par quart), sinapismes aux bras, entre les deux épaules.

Pour favoriser l'expulsion si l'avortement est inévitable : Seigle ergoté (2 gr. en 4 fois à 10 minutes d'intervalle), extraire l'enfant avec la pince de Charrière; si c'est impossible, tamponnement vaginal pour modérer la perte de sang.

Contre la rétention du placenta : Attendre une ou deux heures; seigle ergoté; chercher à l'extraire soit avec les doigts, soit à l'aide d'une pince longue. Si tout n'est pas extrait, injections aromatiques, chlorurées, phéniquées : quinquina, alcoolature d'aconit à l'intérieur pour prévenir les accidents adynamiques produits par la putréfaction du placenta.

605. **Fièvre puerpérale.** — Symptomes. — 4 ou 5 jours après l'accouchement, frisson violent, intense, prolongé, durant plusieurs heures et pouvant se répéter et simuler une fièvre intermittente; suppression des lochies, pouls fréquents, 100 à 120, petit, dépressible; chaleur modérée, pas de sueurs, face altérée, anxieuse; respiration haute, entrecoupée; malaise épigastrique; abdomen très-sensible, tuméfié, ballonné, amenant de la dyspnée, des éructations, des vomissements bilieux, verdâtres, fréquents. A ces souffrances succèdent la torpeur, la faiblesse de la voix, le refroidissement, souvent le délire, les selles involontaires, l'excessive fréquence du pouls, et très-fréquemment la mort. (Voir *Péritonite puerpérale*, 446.)

Quelquefois il se manifeste un érysipèle, un phlegmon, une pleurésie, un ictère, etc.

Ne pas confondre avec fièvre de lait, péritonite (446).

Traitement. — Sulfate de quinine (1 à 3 gr. par jour) en potion, lavements; alcoolature d'aconit (2 à 5 gr.); toniques; injections aromatiques, émollientes, phéniquées, alcooliques. — Béhier prescrit les sangsues fréquemment répétées, les vésicatoires volants, le collodion élastique, les grands bains. (Voir *Péritonite*.) — Conditions hygiéniques, aération.

CHAPITRE III

ACCOUCHEMENT ET MANŒUVRES.

Présentations. — Positions. — Diagnostic des positions. — Présentations du sommet. — Présentations de la face. — Présentations du pelvis. — Présentations du tronc. — Mécanisme de l'accouchement spontané. — Accouchement proprement dit. — Soins pendant les suites de couches. — Après la délivrance. — Soins à l'enfant nouveau-né. — Grossesse gémellaire. — Accidents qui peuvent survenir pendant l'accouchement naturel. — Tableau synoptique des hémorrhagies utérines. — Mauvaises présentations du fœtus. — Délivrance. — Rétrécissements du bassin et vices de conformation. — Conduite de l'accoucheur dans le rétrécissement. — Versions céphalique, pelvienne. — Forceps. — Applications directes dans la présentation du sommet. — Applications obliques dans la présentation du sommet. — Crâniotomie. — Céphalotripsie. — Accouchement prématuré artificiel. — Avortement provoqué. — Opération césarienne.

606. **Présentations.** — Reconnaître par le toucher, par le palper et par l'auscultation si l'enfant *se présente* 1° par l'occiput; — 2° par la face; — 3° par le pelvis; — 4° par le tronc (côté droite ou côté gauche).

607. **Positions.** — La présentation étant reconnue, chercher les rapports qui existent entre la partie fœtale qui se présente et le bassin de la mère, c'est-à-dire la *position* des enfants.

1° Occiput.	*Occipito-* iliaque gauche antérieure	1re position.
	— droite postérieure	2e —
	— droite antérieure	3e —
	— gauche postérieure	4e —
2° Face (1).	*Fronto-* iliaque gauche antérieure	1re position.
	— droite postérieure	2e —
	— droite antérieure	3e —
	— gauche postérieure	4e —

(1) D'après Joulin, *Traité complet d'accouchement*, 1866, p. 522. Cette dénomination adoptée par Joulin est plus facile à retenir sous le rapport mnémotechnique que celle dans

3° Pelvis...	*Sacro-*	Iliaque gauche antérieure.	1re	positior.
		— droite postérieure..	2e	—
		— droite antérieure	3e	—
		— gauche postérieure	4e	—
4° Tronc...	Épaule droite. céphalo-	iliaq. gauche. *Dos* antérieur.	1re	position.
		— droite.. — postérieur.	2e	—
	Épaule gauche. céphalo-	— droite.. — antérieur..	2e	—
		— gauche. — postérieur.	1re	—

Les positions transversales, très-rares d'ailleurs, sont des positions primitivement postérieures en train de se transformer en antérieures (Joulin).

608. **Diagnostic des positions. — Présentations du sommet.** — Par le toucher vaginal on sent la tête au détroit

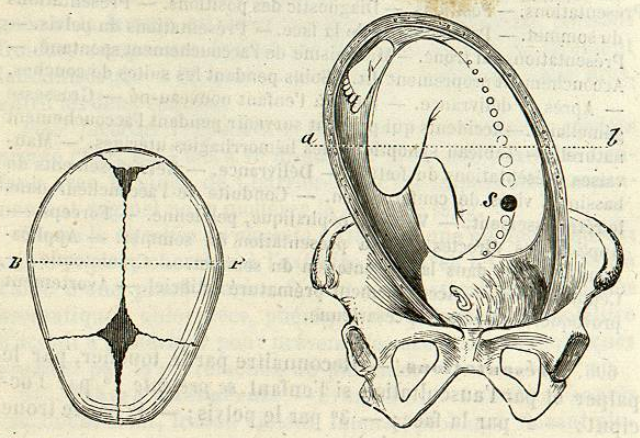

Fig. 371. — Tête de fœtus vue par son sommet.

Fig. 372. — Présentation du sommet (*).

supérieur. *Point de repère* : Suture sagittale et fontanelles (*fig.* 372).

I. **Occipito-iliaque gauche antérieure** ou **première position du sommet** : Occiput dans la cavité cotyloïde gauche ; front à la symphyse sacro-iliaque droite ; suture sagittale oblique de gauche à droite et d'avant en arrière ; fontanelle

laquelle on prend le menton comme point de repère. L'avantage mnémotechnique et pratique de cette classification consiste à retenir les quatre positions du sommet ou occiput. Pour les autres, il suffit de remplacer le mot *occipito* par les mots *fronto, sacro, céphalo.* Il n'y a d'exception que pour l'épaule gauche, où la deuxième position remplace la première.

(*) *ab*, ligne fictive horizontale, passant un peu au-dessous de l'ombilic ; *s*, point du summum d'intensité des bruits du cœur.

postérieure triangulaire en avant et à gauche ; fontanelle antérieure losangique en arrière et à droite ; dos en avant et à gauche ; bruit du cœur fœtal ayant son maximum dans la fosse iliaque gauche au-dessus de l'ombilic (*fig.* 372).

Diagnostic. — *Avant* le travail, on reconnaît par le toucher une large surface arrondie, dure, qui descend quelquefois jusque sur le plancher du bassin.

Pendant le travail le doigt rencontre dans l'excavation une tumeur sphéroïdale qui est le vertex, — la suture sagittale oblique de gauche à droite, et d'avant en arrière dans la fosse iliaque, — fontanelle postérieure ou triangulaire.

II. **Occipito-iliaque droite postérieure** ou **deuxième position** : Occiput répondant à la symphyse sacro-iliaque droite ; le front, à la cavité cotyloïde gauche ; dos en arrière et à droite, ventre en avant et à gauche ; battements du cœur dans la fosse iliaque droite au-dessous de l'ombilic.

Diagnostic. — Suture sagittale oblique d'avant en arrière et de gauche à droite ; fontanelle antérieure ou losangique dans la fosse iliaque gauche.

III. **Occipito-iliaque droite antérieure** ou **troisième position** : L'occiput est dans la fosse iliaque droite ; le front correspond à la symphyse sacro-iliaque gauche ; dos en avant et à droite ; maximum du bruit fœtal dans la fosse iliaque gauche.

Diagnostic. — Suture sagittale oblique de droite à gauche et d'avant en arrière. — Fontanelle postérieure ou triangulaire dans la fosse iliaque droite.

IV. **Occipito-iliaque gauche postérieure** ou **quatrième position.** — L'occiput correspond à la symphyse sacro-iliaque gauche, le front à la cavité cotyloïde droite.

Diagnostic. — Suture sagittale oblique de gauche à droite et d'avant en arrière ; — fontanelle antérieure ou losangique dans la fosse iliaque gauche.

Dans les positions transversales l'occiput occupe la moitié du rebord mousse de la demi-circonférence du bassin, à droite ou à gauche.

Diagnostic. — Suture sagittale placée transversalement.

609. **Présentations de la face.** — Dans les deux positions principales de la face, les rapports du fœtus sont absolument les mêmes que dans les deux positions principales du sommet, ce qui se comprend parfaitement, du reste, puisque la présentation de la face n'est, à bien prendre, qu'une irrégularité de celle du vertex (Pénard),

I. **Fronto-iliaque gauche antérieure** ou **première po-**

sition (1) : Le menton en arrière est en rapport avec la symphyse sacro-iliaque droite; le front en avant et à gauche, l'occiput

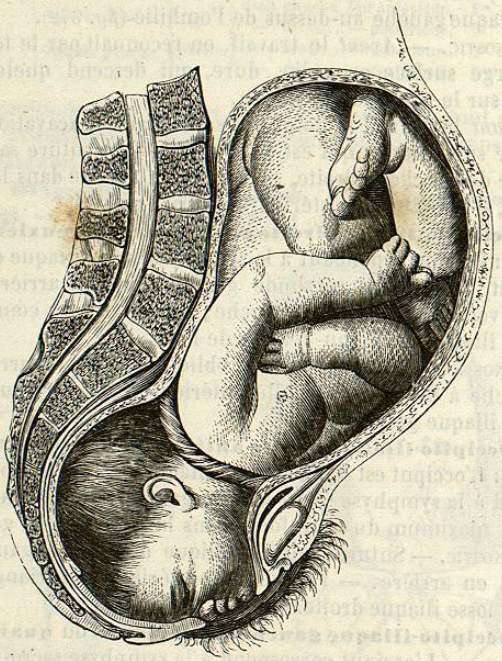

Fig. 373. — Présentation de la face; tête dans l'excavation, rotation achevée.

plus ou moins rapproché de la nuque, le dos en avant et à gauche; battements du cœur dans la partie gauche de l'abdomen (*fig.* 374).

Diagnostic. — Partie fœtale très-élevée, poche des eaux volumineuse; *absence de suture, de fontanelles;* si le col est largement ouvert, chercher à reconnaître, avec le doigt, le front ou le nez, ou la bouche, ou le menton. Éviter de confondre avec les fesses.

II. **Fronto iliaque droite postérieure** ou **deuxième position** (2) : Menton en rapport avec l'éminence iléo-pectinée gauche; front en arrière et à droite; face regardant dans l'excavation; dos tourné à droite; bruits du cœur fœtal faibles dans la fosse iliaque droite (*fig.* 373).

(1) Mento-iliaque droite postérieure (P. Dubois, Cazeaux, Chailly, Jacquemier, Pajot).
(2) Mento-iliaque gauche antérieure des auteurs.

Diagnostic. — Situation respective des différentes parties de la face.

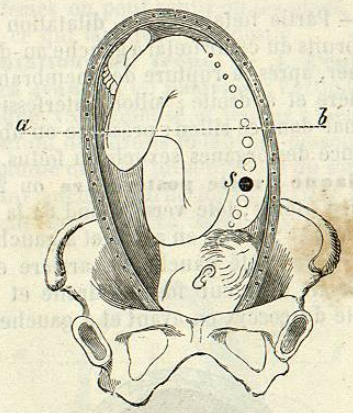

Fig. 374. — Présentation fronto-iliaque gauche antérieure ou première position (*).

610. **Présentations du pelvis. — I. Sacro-iliaque gau-**

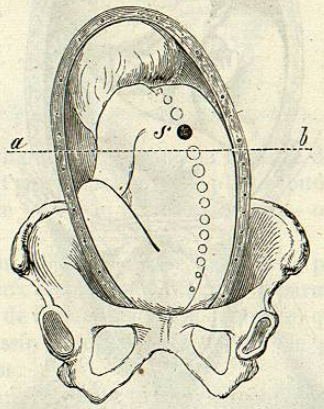

Fig. 375. — Présentation sacro-iliaque gauche antérieure ou première position (**).

che antérieure ou **première position.** — Pelvis en bas sur

(*) *ab*, ligne fictive horizontale passant un peu au-dessus de l'ombilic; *s*, siége du summum d'intensité des bruits du cœur.

(**) *ab*, ligne fictive horizontale passant un peu au-dessous de l'ombilic; *s*, siége du summum d'intensité des bruits du cœur.

l'orifice utérin; tête en haut; dos en avant et à gauche; côté gauche en avant et à droite; côté droit à gauche et en arrière (*fig.* 375).

Diagnostic. — Partie fœtale élevée, dilatation lente; poche volumineuse; bruits du cœur fœtal à gauche au-dessus de l'ombilic : au toucher, après la rupture des membranes, pointe du coccyx en arrière et à droite; sillon interfessier lui faisant suite, orifice anal dans ce sillon; présence ou absence de méconium; présence des organes sexuels du fœtus.

2° **Sacro-iliaque droite postérieure** ou 2e **position** : Siége sur l'orifice utérin; tête vers le fond de la matrice; dos en arrière et à droite; ventre en avant et à gauche; côté droit en avant et à droite; côté gauche en arrière et à gauche; maximum du bruit du cœur fœtal à droite et au-dessus de l'ombilic; pointe du coccyx en avant et à gauche (*fig.* 376).

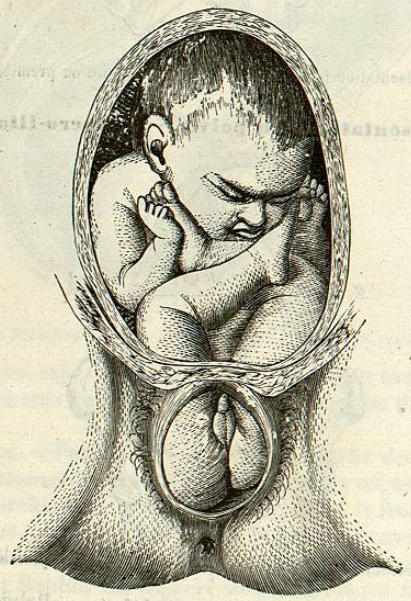

Fig. 376. — Présentation pelvienne, dos en arrière et à droite, fesses au détroit inférieur ou deuxième position.

Diagnostic. — A moins de dilatation assez considérable le

doigt ne sait rien reconnaître; s'en rapporter au palper et à l'auscultation des bruits fœtaux.

Au lieu des fesses on peut sentir ou les pieds, ou les talons, ou les genoux, ce qui facilite le diagnostic.

611. **Présentations du tronc.** — I. **Céphalo-iliaque gauche, dos en avant** ou 1re **position** : Partie fœtale élevée; poche amniotique volumineuse et tendue; forme oblique de l'utérus; maximum des bruits fœtaux au-dessous de l'ombilic à gauche (*s*), comme dans les présentations du sommet; le doigt souvent n'atteint aucune partie fœtale. Éviter de rompre les membranes tant que l'orifice n'est pas complétement dilaté (*fig.* 377).

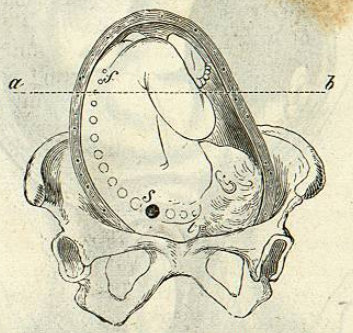

Fig. 377. — Présentation du tronc (*).

Quand il y a dilatation complète ou rupture de la poche amniotique, le doigt peut toucher ou le pli du coude — ou le moignon de l'épaule — ou le creux axillaire — ou le thorax — ou rien.

La présentation étant reconnue, trouver la position et pour cela chercher deux éléments de diagnostic parmi les trois suivants : 1° le côté de l'épaule (gauche ou droite) qui se présente; 2° le côté du bassin occupé par la tête; 3° le point du bassin occupé par le dos.

Si l'on touche une petite tumeur arrondie, avec saillie osseuse au centre, c'est l'épaule.

Si c'est le coude, on reconnaît les trois petites tubérosités, toutes trois immobiles.

Si c'est le thorax, on reconnaît la présence des côtes.

(*) *ab*, ligne fictive horizontale passant un peu au-dessous de l'ombilic; *sf*, grande ligne de décroissance des bruits; *sl*, petite ligne de décroissance.

Si l'on ne sent rien, ce ne peut être une présentation ni de la tête, ni de la face, ni du siége.

Si l'on rencontre le moignon de l'épaule, ou le coude, ou le thorax, chercher à reconnaître le côté qui se présente, et cela en cherchant le pli de l'aisselle.

Si le bras pend dans le vagin, il facilite le diagnostic; l'espèce de main indique l'espèce d'épaule. *Tourner en haut la*

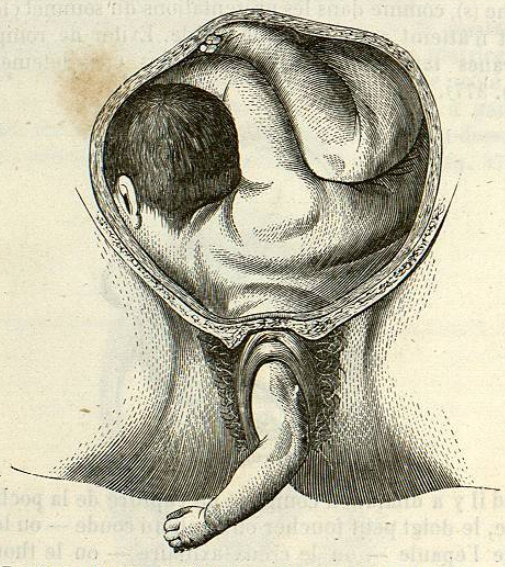

Fig. 378. — Position de l'épaule gauche, 2e position; le bras sorti.

face palmaire de la main de l'enfant, le pouce est toujours du côté de la cuisse de la femme, homonyme de l'épaule qui se présente (*fig.* 378).

Quand le dos de la main *droite* regarde la cuisse gauche de la mère et le petit doigt l'arcade pubienne, on diagnostique une première position de l'épaule droite (*Céphal. iliaque gauche*).

Quand le dos de la même main regarde la cuisse droite et le petit doigt le périnée, c'est une deuxième position de l'épaule *droite* (*Céphal. iliaque droite*).

Quand le dos de la main *gauche* regarde la cuisse gauche et le petit doigt le périnée, c'est une première position de l'épaule *gauche* (*Céphal. iliaque gauche*).

Quand le dos de la main *gauche* regarde la cuisse droite et le petit doigt le pubis, c'est une deuxième position de l'épaule *gauche* (*Céphal. iliaque droite*) (1).

612. **Mécanisme de l'accouchement spontané.** — Cinq temps :

I. **Par le sommet.** — 1° Amoindrissement des parties ou flexion

2° Engagement (*fig.* 379);

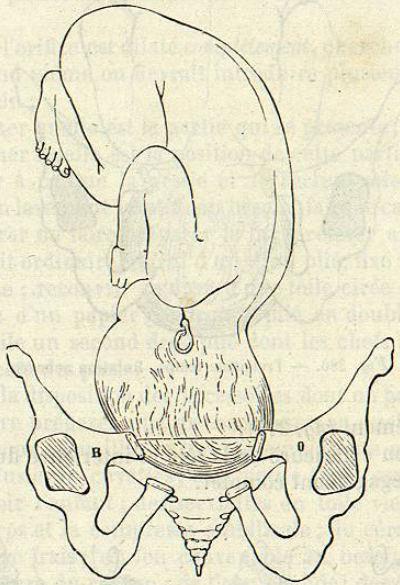

Fig. 379. — Premier temps du mécanisme de l'accouchement par le sommet (*).

3° Rotation ramenant l'occiput sous la symphyse pubienne (*fig.* 380);

4° Dégagement de la tête à la vulve par réflexion graduée (*fig.* 381 et 382);

5° Rotation extérieure de la tête et rotation intérieure des épaules, précédant le dégagement complet.

II. **Par la face.** — 1° Déflexion;

(1) Pénard, *Guide de l'accoucheur*, p. 149.

(*) OB, diamètre occipito-bregmatique se mettant en rapport avec le diamètre oblique droit du détroit supérieur.

2° Engagement;
3° Rotation ramenant le menton sous la symphyse pubienne;

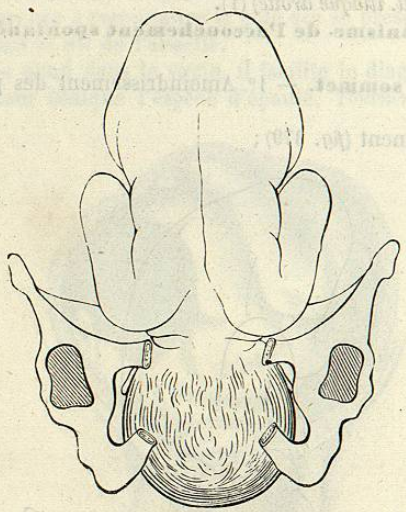

Fig. 380. — Troisième temps. Rotation achevée.

4° Dégagement (*fig.* 374);
5° Rotation extérieure de la tête et intérieure du tronc précédant le dégagement complet.

Fig. 381 et 382. — Quatrième temps.

III. **Par le siége.** — Comme pour le sommet; seulement c'est le sacrum qui remplace l'occiput.

613. **Accouchement proprement dit.** — Le médecin étant appelé auprès d'une femme qui se dit en couche doit se munir de sa trousse, d'un forceps, d'un stéthoscope, d'un tube laryngien, de quelques grammes d'ergot de seigle, de laudanum, de chloroforme. — Il s'assurera :

1° Si elle est réellement enceinte;
2° Si elle est à terme;
3° Si elle est en travail (ce qu'on reconnaît aux douleurs, à l'effacement complet du col avec un commencement de dilatation dans l'orifice interne).
4° Si l'orifice n'est pas dilaté, se garder de rompre les membranes quand la présentation est inconnue; faire coucher la femme, lui passer un coussin sous le siége et attendre la dilatation.
5° Quand l'orifice est dilaté *complétement*, chercher la présentation, quand même on devrait introduire plusieurs doigts ou toute la main;
6° Chercher quelle est la partie qui se présente;
7° Chercher quelle est la position de cette partie;
8° Veiller à ce que la vessie et le rectum soient vides, et prescrire un lavement laxatif : au besoin, faire le cathétérisme;
9° Préparer ou faire préparer le lit; préférer au lit, dit de misère, le lit ordinaire, garni d'un drap plié, fixé sous le siége de la femme; recouvrir ce drap d'une toile cirée de même dimension ou d'un papier goudronné plié en double : attacher sur cette toile un second drap plié dont les chefs libres seront dirigés du côté des pieds.

Veiller à la disposition des accessoires dont on pourrait avoir besoin; faire préparer une grosse éponge ou quelques vieilles serviettes pour recueillir le liquide amniotique et le sang en caillots; plusieurs cuvettes; une petite table garnie d'alèzes pour recevoir l'enfant; des serviettes en toile vieille; le bandage de corps et la compresse ombilicale; du cérat, de l'huile ou du beurre frais; un feu convenable au besoin; le fil ciré pour la ligature du cordon; de l'eau chaude; des ciseaux; une baignoire de siége ou un grand seau ou une grande terrine; vérifier si les premiers vêtements de l'enfant sont complets.

« Pendant la période de dilatation on laissera la femme entièrement libre de ses mouvements, elle ne sera astreinte à aucune position spéciale, à moins d'indications particulières. Lorsque le col de l'utérus sera dirigé très en haut et en arrière, la femme restera couchée le siége élevé, au moyen d'un oreiller jusqu'à ce que l'orifice utérin ait repris sa direction normale. Quand la dilatation est lente malgré d'énergiques contractions, le bain de siége est un très-bon moyen de la favoriser. C'est surtout pendant cette période que les douleurs de

reins se manifestent : on diminue leur intensité en soulevant la région lombaire de la malade ou en lui faisant prendre la station sur les genoux, le corps étant penché en avant. Les crampes seront combattues par des frictions sèches sur le trajet de la douleur. Il faut s'abstenir de dilater artificiellement, au moyen des doigts, l'orifice cervical. Les efforts volontaires de la femme sont inutiles pendant cette période. On l'obligera à s'éviter cette fatigue inutile. *L'intégrité des membranes sera respectée jusqu'à l'entière dilatation du col.* Leur rupture prématurée aurait des inconvénients. La persistance de la poche des eaux après la dilatation complète peut retarder le travail et déterminer des décollements partiels et fâcheux du placenta. On en opère alors la rupture artificielle en les grattant de l'ongle sur l'extrémité libre duquel on taille au besoin une légère aspérité. Il est difficile parfois de reconnaître que les eaux sont écoulées, le plissement du cuir chevelu au moment de la contraction est le meilleur signe de la rupture des membranes. Dans certains cas exceptionnels, on doit déterminer la division des membranes avant l'entière dilatation.

Période d'expulsion. Dans cette période le médecin ne doit plus s'absenter. En général, à partir de ce moment, la femme doit garder le lit, pour ne pas s'exposer aux accidents qui pourraient survenir si elle accouchait debout. Lorsque le bord antérieur de l'orifice utérin pincé entre la symphyse et la présentation forme un bourrelet volumineux, il faut le repousser doucement en haut, dans l'intervalle des contractions. La femme gardera le décubitus dorsal. Dans les présentations du siége, elle sera placée en travers sur le lit pour la facilité de l'intervention. Dans l'accouchement par le sommet, les membres inférieurs seront fléchis et écartés : 1° au moment de l'engagement au détroit supérieur ; 2° pendant le toucher ; 3° lorsque le périnée est distendu et jusqu'à l'expulsion complète ; 4° pendant la délivrance. Les épreintes causées par la pression du fœtus sur le rectum font naître de faux besoins, on s'opposera à ce que la femme se lève pour les satisfaire. Il faut régler les efforts volontaires de la patiente et les interdire, s'ils sont prématurés ou s'ils deviennent gênants dans la période ultime du travail. La femme ne doit être découverte qu'au moment où le fœtus franchit la vulve. Le praticien apportera tous ses soins pour que l'anneau vulvaire se dilate avec lenteur et progressivement : c'est le seul moyen d'éviter la lésion du périnée. On a donné comme précepte de soutenir le périnée ; il est préférable d'appliquer verticalement les doigts sur la

présentation. On règle beaucoup mieux la progression. Si l'ampliation de la vulve était insuffisante pour livrer passage à l'enfant sans se déchirer, on ferait au moyen des ciseaux une petite incision sur le côté de la grande lèvre, vers sa partie inférieure. Il est douteux que le passage des épaules puisse entamer le périnée. Quelques minutes après la délivrance, on procède avec soin et rapidité au nettoyage de l'accouchée (1). » — On peut aussi soutenir le périnée en appliquant la main droite transversalement, ou bien avec la partie supérieure de la paume de la main, les doigts étant tournés vers l'anus (*fig.* 383).

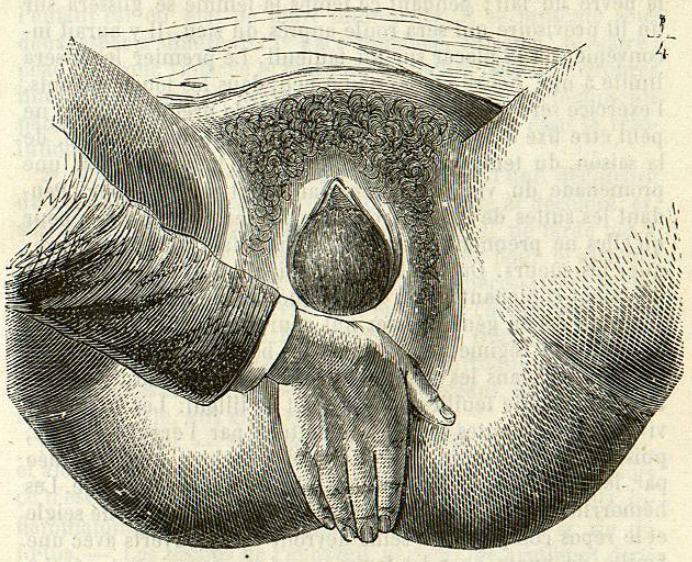

Fig. 383. — Manière de soutenir le périnée dans le décubitus dorsal.

614. **Soins pendant les suites de couches.** — « La chambre de l'accouchée sera maintenue dans un état de propreté minutieuse. On n'y laissera jamais séjourner les linges salis par la couche. On changera fréquemment les serviettes garnissant la vulve, qui sera lavée plusieurs fois par jour. A sa première vi-

(1) Joulin, *Traité d'accouchements*, p. 658.