pericondrio, siguiendo una dirección más ó menos vertical, y se anastomosan entre sí. Llegan á su último período cuando la sustancia fundamental es penetrada por *densas redes de fibrillas elásticas* (fig. 32), dispuestas de modo que dejan espacios esféricos ú oblongos, cada uno de los cuales contiene una ó dos *células cartilaginosas*, rodeadas por una zona más ó menos grande de *sustancia fundamental de cartílago hialino.*

CAPITULO VII

Tejido óseo

62. El *hueso*, ó sustancia ósea, está asociado con otros varios tejidos blandos para formar una individualidad anatómica.

(a) El **periostio**.—Excepto en las superficies articulares, en aquellas partes donde están unidos entre sí por ligamentos ó cartílagos, todos los huesos se hallan cubiertos de una membrana vascular de tejido conjuntivo fibroso. Es el periostio, que en la mayoría de casos consiste en una *capa fibrosa* externa, compuesta de hacecillos de tejido fibroso compacto y de una *capa interna*, ú *osteogénica*, de textura laxa, formada por una red de delgados hacecillos de *tejido fibroso* en el que hay numerosos *vasos sanguíneos* y muchas células protoplásmicas. Los vasos constituyen una red por sus capilares: las células, esferoidales ú oblongas, tienen cada una un núcleo esférico ú ovalado. Deben formar la sustancia ósea, y, por lo tanto, se llaman *osteoblastos* (Gegenbaur).

(b) El **cartílago** es cartílago hialino. De su distribución y relación con el hueso ya hemos hablado en otro lugar.

63 *(c)* La **médula ósea** es un tejido vascular blando que llena todos los espacios y cavidades. Se compone de una *corta cantidad de tejido fibroso* como elemento fundamental, y en ella están contenidos *numerosos vasos y células*. Las pocas arteriolas aferentes terminan en una densa red de capi-

lares, los cuales continúan como plexos venosos, caracterizados por su tamaño y paredes sumamente delgadas. Las células son de la misma dimensión, aspecto y forma que los osteoblastos del tejido osteogénico, y se llaman *células medulares*.

Por su origen y estructura, el tejido de la *capa osteogénica del periostio* y el de la *médula* son idénticos. Este último se deriva, en el embrión, de un crecimiento interior de la capa osteogénica del periostio, como ya veremos; y en el adulto, también los dos tejidos se conservan directamente continuos. Según se demostrará después, en las extremidades en desarrollo de los huesos la médula se relaciona con la nueva formación de la sustancia ósea, del mismo modo que la capa osteogénica del periostio con la de la superficie; y, en ambos tejidos, su carácter en alto grado vascular y las células (osteoblastos de la capa osteogénica y células medulares) son los elementos importantes en esta formación ósea. La médula es de dos especies, según la condición de las células: si muchas, ó las más de éstas, se trasforman en células de grasa, tienen un color amarillento y se llama *médula amarilla;* si pocas ó ninguna han sufrido este cambio, parece roja, y entonces llámase *médula roja*. En la cavidad central ó canal medular de los huesos largos, y en los espacios de algunos huesos esponjosos, la médula es amarilla. En las extremidades de la diáfisis, en la sustancia del hueso esponjoso en general, y en los huesos jóvenes, es roja.

Las células, particularmente las de la médula roja, son los elementos de que se forma normalmente un inmenso número de glóbulos rojos de la sangre, según se ha dicho en otro lugar.

En la médula, particularmente en la roja, encontramos grandes células de muchos núcleos, llamadas *mieloplaxos de Robin*. Se derivan de las células medulares ordinarias por un excesivo desarrollo, y tienen su importancia para la reabsorción y formación del hueso. Según Heitzmann, Malassez y otros, también intervienen en la formación de los vasos y glóbulos sanguíneos.

64. **El elemento fundamental de la sustancia ósea** es un denso tejido conjuntivo fibroso, es decir que da gelatina

por la ebullición. La sustancia de unión que hay entre las fibrillas se petrifica á causa de la existencia de un depósito de sales de cal inorgánicas é insolubles, especialmente carbonatos y fosfatos, que pueden disolverse en ácidos enérgicos (clorhídrico), y convertirse, por lo tanto, en sales solubles. De este modo se puede obtener una materia blanda y flexible, fácil de dividir, sustancia orgánica propia del tejido óseo, llamada *osteína*.

La sustancia ósea en el adulto se halla generalmente *laminada*, siendo las láminas de una tenuidad microscópica. Entre cada dos de éstas hay un gran número de espacios aislados, aplanados y oblongos, que son las *lagunas óseas* (fig. 33), que se anastomosan entre sí por numerosos canales muy finos, y también con los de la lámina siguiente, arriba y abajo. El aspecto es muy semejante al que presentan las lagunas y canalillos que contienen los corpúsculos córneos, según se han descrito en el capítulo V.

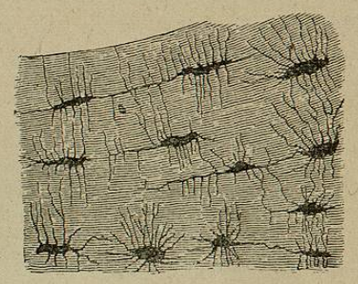

Fig. 33.—Laminillas óseas; lagunas ó cavidades óseas oblongas y ramificadas, y canalículos situados entre ellas. (Atlas.)

Estas lagunas óseas y sus canalículos constituyen el sistema canalicular linfático de la sustancia ósea, para lo cual está en abierta y libre comunicación con los vasos linfáticos de los espacios medulares y los canalículos de Havers.

65. En la sustancia fundamental ósea cada laguna contiene también una célula protoplásmica con núcleo, llamada *célula ósea*, que, sin embargo, no la llena completamente. En los individuos jóvenes la célula tiene ramificaciones, que pasan á los canalículos de las lagunas; pero, en los viejos, pocos procesos pueden reconocerse en una célula ósea, que con su laguna y canalículo recibe el nombre de *corpúsculo óseo*.

66. Según la disposición de la sustancia ósea, distínguese en *compacta* y *esponjosa*. La primera se halla en las superficies de los huesos tubulares ó largos y en la capa cortical de los huesos planos y cortos. Sus láminas están dispuestas como *(a) laminillas concéntricas* de Havers que rodean directamente los

conductitos del mismo nombre (fig. 33A). Estos últimos son unos canales muy finos, de longitud diversa, que atraviesan la sustancia compacta longitudinalmente y se anastomosan entre sí por ramificaciones oblicuas ó trasversas. Los canalículos de Havers que se hallan cerca del canal medular son más anchos que los que están próximos al periostio; y los que se encuentran inmediatos á dicho canal se ensanchan de hecho gradualmente por reabsorción, hasta que por último se confunden con la cavidad citada. Cada canalículo de Havers contiene un vaso sanguíneo, uno ó dos linfáticos y una cantidad variable de tejido medular. Estos canales desembocan en el canal medular y en la superficie externa, en la capa osteogénica del periostio; y gracias á ellos, este último se mantiene en continuidad con la médula. Están rodeados por *numerosas laminillas concéntricas óseas, con los corpúsculos óseos entre ellas*, lo cual constituye un sistema de *laminillas concéntricas*. Cerca de la superficie cortical de la sustancia compacta, el número de aquéllas en cada sistema es menor que en las partes más profundas *(b)*. Entre estos sistemas de laminillas concéntricas tenemos las laminillas llamadas *intersticiales* ó *fundamentales*, que se dirigen en diversos sentidos, llenando en realidad los intersticios que hay entre los sistemas de laminillas concéntricos. Cerca de la superficie cortical de los huesos largos siguen principalmente una dirección paralela á á la superficie. Estas son las *laminillas circunferenciales* de Tomes y de Morgan.

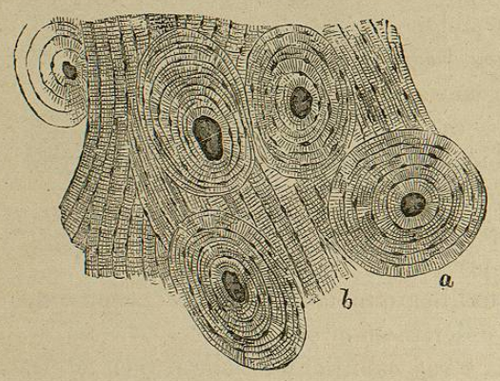

Fig. 33A.—Sustancia ósea compacta en un corte trasverso

a, Laminillas concéntricas dispuestas alrededor de los canalículos de Havers, cortadas de través; *b*, laminillas intersticiales. Las lagunas óseas se pueden ver entre las laminillas óseas. (Atlas.)

Las laminillas de los huesos compactos están perforadas

por fibras perpendiculares petrificadas, que son las *fibras perforantes* de Sharpey. Forman una solución de continuidad con las fibras del periostio de que se desarrollan.

Algunas de estas fibras son muy finas y de la naturaleza de las fibras elásticas.

67. La sustancia ósea esponjosa se encuentra en las extremidades del conducto medular, en las apófisis, en los huesos cortos y en el diploe de los huesos planos. Las cavidades ó mallas de la sustancia ósea se llaman *espacios de Havers*. Comunícanse entre sí y están llenos de médula, que en el estado joven y de desarrollo suele ser de la variedad roja. Las partes sólidas afectan la forma de espículas y tabiques, designadas con el nombre de *trabéculas óseas*. Varían en longitud y espesor, y compónense de laminillas de sustancia ósea.

Según la disposición de las trabéculas, la sustancia esponjosa es uniforme, como la de un panal, ó se presenta estriada longitudinalmente como en la extremidad del canal medular. En este último caso los espacios medulares se prolongan y las trabéculas son más ó menos paralelas, pero se anastomosan entre sí por ramificaciones trasversas.

68. **Desarrollo del hueso.**—Este último se desarrolla en el embrión y continúa formándose también después del nacimiento, ya en el cartílago, ó independientemente de éste, directamente de la capa osteogénica del periostio. El primer procedimiento se llama *endocóndrico*, y el segundo *formación perióstica* ó *intermembranosa*.

Todos los huesos de los miembros y de la columna vertebral, el esternón y las costillas, así como los que forman la base del cráneo, están ya formados en el embrión joven como un cartílago sólido hialino, y cubiertos con una membrana idéntica por su estructura y funciones al periostio, en el que se convierte más tarde. Los huesos de la bóveda del cráneo, los de la cara y el maxilar inferior, excepto el ángulo, no se forman antes en modo alguno, existiendo sólo una membrana idéntica al futuro periostio. Debajo y fuera de ella se deposita gradualmente el hueso.

69. **Formación endocóndrica.**—El período sucesivo al en que (1) el cartílago sólido hialino está cubierto por el

periostio, es el siguiente: (2) *Partiendo del centro ó punto de osificación*, y procediendo en todas direcciones, el cartílago queda penetrado por numerosos canales cartilaginosos que contienen prolongaciones (procesos periósticos de Virchow) de la capa osteogénica del periostio, es decir, vasos y osteoblastos ó células medulares. Este es el período de *vascularización* del cartílago. En el siguiente grado (3), el cartílago que reviste estos canales adquiere más trasparencia, sus células se hacen más diáfanas y las lagunas se ensanchan. Las células desaparecen gradualmente á medida que las trabéculas intercelulares se *calcifican;* y las mismas lagunas se confunden por absorción con los canales cartilaginosos. Estos se trasforman, por lo tanto, en *cavidades irregulares,* en las cuales se proyectan las *trabéculas* de *cartílago calcificado*. Estas cavidades son las *cavidades medulares primarias*, y se llenan con la *médula primaria* ó *de cartílago*, es decir, con vasos sanguíneos y osteoblastos derivados, según hemos dicho antes, de la capa osteogénica del periostio. (4) Los osteoblastos se agrupan por una activa multiplicación en forma de *capa epiteloide* sobre la superficie de las trabéculas del cartílago calcificado, proyectándose en él y tapizando las cavidades medulares primarias. Los *osteablastos forman sustancia ósea*, y, según avanza ésta, *las trabéculas del cartílago calcificado se cubren gradualmente*

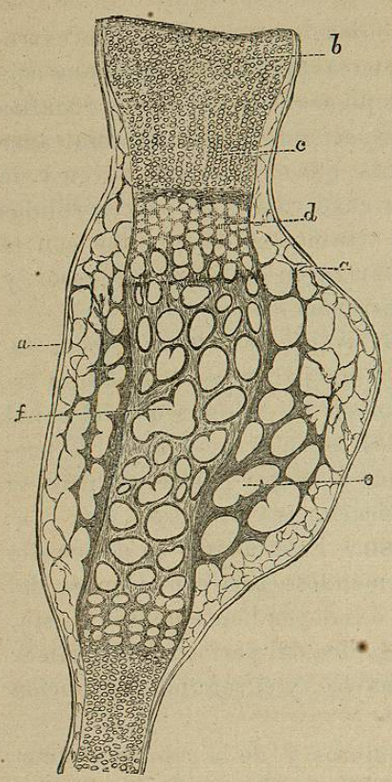

Fig. 34.—Corte longitudinal del húmero fetal entero de un cerdo de Guinea

a, Periostio; *b*, cartílago hialino de la epífisis; *c*, cartílago intermedio en la extremidad de la cavidad medular; *d*, zona de calcificación; *e*, hueso perióstico esponjoso; *f*, hueso endocóndrico esponjoso.

de una capa de sustancia ósea (la sustancia fundamental y los corpúsculos óseos ramificados). De este modo el cartílago primitivo adquiere poco á poco el aspecto de una sustancia esponjosa en que las cavidades (cavidades medulares primarias) se llenan de médula primaria y adquieren considerable tamaño; mientras que las trabéculas que las tapizan son cartílago calcificado, cubierto de capas de hueso nuevo. Las células medulares ú osteoblastos continúan depositando sustancia ósea en la superficie libre de las trabéculas; mientras que el cartílago calcificado en el centro de éstas es absorbido gradualmente.

70. Cuanto más próximo está el centro de osificación, más adelantado se halla el proceso; es decir, cuanto más hueso hay, menos cartílago calcificado se encuentra en las trabéculas y más gruesas son éstas. En el *centro de osificación*, ó sea en el punto de partida, el proceso está mucho más adelantado: fuera de él se halla en un período más primitivo. En este período de la vida embrionaria, entre el centro de osificación y el punto más próximo á la extremidad de la cavidad medular de un hueso largo, hállanse todos en los estadios descritos antes, esto es, que entre el cartílago hialino sólido sin alterar de la extremidad de la diáfisis y el hueso esponjoso con los restos no absorbidos de cartílago calcificado, en el centro de aquélla, encontraremos todos los grados intermedios (fig. 34).

71. Después del nacimiento, y mientras el hueso crece, encontramos en la extremidad de la diáfisis, y en la epífisis también, una continuación del anterior proceso de formación endocóndrica. En resumen, todos los huesos ya formados en el embrión como cartílago *aumentan en longitud antes y después del nacimiento* por la formación endocóndrica de hueso nuevo. El cartílago hialino en sus extremidades (cartílago intermediario ú osificante) es el á cuyas expensas se forma el hueso nuevo por la médula (vasos sanguíneos y células ú osteoblastos) de la sustancia esponjosa en contacto con el cartílago.

72. Siguiendo el desarrollo de un hueso largo después del ya indicado período núm. 4, vemos que una vez formado el hue-

so esponjoso, no es una estructura constante, sino que es absorbido gradualmente, partiendo también este proceso de los puntos de osificación. De este modo se forma un canal continuo lleno de médula, y ésta aparece primero en la región del centro de osificación, representando el rudimento del futuro canal medular continuo de la diáfisis. Simultáneamente, ó un poco antes de esta absorción del hueso endocóndrico, el nuevo hueso—hueso esponjoso—es depositado directamente, por la capa osteogénica del periostio en la superficie externa del hueso endocóndrico. Este también comienza en el centro de osificación, avanzando desde aquí gradualmente á puntos más lejanos; es el *hueso perióstico* (figs. 34, 35), formado sin la intervención del cartílago, y directamente por los osteoblastos de la capa osteogénica. Y como por la multiplicación aparecen capas frescas de osteoblastos en la superficie del hueso perióstico, fórmanse nuevas capas de trabéculas óseas, aumentando de espesor las antiguas. En las mallas ó espacios de Havers de este hueso esponjoso perióstico, encuéntrase, por supuesto, el mismo tejido que constituye la capa osteogénica del periostio, siendo derivada de él y continua con el mismo.

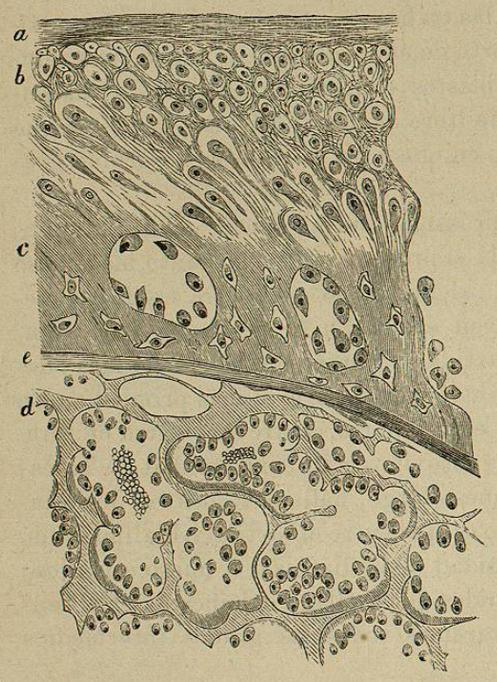

Fig. 35.—De un corte trasverso de la tibia del gatito felat.

a, Capa fibrosa del periostio; *b*, capa osteogénica del periostio; *c*, hueso perióstico; *d*, cartílago calcificado no cubierto aún por el hueso: debajo de esta capa se ven las trabéculas de cartílago calcificado cubiertas con placas de hueso oscuras en la figura; *e*, límite entre los huesos perióstico y endocóndrico. (Atlas.)

En estos espacios de Havers los osteoblastos forman laminillas concéntricas de sustancia ósea, y el hueso esponjoso se trasforma así en compacto; mientras que al mismo tiempo, estrechándose dichos espacios por depositarse en ellos las laminillas concéntricas, conviértense en canales de Havers. Cuando este hueso compacto es absorbido de nuevo, verbigracia, el inmediato al canal medular central de la diáfisis de un hueso largo, las laminillas concéntricas son absorbidas primeramente, y de este modo el canalículo de Havers se trasforma otra vez en un espacio.

73. En el nacimiento, todo el hueso endocóndrico primario ha desaparecido ya por la absorción de la diáfisis del centro, mientras que el hueso presente es todo él de origen perióstico. Sin embargo, en la extremidad de la diáfisis, el hueso esponjoso es todo endocóndrico, y continúa creciendo en el cartílago intermediario, según hemos dicho antes, mientras que el hueso crece en su conjunto (fig. 36). Las partes de este hueso esponjoso más próximas al centro de la diáfisis, son, por supuesto, las más antiguas, y desaparecen últimamente por absorción en la cavidad central medular. En la epífisis el hueso esponjoso es igualmente endocóndrico, y su formación se relaciona con la capa profunda del cartílago articular.

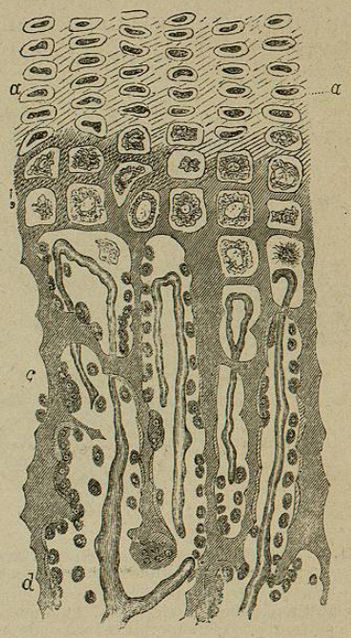

Fig. 36.—Corte longitudinal del fémur de un conejo á través de la parte en que el cartílago intermedio se une con la extremidad de la diáfisis.

a, Cartílago intermedio; *b*, zona de cartílago calcificado; *c*, zona en que las trabéculas de cartílago calcificado se revisten gradualmente de sustancia ósea: los espacios que hay entre las trabéculas contienen médula, y se ven los vasos capilares sanguíneos que terminan en asas; *d*, en esta zona hay mas hueso formado, y mayor cantidad cuanto más distante se halla esta zona. (Atlas.)

Debajo del periostio y sobre la superficie del hueso espon-

joso endocóndrico, en la extremidad de la diáfisis, el hueso perióstico está representado sólo como una delgada capa que se extiende hasta donde llega el periostio, es decir, hasta el borde del cartílago articular.

74. **Formación intermembranosa.**—Todos los huesos no formados previamente en el embrión como cartílago, se desarrollan directamente del periostio á la manera del hueso perióstico ya descrito (fig. 37). Aquí también el hueso nuevo es al principio, esponjoso; pero en sus capas internas conviértese gradualmente en hueso compacto.

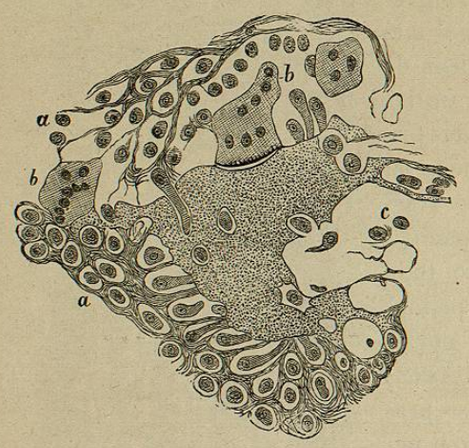

Fig. 37.—Pequeña masa de sustancia ósea en el periostio del maxilar inferior de un feto humano

a, Capa osteogénica del perostio; *b*, células gigantes multinucleadas, micloplaxos. La que se ve en el centro del borde superior corresponde á un osteoblasto, de modo que la más pequeña en el ángulo izquierdo superior aparece comprendida en la formación del hueso. Sobre *c* las células del osteoblasto quedan rodeadas de sustancia ósea, convirtiéndose así en células óseas. (Atlas.)

En todos los casos durante la vida embrionaria, y después del nacimiento, el aumento de espesor de un hueso se verifica á la manera del *hueso perióstico*, que, siendo al principio esponjoso, se trasforma gradualmente en compacto.

75. Toda sustancia ósea se forma en el embrión y después del nacimiento por los *osteoblastos* ó células medulares (Gegenbaur, Waldeyer): cada osteoblasto da origen á una zona de sustancia fundamental ósea, y en el centro de ésta hay un remanente protoplásmico con núcleo, que poco á poco se ramifica y representa entonces una célula ósea. La sustancia fundamental ósea es al principio un tejido fibrilar blando; pero gradual y uniformemente impréguase de sales calcáreas, sucediendo siempre así desde el centro de osificación.

76. Allí donde se efectúa la absorción del cartílago calcificado ó de la sustancia ósea, hállanse grandes células protoplásmicas multinucleadas, llamadas *myeloplaxos de Robin*. Kolliker demostró que eran importantes para la absorción de la sustancia fundamental ósea, y por lo tanto las llamó *osteoclastos* (fig. 37).

Para el cartílago se podrían designar con el nombre de *condroclastos*. Respecto á cómo se verifica su absorción, encontramos estos mieloplaxos situados en cavidades que parecen haber sido formadas por ellos. Estas cavidades de absorción ó lagunas en la superficie de los huesos, se llaman *lagunas de Howship*. Contienen invariablemente muchos osteoclastos. Sin embargo, se puede demostrar que los mieloplaxos intervienen también en la formación del hueso, dando origen á cierto número de nuevas zonas óseas con sus células correspondientes, En los primeros períodos del desarrollo del maxilar fetal se ven muy distintamente sus procesos (fig. 37).

77. **Marfil de los dientes ó dentina.**—Forma la parte principal del diente y se compone de una sustancia fecundamental petrificada en la que hay numerosos canales dispuestos en sentido perpendicular—conductillos del marfil—que contienen *fibras dentinales*. En cierto modo es semejante al hueso, aunque difiere de él esencialmente. Es análogo porque se desarrolla de una manera parecida por un tejido conjuntivo embrionario trasformado particularmente, ó sea por el tejido de la papila dentaria embrionaria; y también porque las células se relacionan con la producción, así de la sustancia fundamental petrificada, impregnada de sales calcáreas, como de los procesos de las células contenidas en sus canales (fibras del marfil). Los detalles de estructura y distribución se darán á conocer al hablar de los dientes.