CAPITULO XI

Los vasos linfáticos

110. **Los grandes troncos linfáticos,** tales como el canal torácico y los vasos linfáticos que van á las glándulas linfáticas, son vasos de paredes delgadas, semejantes en su estructura á las arterias. El endotelio que los reviste tiene el mismo carácter del de aquéllas, como sucede también con la túnica interna elástica, y con la media, con su tejido muscular circular, sólo que éstas son mucho más delgadas que en una arteria del mismo calibre. La túnica externa es una membrana de tejido conjuntivo sumamente delgada, con algunas fibras elásticas. Las válvulas son repliegues en forma de media luna, constituídos por el endotelio y la túnica interna.

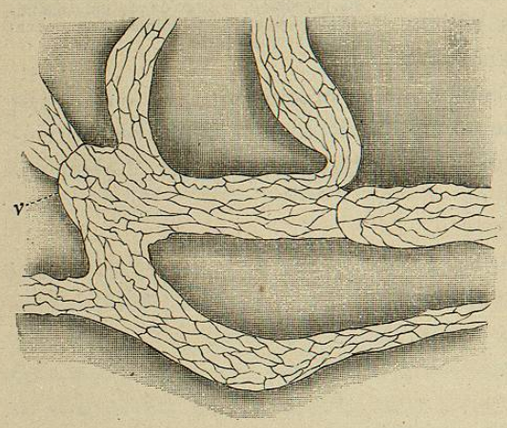

Fig. 52.—Vasos linfáticos del diafragma de un perro coloreados con nitrato de plata

Se ve bien el endotelio que forma la pared de los linfáticos; *v*, válvulas. (Atlas.)

111. **Los linfáticos** forman ricos plexos en los tejidos y órganos. Son vasos tubulares, cuyas paredes, como las de un capilar, consisten en una simple capa de placas endotélicas (fig. 52). Los linfáticos pueden ser, y hasta son á menudo, mucho más anchos que un capilar sanguíneo. Las placas endotélicas son prolongadas, pero no tienen tanta longitud como en dichos capilares. Si presentan contornos más ó menos sinuosos, depende de la retracción del tejido en que está embebido el vaso: cuando no hay retracción en uno ni en otro, los contornos de las células son más ó menos rectos.

Los linfáticos están sostenidos por el tejido conjuntivo fibroso que les rodea, el cual, sin embargo, no forma parte de su pared.

112. El contorno del vaso no es recto, sino más ó menos moniliforme, lo cual se debe á las ligeras dilataciones que hay debajo de las *válvulas semilunares*. Estas son repliegues de la pared endotélica y aparecen en gran número. El vaso presenta una ligera dilatación inmediatamente debajo de la válvula, es decir, en la parte más lejana de la periferia ó de las raicillas de donde toma origen la corriente de linfa.

113. Siguiendo los vasos linfáticos en los tejidos y órganos hacia su periferia, encontramos otros vasos, de forma más ó menos regular, cuya pared se compone también de una simple capa de placas endotélicas poligonales, con sus contornos muy sinuosos: son *los capilares linfáticos,* que en algunas partes son meros intersticios y senos irregulares, mientras que en otras ofrecen más bien el carácter de un tubo; pero en todos casos tienen un revestimiento endotélico completo, sin válvulas.

A veces un vaso sanguíneo, generalmente arterial, está envainado, durante un trayecto más ó menos largo, en un tubo linfático que tiene el carácter de capilar linfático: son los *linfáticos perivasculares* de His, Stricker y otros.

114. Las **raicillas de los linfáticos** están situadas en el tejido conjuntivo de los diversos órganos, formando un sistema intercomunicante de intersticios, fisuras, espacios ó canales, que existen entre los hacecillos ó manojos del tejido conjuntivo. Estas raicillas carecen generalmente de revesti-

miento endotélico completo, pero son idénticas á los espacios en que se hallan situados los corpúsculos de tejido conjuntivo. Donde éstos son células ramificadas que se anastomosan por sus paredes en una red, como sucede en la córnea ó en la serosa, obsérvase que las raicillas de los linfáticos son las lagunas y canalillos de dichas células,—el sistema linfocanalicular típico de von Recklinghausen—(fig. 53). Las células endotélicas que forman la pared de los capilares linfáticos son directamente continuas con las células conjuntivas situadas en las raicillas. En los tendones y aponeurosis los linfáticos diminutos se hallan entre los hacecillos afectando la forma de largos surcos continuos, ó canales. En el tejido muscular estriado ofrecen el mismo carácter y encuéntranse entre las fibras musculares.

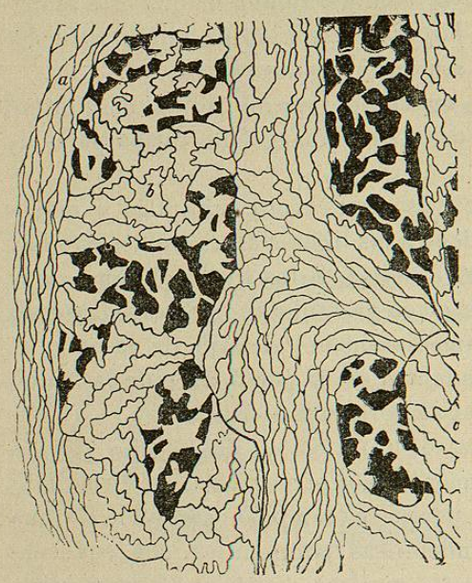

Fig. 53.—De una preparación del tendón central del diafragma del conejo, coloreado con nitrato de plata. Se ve la conexión directa del sistema linfático canalicular del tejido con los capilares linfáticos.
a, Vaso linfático; *b*, capilar linfático revestido del endotelio «sinuoso.» (M. del L.)

El paso del plasma desde las arteriolas y vasos sanguíneos capilares á las raicillas de la linfa situadas en los tejidos y luego los capilares y vasos linfáticos, representa la corriente natural de la linfa que baña los tejidos.

115. **Cavidades linfáticas.**—En algunos sitios los vasos linfáticos de un tejido ú órgano poseen ó se relacionan con senos de forma irregular, mucho más anchos que el mismo vaso. Estas cavidades son los senos linfáticos, y sus paredes se componen también de una simple capa de placas endotélicas, más ó menos poligonales, que presentan contornos muy sinuosos. Estos senos se encuentran en relación con los linfáticos subcutáneos y subsinuosos, en el diafragma, mesenterio, hígado, pulmones, etc. Con el mismo carácter, es decir, como senos linfáticos, hállanse en la economía cavidades linfáticas comparativamente grandes, tales como los espacios subpaquimeníngeo y subaracnóideo del sistema nervioso central, las cavidades sinoviales, las de las vainas tendinosas, las de la túnica vaginal de los testículos, la de la pleura, la del pericardio y la peritoneal. En los batracios, como por ejemplo en las ranas, toda la piel que cubre el tronco y extremidades está separada de las aponeurosis subyacentes y de los músculos por grandes sacos ó senos, que son los *sacos linfáticos subcutáneos*. Estos senos se cierran independientemente uno de otro por los tabiques. Entre el tronco y las extremidades, y en estas últimas, los tabiques se hallan generalmente en las regiones articulares. En las ranas hembras encuéntranse algunas veces, en el mesogastrio, vasos más ó menos pequeños revestidos de endotelio ciliado. Detrás de la cavidad peritoneica de la rana, á lo largo y á cada lado de la columna vertebral, existe un gran seno linfático semejante llamado *receptáculo ó cisterna linfática magna*.

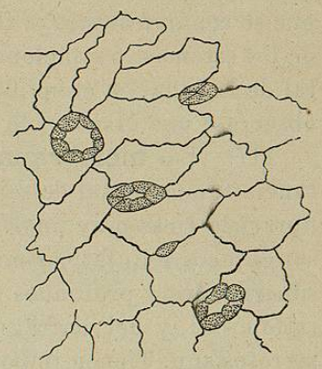

Fig. 54.—Estomas revestidos con células endotélicas germinativas, según se ven desde la superficie cisternal del tabique de la gran cisterna linfática. (M. del L.)

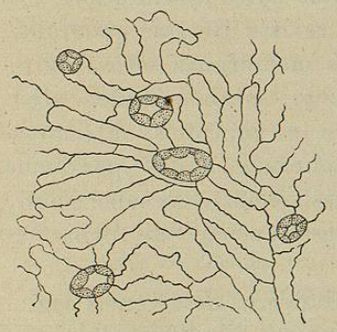

Fig. 55.—Endotelio y estomas de la superficie peritoneal del tabique de la gran cisterna linfática de la rana. (Idem.)

116. En todos los casos estas cavidades están en comunicación directa con los linfáticos de las partes que las rodean, por unas aberturas ó bocas (estomas), revestidas á menudo de una capa especial de células en-

dotélicas poliédricas (células germinativas) (figs. 54 y 55). Estos estomas son numerosos en la superficie peritoneal del tendón central del diafragma, en el que se encuentran canales linfáticos rectos entre los hacecillos tendinosos, canales que se comunican acá y allá con la superficie libre por medio de los estomas (ó soluciones de continuidad). En la pleura costal de la rana, en el epiplon y en la cisterna linfática mayor, obsérvase una disposición semejante (véase cap. IV).

117. Las **membranas serosas** se componen de una sustancia fundamental de tejido conjuntivo fibroso, con redes de fibras elásticas muy finas. Contienen redes de vasos capilares sanguíneos y linfáticos muy numerosos, dispuestos en plexos superficiales y profundos. Los de la pleura costal, ó más bien intercostal, y del diafragma y pleura pulmonar, son más numerosos aún. Tienen importancia en las funciones absorbentes de las cavidades pleural y peritoneal respectivamente. La linfa, sus corpúsculos y otra sustancia figurada, son recogidos muy pronto por los estomas (véase fig. 20) y llevados á los linfáticos, en los cuales los movimientos respiratorios de los músculos intercostales, del diafragma y de los pulmones respectivamente, producen el resultado de la acción de una bomba.

118. Existe una relación definida entre los linfáticos y el epitelio que cubre las mucosas y reviste diversas glándulas, y entre el endotelio que cubre las membranas serosas y reviste los vasos y cavidades linfáticas: así, la sustancia albuminosa semilíquida unitiva (véanse los capítulos anteriores) entre las células endotélicas y epitélicas, es el paso por donde la sustancia líquida y figurada se desliza entre las superficies y el sistema canalicular linfático, constituyendo este último las raicillas de los linfáticos.

119. **Linfa.**—Tomada de los linfáticos de diversas regiones, difiere en composición y estructura. La del conducto torácico contiene un gran número de glóbulos blancos ó incoloros (corpúsculos de la linfa), cada uno de los cuales es una célula protoplásmica con núcleo, semejante por su aspecto y naturaleza á un glóbulo blanco de la sangre. Los hay de varios tamaños, según su grado de desarrollo. Los más pequeños contienen un núcleo, y algunos de los más grandes dos ó tres.

En los últimos obsérvase el movimiento amiboide más pronunciado que en los otros. También se encuentran algunos glóbulos rojos, estando presente, en gran cantidad, antes y después de la digestión, una materia grasa y granulosa.

En la rana, y también en otros vertebrados inferiores, como por ejemplo los reptiles, existen ciertas pequeñas cavidades vesiculares linfáticas, del diámetro de una octava parte de pulgada, en las cuales se observa una pulsación rítmica: llámanse *corazones linfáticos*. A cada lado del coccix y debajo de la piel, hay un corazón linfático pulsátil *posterior*. El anterior es oval y hállase á cada lado entre las apófisis trasversas de la tercera y cuarta vértebras, siendo un poco más pequeño que el otro. Los corazones linfáticos tienen un vaso eferente, que es una vena, y desde él se puede inyectar fácilmente el sistema venoso inmediato, no siendo posible lo contrario. Están revestidos con un endotelio, como los sacos linfáticos, y en sus paredes se ven plexos de fibras musculares estriadas con ramificaciones. Las fibras nerviosas terminan en estas fibras estriadas del mismo modo que en las de otras partes (Ranvier).

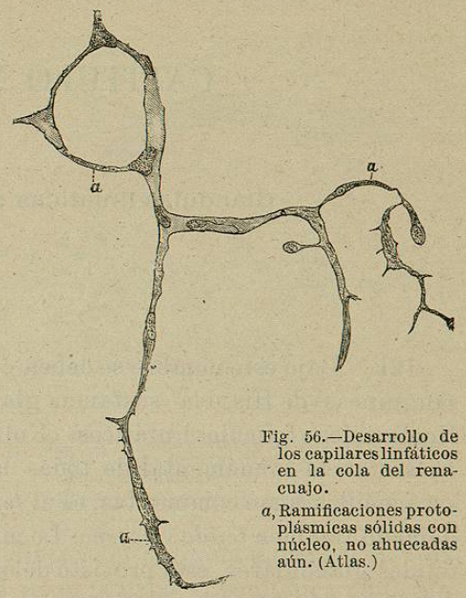

Fig. 56.—Desarrollo de los capilares linfáticos en la cola del renacuajo.
a, Ramificaciones protoplásmicas sólidas con núcleo, no ahuecadas aún. (Atlas.)

120. Los vasos linfáticos se desarrollan y forman nuevamente bajo condiciones normales y patológicas, exactamente del mismo modo que los vasos sanguíneos, según lo demuestra muy bien la figura 56. También hemos de ver aquí el ahuecamiento de las células de tejido conjuntivo y sus procesos previamente sólidos y protoplásmicos.