CAPITULO XII

Glándulas linfáticas sencillas

121. Bajo este nombre se deben considerar las «glándulas sanguíneas» de His, ó la «sustancia glandular conglobulada» de Henle, ó los «folículos linfáticos» (Kolliker, Huxley, Luschka). La sustancia fundamental de todas las glándulas linfáticas, así sencillas como compuestas, es el *tejido adenoide* ó linfático, llamado también *tejido citógeno*. Lo mismo que todos los demás tejidos glandulares, está provisto de una rica red de capilares, derivada de una arteria aferente y terminada en las venas eferentes.

122. Los elementos constituyentes de este tejido son:

(*a*) *El retículo adenoide* (fig. 57), red de finas fibrillas homogéneas, con numerosos engrosamientos semejantes á placas.

(*b*) *Placas de células pequeñas, trasparentes, planas y endoteloides*, provista cada una de núcleo oval. Estas placas están fijas en el retículo, del cual parecen formar parte á primera vista. Su núcleo oval asemeja pertenecer especialmente á un punto nodal, es decir, á uno de los engrosamientos del retículo; pero agitando de continuo una sección de cualquier tejido linfático, se pueden desprender los núcleos ovales y sus placas celulares, de modo que sólo quede el retículo sin ningún vestigio de núcleo.

(*c*) *Corpúsculos linfáticos*. Llenan completamente las ma-

llas del retículo adenoide y se pueden desprender fácilmente de aquél. Son de diferente tamaño. Algunos de ellos, los jóvenes, son pequeñas células con un núcleo comparativamento grande. Los ya desarrollados son mayores; tienen un cuerpe de célula protoplásmica bastante marcado, con uno ó dos núcleos. En todos se observa un activo movimiento amiboide, pero mucho más pronunciado en los grandes que en los pequeños.

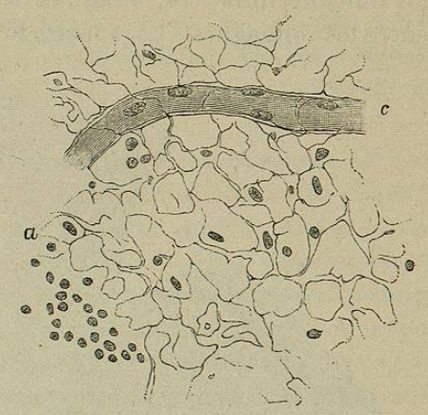

Fig. 57.—Retículo adenoide del que se han desprendido los más de los corpúsculos linfáticos. De una glándula linfática.
a, El retículo; *c*, un vaso sanguíneo capilar. (Atlas.)

Los capilares que nutren el tejido adenoide reciben un revestimiento especial, más ó menos marcado, del retículo adenoide: es la túnica capilar externa ó adventicia.

123. El tejido adenoide se encuentra como:

(1) *Tejido adenoide difuso*, sin ninguna agrupación ó disposición definida. Así se ve en la capa subepitélica de la mucosa de la tráquea, en la de las cuerdas superiores vocales y en el ventrículo de la laringe, en la parte posterior de la epiglotis, en el velo del paladar y en la base de la lengua, en la faringe, en la mucosa de los intestinos delgados y gruesos, inclusas las vellosidades de los primeros; y en la mucosa de la cavidad nasal y de la vagina.

(2) *Cordones, cilindros ó placas* de tejido adenoide, como en el epiplon y la pleura y en el bazo (corpúsculos de Malpighio).

(3) *Folículos linfáticos*, es decir, masas ovales ó esféricas, más ó menos bien definidas, como en las amígdalas, en la base de la lengua, en la parte superior de la faringe, en el estómago, intestinos gruesos y delgados, en la mucosa nasal, en los grandes y pequeños bronquios, y en el bazo (corpúsculos de Malpighio).

124. Las **amígdalas** (fig. 58) son masas de folículos linfáticos y de tejido adenoide difuso cubierto con una tenue membrana mucosa, la cual penetra, bajo la forma de repliegues más ó menos prolongados, en la sustancia interior. Numerosas glándulas secretorias de moco, situadas fuera de la capa de los folículos linfáticos, eliminan su secreción en las *criptas*, entre los repliegues. La superficie libre de las amígdalas y las criptas está cubierta respectivamente del mismo epitelio estratificado que reviste la cavidad bucal. Muchos corpúsculos linfáticos en perfecta condición normal emigran constantemente, á través del epitelio, hacia la superficie libre, y están mezclados con las secreciones (moco y saliva) de la cavidad bucal. Los llamados corpúsculos mucosos ó salivales, que se obtienen de dicha cavidad, son corpúsculos linfáticos eliminados que se hinchan por el agua de la saliva y adquieren la forma esférica, desintegrándose al fin.

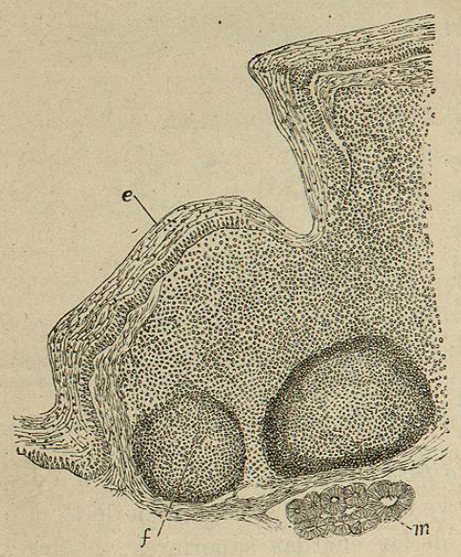

Fig. 58.—Corte vertical parcial de la amígdala del perro

e, Epitelio pavimentoso estratificado que cubre la superficie libre de la membrana mucosa: el tejido de esta membrana está infiltrado de tejido adenoide; *f*, folículos linfáticos; *m*, glándula mucosa del tejido submucoso. (Atlas.)

En la base de la lengua obsérvanse relaciones semejantes, pero en menor escala.

Las *tonsilas faríngeas* de Luschka ó agregados de glándulas de la faringe, que se hallan en la parte superior de dicho paso, son en todos los puntos esenciales las mismas que las del paladar. A causa de estar cubiertas de epitelio prismático ciliar grandes porciones de la mucosa de la parte superior de la faringe, algunas de las criptas de sus tonsilas se hallan también revestidas de ella.

125. Las **glándulas lenticulares** del estómago son simples folículos linfáticos.

Las **glándulas solitarias** de los intestinos delgados y especialmente de los gruesos, son folículos linfáticos sencillos.

Las **glándulas agminadas** del ileon son grupos de folículos linfáticos. La mucosa que los contiene está muy espesada por su presencia y representa una *placa* ó *glándula de Peyer*.

126. En la mayoría de casos los vasos capilares forman en los folículos linfáticos unas mallas dispuestas más ó menos en radios desde la periferia hacia el centro. Alrededor de aquélla hay una red de pequeñas venas. Una porción más ó menos grande de la circunferencia de los folículos de las amígdalas, faringe, intestinos, bronquios, etc., está circuída por un seno linfático que conduce á un vaso linfático. Los vasos y senos linfáticos inmediatos á los folículos ó al tejido adenoide difuso, contienen casi siempre numerosos corpúsculos de linfa, indicándose así que éstos se producen por el tejido adenoide, siendo absorbidos por los linfáticos.

127. **Glándula timo.**—Se compone de una trama y de sustancia glandular. La primera es tejido conjuntivo fibroso, dispuesto como una cápsula exterior, y en relación con ella hay unos tabiques y trabéculas que pasan por dentro de la glándula, subdividiéndola en lóbulos y lobulillos, que á su vez se dividen en *folículos* (fig. 59A) de forma muy irregular, siendo los más de ellos rayas oblongas ó cilíndricas de tejido adenoide. Cerca de la cápsula están bien marcadas y presentan un contorno poligonal; pero más lejos, hacia el interior, se confunden hasta cierto punto. En cada uno se ve una *médula* central trasparente y una *envoltura* periférica no tan clara (Watney). En las partes donde dos folículos se confunden entre sí, la sustancia medular de ambos es continua. La sustancia fundamental es un retículo adenoide, siendo las fibras de la parte medular más gruesas y cortas, y las de la porción cortical del folículo más finas y largas. Las mallas del retículo, en la porción cortical de los folículos, están llenas de los mismos corpúsculos linfáti-

cos que se encuentran en el tejido adenoide de otros órganos, pero en la porción medular no hay tantos, y las mallas están, poco más ó menos, completamente ocupadas por placas endoteloides y trasparentes agrandadas. Estas condiciones producen la mayos trasparencia de dicha médular En alguuas partes las célula. endoteloides son granulosas y tienen más de un núcleo, contándose algunas que hasta son células gigantes multinucleadas.

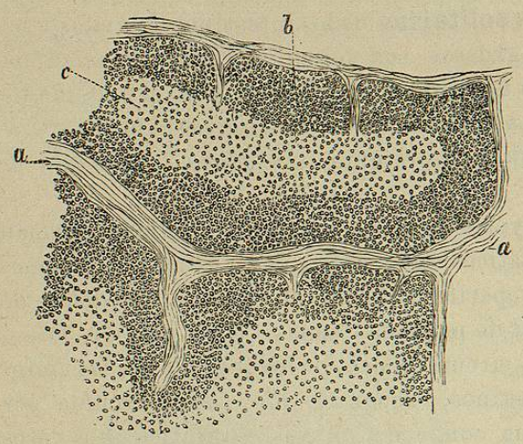

Fig. 59A.—Corte trasverso del timo de un feto
a, Tejido fibroso entre los folículos; *b*, porción cortical de los folículos; *c*, porción medular

128. En la sustancia medular de los folículos, grandes ó pequeños, se encuentran células protoplásmicas con núcleo, más ó menos concéntricamente dispuestas: son los *cuerpos concéntricos* de Hassall (fig. 59B), que se hallan ya en los primeros períodos de la vida del timo; no pudiendo, por lo tanto, relacionarse con la involución de la glándula, como aseguró Afanassief, segun el cual los corpúsculos concéntricos se forman en los vasos sanguíneos que por ellos quedan obliterados. Según Watney, intervienen en la formación de los vasos sanguíneos y del tejido conjuntivo.

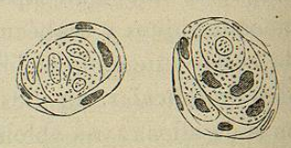

Fig. 59B.—Dos corpúsculos concéntricos del timo. Glándula fetal.

Los linfáticos de los tabiques interfoliculares y de las trabéculas contienen siempre muchos corpúsculos de linfa. En los capilares sanguíneos de los folículos están más abundantemente distribuídos en la pared que en la sustancia medular, é irradian desde la periferia hacia las partes centrales.

129. Despues del nacimiento, la glándula timo comienza á degenerar, ocurriendo la gradual desaparición de la mayor parte de aquélla. Su lugar es ocupado por tejido conjuntivo y grasa; pero la época en que se completa la involución varía en muy extensos límites.

No es raro encontrar, aun en individuos de quince á veinte años de edad, una porción apreciable del tejido del timo. En algunos animales, como por ejemplo el cerdo de Guinea, la la involución de la glándula no ha progresado mucho, ni aun en el adulto. En el timo del perro, Watney encontró quistes revestidos de células epiteliales con pestañas.

CAPITULO XIII

Glándulas linfáticas compuestas

130. Las glándulas linfáticas compuestas ó verdaderas están interpoladas directamente en el trayecto de los vasos linfáticos, como sucede con las glándulas mesentéricas, bronquiales, esplénicas, esternales, cervicales, cubitales, inguinales, lumbares, etc. Los vasos linfáticos aferentes se anastomosan en un plexo abierto á un lado (en la cápsula externa) dentro la glándula linfática; mientras que en el otro (el hilio) emergen de éste como un plexo de tubos linfáticos eferentes.

131. Cada glándula linfática verdadera está envuelta en una *cápsula fibrosa*, que se relaciona con el interior y el hilio por *trabéculas* y tabiques de tejido conjuntivo. Cuando las trabéculas han avanzado en cierta extensión, una tercera ó cuarta parte, irradiando más ó menos hacia el centro, se ramifican en otras más pequeñas, que se anastomosan en la parte media de la glándula, formando un plexo con pequeñas mallas. De este modo la tercera ó cuarta periferia de la glándula queda subdividida por los tabiques y las trabéculas en compartimientos esféricos ú oblongos relativamente grandes, mientras que la porción media está formada por pequeños compartimientos cilíndricos ó irregulares (fig. 60). La primera región es la capa cortical de la glándula, y la segunda la sustancia medular. Los compartimientos de la capa cortical

se anastomosan entre sí y con los de la sustancia medular, constituyendo también estos últimos un sistema intercomunicante.

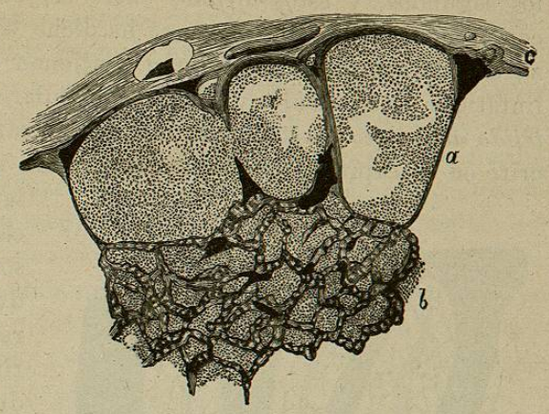

Fig. 60.—Corte longitudinal en una glándula linfática, cuyos linfáticos se han inyectado

c, La cápsula externa con vasos linfáticos seccionados; *a*, folículos linfáticos corticales, alrededor de los cuales se hallan los senos linfáticos corticales; *b*, los senos medulares inyectados entre las masas de tejido adenoide. (Atlas.)

La cápsula fibrosa, los tabiques y las trabéculas son los que dan paso á los troncos vasculares. Las trabéculas se componen de tejido conjuntivo fibroso y de cierta porción de tejido muscular liso, muy marcado en algunos animales, como el cerdo, la vaca y el conejo; pero escaso en el hombre.

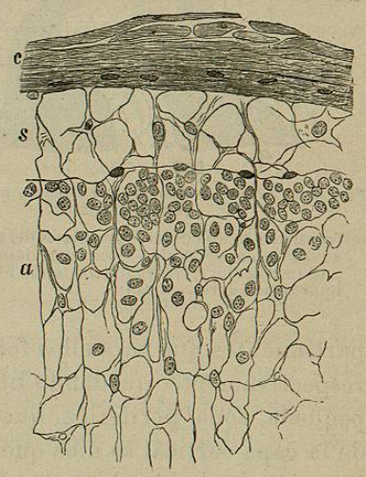

Fig. 61.—Corte trasverso de una glándula linfática

c, La cápsula externa; *s*, senos linfático corticales; *a*, tejido adenoide del folículo cortical: numerosos núcleos indican los corpúsculos linfáticos. (Atlas.)

Algunas veces encuéntranse en las trabéculas, en considerable número, células de tejido conjuntivo granulado muy grosero (células plasmáticas).

132. Los compartimientos contienen masas de tejido adenóideo, aunque sin llenarse completamente: los de la capa cortical son ovales ó esféricos, y se designan con el nombre de *folículos linfáticos de la capa cortical;* los de sustancia medular son masas cilíndricas ó de forma irregular, y se llaman *cilindros medu-*

lares. Los primeros se anastomosan unos con otros y con los segundos, y estos últimos entre sí; condicion fácil de comprender por lo que antes se ha dicho sobre la naturaleza de los compartimientos que contienen estas estructuras linfáticas. Los folículos y cilindros medulares se componen de *tejido adenóideo*, exactamente del mismo carácter que el descrito en el capítulo anterior; y este tejido contiene también las últimas ramificaciones de los vasos sanguíneos, es decir, las últimas ramas de las arterias, una rica red de capilares sanguíneos y las primeras ó más pequeñas ramas de las venas. Los capilares y otros vasos reciben igualmente aquí una cubierta externa del retículo adenoide.

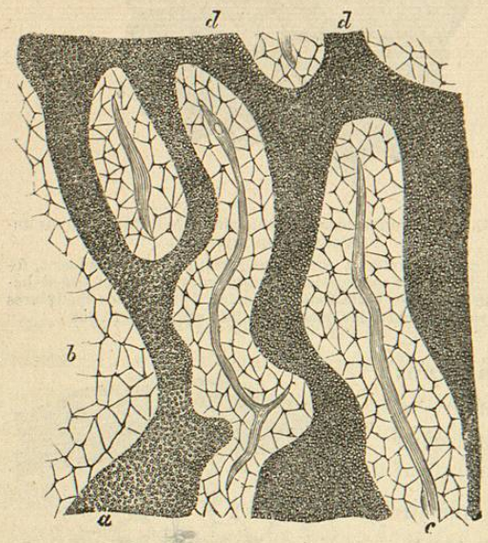

Fig. 62.—Corte trasverso en la sustancia medular de una glándula linfática

a, Transición de los cilindros medulares del tejido adenoide á los folículos corticales; *b*, los senos linfáticos ocupados por un retículo; *c*, trabéculas del tejido fibroso; *d*, los cilindros medulares. (Atlas.)

133. Los folículos corticales y los cilindros medulares no llenan por completo los compartimientos que para ellos forman la cápsula y las trabéculas respectivamente, quedando libre, en cada uno de aquéllos, una pequeña zona periférica, que es el *seno linfático*. Tratándose de la capa cortical se dice que es un *seno linfático cortical* (figura 61); y hablando de la sustancia medular se llama *seno linfático medular* (fig. 62). El primero es un espacio situado entre la superficie externa del folículo linfático cortical y la parte correspondiente de la cápsula del tabique cortical; y el segundo hállase comprendido entre la superficie de un cilindro medular y las trabéculas. De lo que hemos dicho sobre la re-

lación de los compartimientos síguese que los senos linfáticos corticales y medulares constituyen un sistema intercomunicante. No son estos espacios vacuolas libres, sino que están llenos de un retículo basto de fibras, mucho más grueso que el retículo adenoide, y con él se enlazan placas de célula grandes y trasparentes (placas endoteloides). En ciertos casos, como sucede en la vaca, estas placas de los senos medulares contienen gránulos parduscos de pigmento, que comunican este color á la sustancia medular de la glándula. En las mallas del retículo de los senos hay corpúsculos de linfa, los más de los cuales se componen de un cuerpo protoplásmico relativamente grande, con uno ó dos núcleos. Nótase en ellos un activo movimiento amiboide, y se ven algunos pequeños corpúsculos de linfa.

La superficie de las trabéculas que da frente á los senos linfáticos está cubierta de una capa continua de endotelio (von Recklinghausen); y en la de los folículos corticales y los cilindros medulares se puede reconocer otra membrana endotélica semejante, aunque no tan completa. Las placas endoteloides, aplicadas al retículo de los senos, se extienden entre la membrana endotélica que cubre la superficie de las trabéculas por una parte, y la que reviste la superficie de los folículos y cilindros por otra.

En la glándula mesentérica del cerdo la distribución de los folículos corticales y cilindros medulares es casi lo contrario de lo que se observa en otras glándulas y en otros animales.

134. *Los vasos linfáticos aferentes*, después de haber penetrado en la cápsula externa de la glándula, formando allí un denso plexo, desembocan directamente en los senos linfáticos corticales. Los senos linfáticos medulares van á los vasos linfáticos, que abandonan la glándula por el hilio, como los vasos aferentes.

Así los vasos aferentes como los eferentes están provistos de válvulas.

135. El curso de la linfa á través de una glándula linfática se reduce, pues, simplemente á lo que sigue: desde los vasos aferentes, situados en la cápsula, va á los senos linfáticos

corticales: de éstos pasa á los senos medulares, y desde aquí á los linfáticos eferentes. A causa de la presencia del retículo en los senos, la corriente de la linfa avanzará con mucha lentitud y dificultad, cual si pasase á través de un filtro esponjoso; y de aquí resulta que muchos corpúsculos figurados, pigmentos, elementos inflamatorios ú otros, que pasan á la glándula por los vasos aferentes, quedan detenidos fácilmente, y se depositan en los senos, donde son reabsorbidos muy pronto por los corpúsculos amiboides que hay en las mallas.

Si se inyecta una corriente de agua á través de la glándula, el contenido de las mallas del retículo de los senos, es decir, los corpúsculos linfáticos, será por supuesto la primera cosa que desaparecerá (von Recklinghausen); y si se continúa la corriente, también se desprenderán algunos de los corpúsculos linfáticos de los folículos y cilindros. En su consecuencia es probable también que, por la corriente normal de la linfa que pasa á través de la glándula, se desalojen corpúsculos de ella desde los folículos y cilindros, dirigiéndose á los senos. El movimiento amiboide de los corpúsculos de la linfa, particularmente de los grandes y adultos, facilitará en gran manera su paso desde los folículos y cilindros á los senos linfáticos.

CAPITULO XIV

Fibras nerviosas

136. Las fibras nerviosas conducen los estímulos á ó desde los tejidos y órganos por una parte, y los centros nerviosos por otra; de modo que debemos considerar en cada una de ellas la terminación periférica, la central y la parte conductriz. Esta última, es decir, las fibras nerviosas propiamente dichas, están en los nervios cerebro-espinales agrupadas en hacecillos, y éstos, á su vez, en ramas nerviosas anatómicas y troncos nerviosos. Cada nervio cerebro-espinal, anatómicamente considerado, se compone, por lo tanto, de haces ó manojos de fibras nerviosas (fig. 63). La sustancia fundamental ó estroma, por la que éstos se conservan reunidos, es

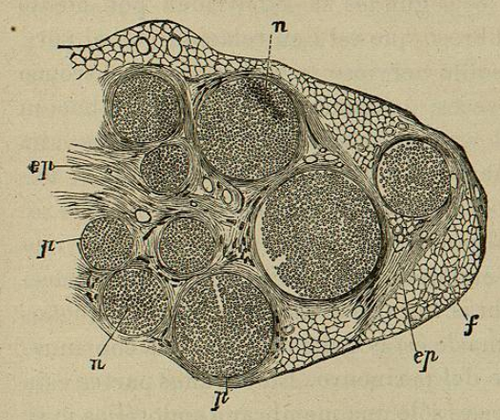

Fig. 63.—Corte trasverso del nervio ciático de un perro. *ep*, Epineuro: *p*, perineuro; *n*, fibras nerviosas que constituyen un hacecillo nervioso en corte cruzado; *f*, tejido grasoso que rodea el nervio. (Atlas.)