218. La **glándula pineal** y el lóbulo anterior de la hipófisis cerebral son epiteliales por su estructura y origen, y se describirán en otro capítulo. La glándula pineal contiene una gran cantidad de materia calcárea (arena cerebral).

Los *corpora albicantia* son masas de sustancia blanca, es decir, fibras nerviosas medulares; y cada *corpus albicans* contiene un centro de sustancia gris.

El *infundibulum* y el *tuber cinereum*, en el pavimento del tercer ventrículo, se componen también de sustancia gris, que se extiende entre los *corpora albicantia* hasta la comisura óptica, mientras que el primero se comunica con el lóbulo posterior ó menor de la hipófisis.

CAPITULO XIX

Los ganglios cerebro-espinales

219. Los ganglios que comunican con las raíces posteriores de los nervios espinales y con algunas de los nervios cerebrales, como por ejemplo el ganglio de Meckel, los ganglios de las ramificaciones del nervio acústico y los del submaxilar, etc., poseen una cápsula de tejido conjuntivo fibroso continuo con el epineuro de los troncos nerviosos aferentes y eferentes. El interior del ganglio está subdividido en espacios más grandes ó más pequeños que contienen hacecillos nerviosos con su perineuro, ó grupos de células ganglionares de diversos tamaños. En el ganglio espinal, estas últimas se hallan generalmente hacia la parte cortical, á lo que se debe que el centro de aquél esté ocupado principalmente por hacecillos de fibras nerviosas.

220. Las células ganglionares difieren notablemente por su tamaño, siendo algunas tan grandes ó mayores que una gran célula ganglionar multipolar del asta anterior de la médula, y otras mucho más pequeñas. Cada célula tiene un grán núcleo oval, comprendiendo una red con uno ó dos nucleolos. Su sustancia presenta fibrillas distintas. Cada célula del ganglio, en el hombre y los mamíferos, es unipolar (fig. 94), en forma ampollar ó de pera, y está revestida de una *cápsula* hialina, rodeada de una capa más ó menos continua de *placas celulares endotélicas nucleares*. El proceso sencillo de la célula

ganglionar tiene finas estrías longitudinales y es un proceso de cilindro-eje. Inmediatamente después de abandonar el cuerpo de la célula, presenta muchas más circunvoluciones (Retzius), y después queda revestido de una vaina medular, es decir, se convierte en una fibra nerviosa medular. La cápsula de la célula ganglionar se continúa en el proceso de cilindro-eje, y más allá en la fibra nerviosa medular, como su neurilema; mientras que las placas endotélicas de la cápsula pasan á los corpúsculos nerviosos y revisten el neurilema, disminuyendo considerablemente su número (figura 95).

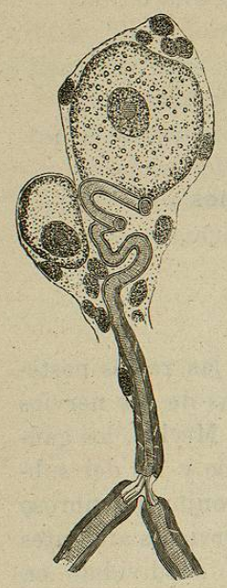

Fig. 94.—Grande y pequeña célula ganglionar del ganglio de Gaserio del conejo.

El cilindro-eje, después de abandonar la célula, circunvoluciona y se trasforma en una fibra nerviosa medular que se divide en dos fibras medulares. (Key y Retzius.)

Fig. 95.—Célula ganglionar aislada de un ganglio espinal del sapo.

El proceso del cilindro-eje se trasforma en una fibra nerviosa medular. La cápsula de la célula se prolonga como el neurilema de la fibra nerviosa. (Key y Retzius.)

221. En el conejo, esta fibra nerviosa medular, en su primer anillo de Ranvier, que no se halla á gran distancia de la célula ganglionar, divídese en dos fibras nerviosas medulares en forma de una T. Dicho autor supone que una de las ramas pasa á la médula y la otra á la periferia. En el hombre, la división en esta figura fué observada igualmente por Retzius; pero no podemos asegurar que en el conejo ó en el hombre presente cada proceso de cilindro-eje esta división particular. Retzius observó también esta división en T en los ganglios de Gaserio, geniculado y pneumogástrico, en el hombre.

Las células ganglionares no son unipolares en todos los ganglios cerebrales: en los ganglios óticos y oftálmicos hay muchas células ganglionares multipolares.

222. En la glándula submaxilar (salivar) se encuentran numerosos ganglios microscópicos de diversos tamaños, que son en realidad engrosamientos ganglionares de hacecillos nerviosos más ó menos pequeños. Cada ganglio está revestido de tejido conjuntivo continuo con el perineuro, y las células ganglionares son unipolares, de la misma naturaleza que las descritas antes, hallándose provista cada una de un proceso de cilindro-eje que pronto comunica con una fibra nerviosa. En la parte posterior de la lengua hay ganglios microscópicos análogos.

CAPITULO XX

El sistema simpático

223. Las ramas nerviosas simpáticas son exactamente de la misma naturaleza, por lo que hace á sus revestimientos de tejido conjuntivo (epi- peri- y endo-neuro) y por la disposición de sus fibras en hacecillos (figura 96, A), que los nervios cerebro-espinales. Las más de las fibras nerviosas que hay en aquéllos, son fibras no medulares ó de Remak (fig. 96, B), siendo cada una un cilindro-eje alojado en un neurilema, con núcleos oblongos indicadores de corpúsculos nerviosos; pero se encuentran algunas fibras nerviosas medulares en cada hacecillo, por lo menos en los de los troncos nerviosos más grandes. Estos últimos presentan algunas veces la vaina medular más ó menos interrumpida y con un contorno varicoso (figura 96, c), lo cual se debe á la acumulación local uniforme de líquido entre él y el cilindro-eje. Los hacecillos de fibras nerviosas pequeños ó microscópicos tienen una vaina endotélica (perinéurica); las pequeñas y grandes ramas forman siempre ricos plexos.

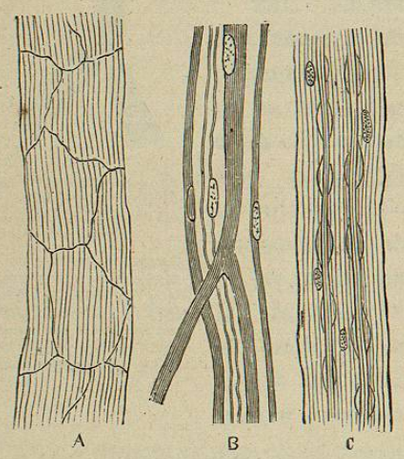

Fig. 96.—Nervios simpáticos

A, Pequeño hacecillo alojado en una vaina endotélica (perineuro); B, fibra nerviosa medular y tres no medulares de diversos tamaños: la mayor presenta división; C, dos fibras nerviosas con varicosidades. (Atlas.)

224. En relación con las ramas nerviosas simpáticas, macroscópicas y microscópicas, hay engrosamientos ganglionares, muy numerosos en algunos órganos, como por ejemplo en el canal intestinal, la vejiga urinaria (figs. 97 y 98) y en los órganos respiratorios, encontrándose de todos tamaños, desde el de las células ganglionares situadas entre las fibras nerviosas de un pequeño hacecillo, hasta el de grandes masas ovales, esféricas ó de forma irregular de células ganglionares colocadas en el trayecto de un considerable manojo nervioso, ó en el punto de anastomosis de dos ó más ramas nerviosas.

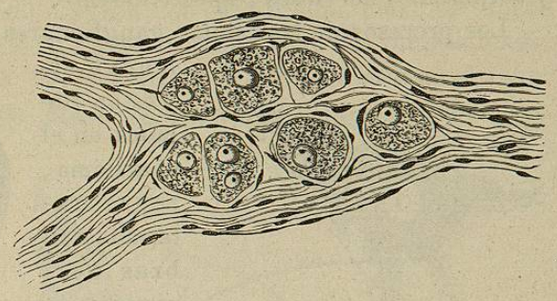

Fig. 97.—Grupo de células ganglionares interpuestas en un hacecillo de fibras nerviosas simpáticas de la vejiga de un conejo. (M. del L.)

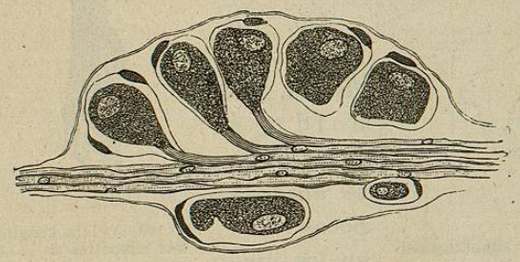

Fig. 98.—Pequeña colección de células ganglionares á lo largo de un hacecillo de fibras nerviosas simpáticas de la vejiga del conejo.

Cada célula ganglionar tiene una cápsula. La sustancia de la célula se prolonga como el cilindro-eje de una fibra nerviosa. (Atlas.)

Las células ganglionares (fig. 99) son de muy diversos tamaños, y están provistas de un gran núcleo oval ó esférico con uno ó dos nucleolos, que afectan la forma esférica, oval, ampollar, de maza ó de pera, presentando uno, dos ó más

procesos. Pueden ser unipolares, bipolares ó multipolares. La célula está encajada en una cápsula revestida de células nucleares, continuándose ambas en los procesos como neurilema y corpúsculos nerviosos respectivamente.

Los procesos de las células ganglionares son todos de cilindro-eje y están alojados en el neurilema, representando así fibras nerviosas no medulares. Por regla general no llegan á medularse.

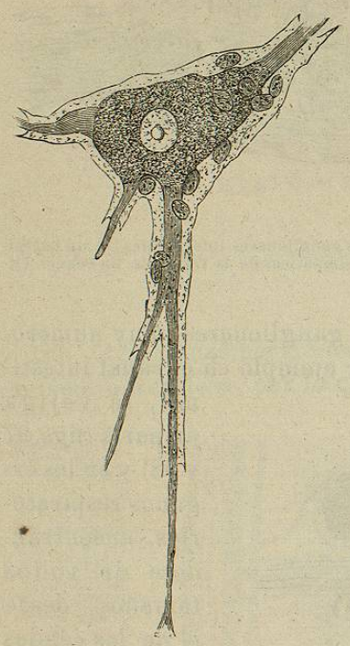

Fig. 99.—Célula ganglionar simpática del hombre

La célula ganglionar es multipolar; y cada proceso, recibiendo un neurilema de la cápsula de la célula, conviértese en una fibra nerviosa no medular.

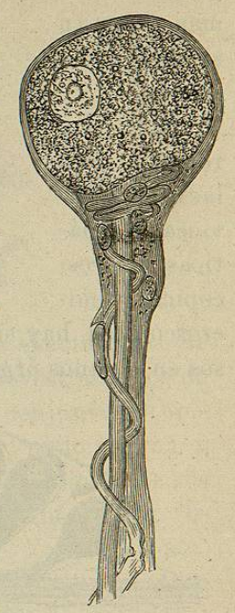

Fig. 100.—Célula ganglionar simpática de la rana, presentando el proceso recto y la fibra espiral. Esta última se convierte en medular. (Key y Retzius.)

225. En la rana (Beale, Arnold), é igualmente algunas pocas veces en los mamíferos, la célula ganglionar simpática emite un *proceso de cilindro-eje* recto, en el cual se prolonga la sustancia de la célula ganglionar. Esta última se ve entrelazada por una delgada *fibra espiral* (fig. 100), que toma su origen en dos ó más raicillas de la sustancia de la célula ganglionar, y rodea el proceso de cilindro-eje recto (el más grueso). Un solo neurilema comprende á los dos. La fibra espiral abandona muy pronto el proceso de cilindro-eje, revistiéndose de una vaina medular y de su propio neurilema, y así forma una fibra medular; de modo que el cilindro-eje recto continúa su curso como fibra nerviosa no medular (Key y Retzius).

226. Los ganglios que comunican con los plexos de las ramas nerviosas del corazón; los ganglios del plexo de fibras nerviosas no medulares que se hallan entre las túnicas longitudinal y circular de la capa muscular externa en el canal intestinal llamado *plexo myentérico de Auerbach;* los ganglios en el plexo de fibras nerviosas del tejido submucoso del canal intestinal, conocido con el nombre de *plexo de Meissner* (fig. 101); los ganglios de los plexos de las ramas nerviosas de la pared externa de la vejiga, de la pared bronquial y de la tráquea; y los ganglios relacionados con los nervios que estimulan al músculo ciliar del ojo, etc.; pertenecen todos al sistema simpático.

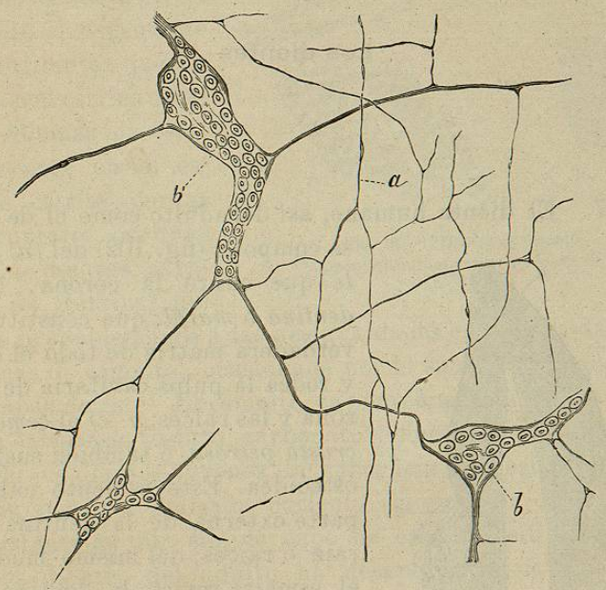

Fig. 101.—Plexo de las fibras nerviosas simpáticas, con dilataciones ganglionares en los puntos nodales. Del plexo de Meissner en el tejido submucoso del intestino

a, Fibras nerviosas finas; *b*, grupos de células ganglionares interpuestas entre las fibras nerviosas