CAPITULO XXI

Los dientes

227. El diente humano, así del adulto como el de leche, se compone (fig. 102) del *(a) èsmalte* que cubre la corona, *(b)* la *dentina* ó *marfil*, que constituye la verdadera matriz de todo el diente y rodea la pulpa cavitaria de la corona y las raíces; y *(c)* el *cemento,* ó *crusta petrosa,* ó también sustancia osteóidea. Este cemento cubre la parte externa de la dentina de la raíz ó raíces, del mismo modo que el esmalte reviste la dentina de la corona. El cemento está cubierto por fuera por un denso tejido fibroso que hace las veces de *periostio* y está fijo en la superficie interna del maxilar respectivo, formando la pared de la cavidad alveolar.

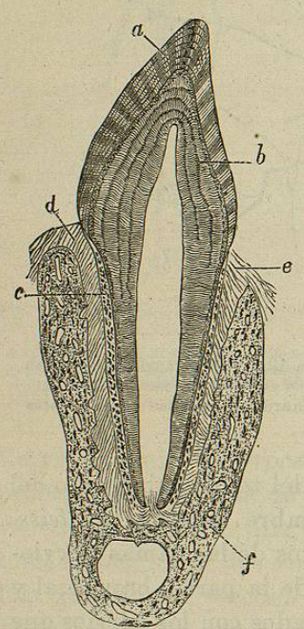

Fig. 102.—Corte longitudinal á través del diente premolar del gato

a, Esmalte; *b*, marfil; *c*, crusta petrosa; *e*, periostio; *f*, hueso del alveolo. (Waldeyer en el Manual de Stricker.)

228. El **esmalte** (fig. 103) consiste en delicados elementos microscópicos prismáticos (los *prismas del esmalte*), colocados muy unidos y que extienden en dirección vertical desde la superficie á la dentina.

Cuando se examina una sección trasversal, los prismas del esmalte parecen tener un contorno exagonal, y están separados por una *sustancia intersticial de cemento* sumamente fina. Los bordes de dichos prismas no son rectos, sino ondulados, de modo que ofrecen un aspecto varicóideo. Los prismas están agrupados en hacecillos, no del todo paralelos, sino más ó menos ligeramente recubiertos uno por otro. En un corte longitudinal á través de un diente, se nota en el esmalte el aspecto de una brillantez que alterna con estrías oscuras. Además de esto, obsérvanse en el esmalte estrías curvas horizontales oscuras (estrías oscuras paralelas de Retzius), debidas probablemente á las desigualdades en la densidad de los prismas de esmalte, ocasionada por la sucesiva formación de las capas de éste. El esmalte se compone principalmente de sales calcáreas: fosfato, carbonato y fluorato de cal.

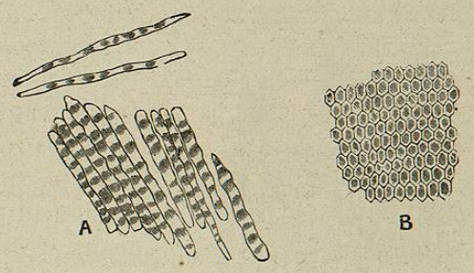

Fig. 103.—Prismas de esmalte

A, Vistos longitudinalmente; B, en corte cruzado (Kolliker.)

En los dientes jóvenes la superficie del esmalte está cubierta por una delicada cutícula (la cutícula de Nasmyth), consistente en una simple capa de escamas sin núcleo; pero en los dientes del adulto ha desaparecido ya por el desgaste.

229. La **dentina** es la parte esencial de las sustancias duras del diente, y forma un revestimiento completo de la pulpa cavitaria de la corona y de las raíces, siendo un poco más espesa en la primera región que en la última. El marfil se compone de: (1) una *matriz* homogénea (fig. 104) consistente en un tejido reticular de fibrillas muy finas impregnadas de sales calcáreas, por lo cual se asemeja á la matriz ósea; (2) unos canales largos y finos, los *conductillos* ó *tubos dentarios,* que forman una espiral más ó menos marcada, pasando verticalmente desde la superficie interna á la externa de la dentina. Estos conductillos, que son ramificados, desembocan en la pulpa ca-

vitaria allí donde es más ancha, y adelgázanse al acercarse á la superficie externa de la dentina. Cada conductillo tiene una delicada vaina, la *vaina dentinal;* y en su interior una fibra, la *fibra dentinal,* sólida y elástica, que nace con su parte más gruesa en la pulpa de la dentina, procediendo de células que revisten la superficie externa de aquélla y que se llaman *odontoblastos.*

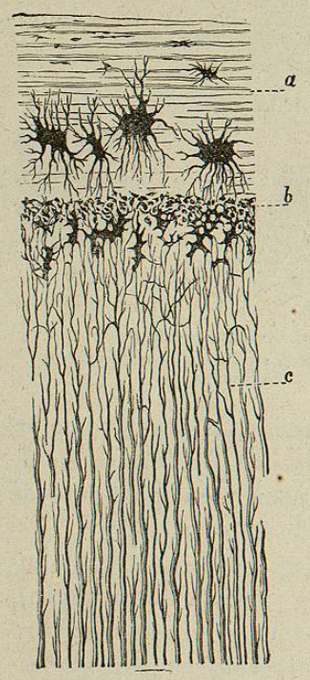

Fig. 104.—Corte trasversal de un canino del hombre

a, Crusta petrosa con grandes corpúsculos óseos; *b*, sustancia interglobular; *c*, conductillos dentinales. (Waldeyer en el Manual de Stricker.)

En la superficie externa de la dentina, así en la región del esmalte como en la del cemento, los conductillos dentarios pasan á una capa de espacios irregulares ramificados intercomunicantes, á los cuales se da el nombre de *espacios interglobulares de Czermak,* ó *capa granulosa de Purkinje.* Se comunican con otros espacios que hay entre los hacecillos de prismas del esmalte de la corona, así como con las láminas óseas del cemento de las raíces. Cada uno de los espacios interglobulares contiene una célula ramificada con núcleo, y las fibras dentinales se anastomosan con los procesos ó prolongaciones de estas células. Las *líneas incrementales de Salter* son estrías más ó menos paralelas á la superficie, por efecto de la dentina imperfectamente calcificada, — *sustancia interglobular de Czermak.* Las *estrías de Schreger* son líneas curvas paralelas á la superficie, debidas al efecto óptico de las curvaturas simultáneas de las fibras dentinales.

230. El **cemento** es sustancia ósea, es decir, sustancia fundamental ósea laminada, con corpúsculos óseos más grandes que en el hueso ordinario.

231. La **pulpa** está ricamente provista de vasos sanguíneos que forman redes, extendiéndose principalmente en dirección paralela al eje largo del diente. En el tejido de la pulpa se hallan numerosas fibras nerviosas medulares que forman plexos, y en su parte externa conviértense en fibras no medulares, que probablemente suben por los conductillos dentinales.

La trama de la pulpa consiste en una red trasparente de células ricamente ramificadas, análoga á la que forma la sustancia fundamental del tejido conjuntivo gelatinoso.

232. En la superficie externa de la pulpa, es decir, en la que está en contacto con la superficie interna de la dentina, hay una capa de células nucleares prolongadas y más ó menos prismáticas: son los *odontoblastos propiamente dichos.* Entre ellos están, contenidos en *células* más ó menos *fusiformes* y *nucleares*, los procesos externos que pasan á las fibras dentinales. Según algunos autores, los odontoblastos propiamente dichos están relacionados con la producción de la trama dentinal por un crecimiento continuo de la parte externa de la célula y por una petrificación de este incremento; y según otros, por una secreción de la célula de la sustancia fundamental de la dentina. Waldeyer, Tomes y algunos más, consideran que los odontoblastos propiamente dichos están relacionados con la producción, así de la trama como de las fibras dentinales. Los odontoblastos y las células fusiformes son continuas con las células ramificadas de la sustancia fundamental de la pulpa.

233. **Desarrollo de los dientes.**—El primer rudimento del diente en el embrión aparece ya en el segundo mes. Es una prolongación sólida y cilíndrica del epitelio estratificado de la superficie en la profundidad de la membrana mucosa embrionaria. A lo largo del borde de los maxilares el epitelio se presenta más espeso, y la mucosa subyacente forma una depresión, *hueco dentario primitivo,* dentro del cual toma origen la prolongación sólida cilíndrica de la superficie epitelial. Esta prolongación representa el rudimento del *órgano del esmalte.* Mientras continúa el crecimiento en la profundidad, pronto se ensancha en su parte más profunda, y la membrana vascular mucosa que la rodea condénsase en el fondo

de la prolongación, como el rudimento de la papila del diente. A medida que la parte distante del órgano del esmalte sigue desarrollándose hacia la profundidad, abraza gradualmente la papila del diente bajo la forma de una caperuza (bonete, caperuza ó campana del esmalte); y durante este tiempo, la comunicación entre la superficie epitelial y dicho bonete se adelgaza muchísimo, siendo empujada á un lado á causa del crecimiento de la caperuza del esmalte y la papila, el cual se verifica principalmente á un lado del primitivo hueco dentario.

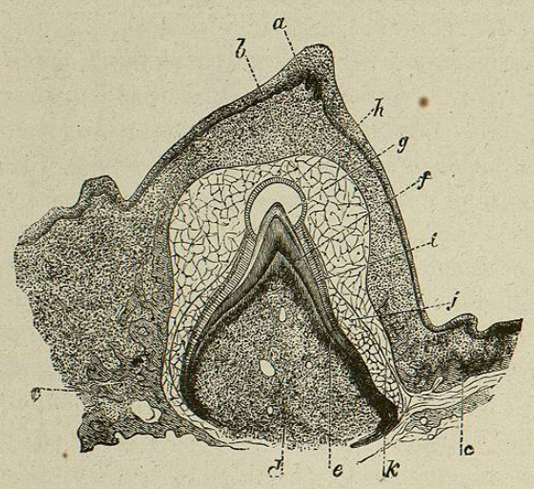

Fig. 105.—Corte trasverso del diente y maxilar inferior del gatito fetal

a, Epitelio de la superficie libre de la encía; *b*, membrana mucosa de la misma; *c*, hueso esponjoso del maxilar; *d*, papila del diente; *e*, odontoblastos; *f*, dentina; *g*, esmalte; *h*, membrana de Nasmyth; *i*, células de esmalte; *j*, capa media del órgano del esmalte; *k*, capa externa del mismo.

234. El bonete del esmalte (fig. 105) se compone de tres capas: interna, media y externa. La primera, estrato de las *células de esmalte,* es una capa de magníficas células epitélicas prismáticas, que primeramente eran continuas con la capa profunda ó las células prismáticas de la superficie epitelial. La capa media es la más gruesa y tiene gran trasparencia á causa de la trasformación de la capa media de las células epiteliales en un tejido esponjoso gelatinoso, debido á la acumulación de líquido entre las células epiteliales de esta capa y á la reducción de su sustancia á tenues placas nucleadas, aparentemente ramificadas. La capa externa se compone de una ó más capas de células poliédricas, continuas con las capas profundas de células epiteliales de la superficie de la encía. Fuera del bonete de esmalte hállase el tejido gelatinoso vascular de la mucosa gingival.

235. La papila del diente fetal es un tejido vascular embrionario ó gelatinoso en cuya superficie externa se observa pronto una condensación de sus células, formándose una capa más ó menos continua de células prolongadas ó prismáticas, —los odontoblastos.

236. La dentina ó marfil se forma en combinación con los odontoblastos (fig. 105). En su parte externa aparece el esmalte formado por las *células del esmalte,* es decir, la capa interna del órgano del esmalte. La dentina y el esmalte se depositan gradualmente en capas. Al principio son tejidos blandos presentando una diferenciación vertical correspondiente á las células individuales de las células de esmalte y odontoblastos respectivamente. Muy pronto se depositan en ellos sales calcáreas, al principio imperfectamente, pero después efectúase una petrificación completa. Las capas de esmalte y dentina últimamente formadas se distinguen más ó menos de las más antiguas, hallándose la capa más reciente de esmalte situada cerca de las células de éste, y la de la dentina, próxima á los odontoblastos.

El diente de leche permanece oculto en la mucosa de la encía. Cuando la perfora, el esmalte queda cubierto (arrastrándola con él) por la capa interna del órgano del esmalte solamente, esto es, por las células de esmalte (fig. 105, *h);* al mismo tiempo estas células se aplanan mucho á medida que la superficie del esmalte aumenta; y, por último, perdiendo sus núcleos, conviértense en una capa de escamas trasparentes, que es la *membrana* ó *cuticula de Nasmyth.*

237. Mucho tiempo antes de perforar el diente de leche la encía, aparece una masa sólida, cilíndrica, de células epiteliales que se extienden en la profundidad desde el punto de comunicación entre el órgano del esmalte y el epitelio de la superficie de la encía citado antes. Este crecimiento epitélico representa para el órgano del esmalte el germen del diente permanente; pero se mantiene estacionario en su crecimiento hasta que llega la época en que el diente de leche debe ser reemplazado por el diente permanente. Entonces aquel rudimento sufre en su desarrollo los mismos cambios por que pasó el órgano del esmalte del diente de leche en el primer período

de la vida fetal. De este modo se forma un nuevo diente en lo profundo de la cavidad alveolar de un diente de leche, y el crecimiento del primero hacia la superficie impele gradualmente al último fuera de su alveolo.

CAPITULO XXII

Las glándulas salivares

238. Según su estructura y secreción, las glándulas salivares forman las siguientes especies:

(1) *Glándulas salivares verdaderas* (figura 106) *serosas ó albuminosas,* tales como la parótida del hombre y de los mamíferos, la submaxilar y orbitaria del conejo, y la submaxilar del cerdo de Guinea, que segregan verdadera saliva acuosa, fluida.

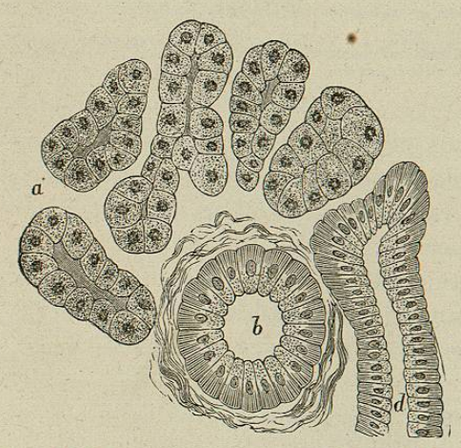

Fig. 106.—Corte trasverso de una glándula salivar verdadera ó serosa; parte del submaxilar humano

a, Alveolos de la glándula revestidos de las células salivares albuminosas; *b*, conducto intralobular cortado trasversalmente.

(2) *Glándulas mucosas,* como la submaxilar y orbitaria del gato y del perro (fig. 107), y la sublingual de estos mismos animales, del conejo y del cerdo de Guinea. El moco que segregan es espeso y menos acuoso.

(3) *Glándulas salivares mixtas* ó *muco-salivares,* tales como la submaxilar y sublingual del hombre y del mono.