de la vida fetal. De este modo se forma un nuevo diente en lo profundo de la cavidad alveolar de un diente de leche, y el crecimiento del primero hacia la superficie impele gradualmente al último fuera de su alveolo.

CAPITULO XXII

Las glándulas salivares

238. Según su estructura y secreción, las glándulas salivares forman las siguientes especies:

(1) *Glándulas salivares verdaderas* (figura 106) *serosas ó albuminosas,* tales como la parótida del hombre y de los mamíferos, la submaxilar y orbitaria del conejo, y la submaxilar del cerdo de Guinea, que segregan verdadera saliva acuosa, fluida.

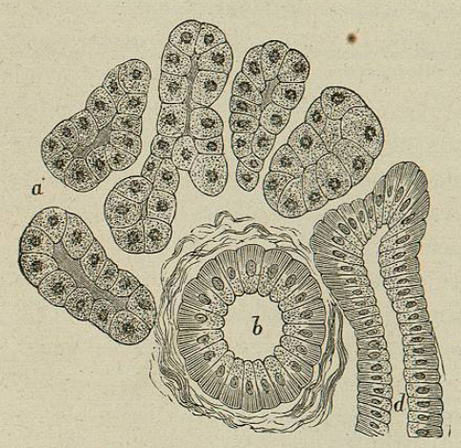

Fig. 106.—Corte trasverso de una glándula salivar verdadera ó serosa; parte del submaxilar humano

a, Alveolos de la glándula revestidos de las células salivares albuminosas; *b*, conducto intralobular cortado trasversalmente.

(2) *Glándulas mucosas,* como la submaxilar y orbitaria del gato y del perro (fig. 107), y la sublingual de estos mismos animales, del conejo y del cerdo de Guinea. El moco que segregan es espeso y menos acuoso.

(3) *Glándulas salivares mixtas* ó *muco-salivares,* tales como la submaxilar y sublingual del hombre y del mono.

Además de las tres glándulas salivares, parótida, submaxilar y sublingual, hállanse en algunos animales, como en el conejo y el cerdo de Guinea, dos pequeñas glándulas adicionales, una de ellas íntimamente unida á la parótida y la otra á la submaxilar, siendo ambas de la naturaleza de una glándula mucosa: son las *glándulas admaxilares*, superior é inferior.

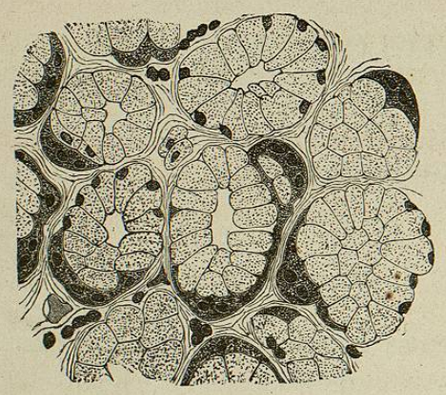

Fig. 107.—Corte trasverso de la glándula orbitaria (mucosa) del perro, en estado de reposo
Los alveolos están revestidos de células mucosas trasparentes, y por fuera son las medias lunas de Heidenhain. (Heidenhain.)

239. **Trama.**—Cada glándula salivar está envuelta en una cápsula de tejido conjuntivo fibroso en conexión con las trabéculas y tabiques fibrosos de su interior, por los cuales se subdivide el parénquima de la glándula en *lóbulos*, éstos á su vez en *lobulillos*, y éstos finalmente en alveolos ó *acini*. El conducto, grandes vasos y nervios entran y salen en y de la glándula por el hilio. El tejido conjuntivo es de textura laxa y contiene fibras elásticas, y en algunos casos células linfóideas más ó menos numerosas. En la glándula sublingual abundan tanto que forman series continuas entre los alveolos. La matriz de tejido conjuntivo entre éstos está representada principalmente por finos hacecillos de tejido fibroso y corpúsculos ramificados.

240. **Los conductos.**—Si seguimos el conducto principal de la glándula á través del hilio en el interior, veremos que se divide en varias grandes ramas, según el número de lóbulos. Cada uno de ellas se divide en otras, una para cada lobulillo. Al penetrar en el lobulillo, el conducto es ya muy pequeño y de sus lados se desprenden varios conductillos. Todos los que están dentro del lobulillo son los *conductos intralobulares* ó *tubos salivares* de Pfluger, los mayores los *interlobulares* y los que se hallan más lejos los *conductos interlobares*. Cada uno de estos últimos se compone de una membrana limitante propia, reforzada, según el tamaño del conducto, por trabéculas más ó menos gruesas de tejido conjuntivo. En las ramas principales hay una adición de tejido muscular liso. El interior del conducto es una cavidad revestida de una capa de células epitélicas prismáticas; en las ramas más grandes se ve, fuera de esta capa y dentro de la membrana propia, otra capa de pequeñas células poliédricas.

241. Los **conductos intralobulares,** ó tubos salivares de Pfluger, consisten en una membrana limitante propia, con una simple capa de células epitélicas prismáticas. Cada una de éstas tiene un núcleo esférico hacia el centro, y la mitad externa de la sustancia de la célula presenta estrías longitudinales muy marcadas, debidas á que las fibrillas sean más ó menos gruesas (véase fig. 106). La mitad interna, es decir, la que tapiza el interior del conducto, tiene estrías muy ligeras. El contorno de estos tubos salivares no es nunca liso, sino irregular, y por lo mismo el diámetro del tubo varía de un sitio á otro.

No en todas las glándulas salivares presentan las células epitélicas de los conductos intralobulares esta fibrilación gruesa en la parte externa de su sustancia; así, por ejemplo, no existe en la glándula sublingual del perro ni del cerdo de Guinea.

242. Las extremidades de las ramas de los conductos salivares comunican con las partes secretorias del lobulillo, es decir, con los acini ó alveolos, que siempre difieren mucho, por su estructura, de los conductos salivares, siendo por regla general de mayor diámetro. La parte del conducto que se halla en inmediata relación con los alveolos es la *parte intermedia*, interpuesta entre aquéllos y los conductos salivares con epitelio fibrilar. Esta parte intermedia es mucho más estrecha que el conducto salivar y está revestida de una simple capa de células epitélicas, provista cada una de un simple núcleo oval. La limitación está formada por la membrana propia, continua desde el conducto salivar. El calibre de este último es mucho mayor que el de la parte intermedia, la cual

está generalmente revestida de una tenue membrana hialina con algún núcleo oblongo.

En el punto de transición entre el conducto salivar y la parte intermedia se observa generalmente una repentina disminución en el tamaño del primero, y sus células prismáticas son sustituídas por otras poliédricas: es el *cuello* de la porción intermedia. En algunas glándulas salivares, particularmente en las mucosas, este cuello es la única porción de la parte intermedia que está presente, como por ejemplo en las glándulas submaxilar y orbitaria del perro y del gato, y en la sublingual del conejo. En otras, sobre todo en las glándulas salivares serosas, por ejemplo la parótida del hombre y los mamíferos y la submaxilar del conejo y del cerdo de Guinea, y en las salivares mixtas, como son la maxilar del hombre y del mono, se ve después del cuello una larga parte intermedia, de la cual se desprenden varias ramas, más cortas ó más largas, de la misma naturaleza, terminando todas en alveolos.

243. Los **alveolos** ó **acini** son la parte esencial ó secretoria de la glándula. Afectan la forma de un frasco ó maza, son tubos cilíndricos más ó menos largos y ondulados, y según su longitud tienen mayor ó menor número de circunvoluciones, ramificándose muchos de ellos. Generalmente desembocan varios en la misma parte intermedia de un conducto salivar. Los alveolos tienen mucho mayor diámetro que dicha parte intermedia, y son un poco mayores ó del mismo tamaño que los conductos intralobulares. En este concepto hay diferencia entre los alveolos de una glándula salivar serosa y los de una mucosa: en la primera son mucho más pequeños que en la segunda.

La membrana propia del conducto intermedio se continúa como la de los alveolos. Es una estructura reticulada, que afecta la forma de una red en figura de cestilla de células ramificadas nucleadas hialinas (Boll). El calibre de los alveolos es muy diminuto en las glándulas serosas, pero mucho más grande en las mucosas, y en ambas más pequeño durante la secreción que no en el período de reposo.

244. Las células epiteliales que revisten los alveolos se

llaman *células salivares*. Son de distintos caracteres en las diversas glándulas de esta especie, y determinan principalmente la naturaleza de las mismas. Las células están separadas una de otra por una sustancia líquida albuminosa de cemento. (1) En las glándulas salivares verdaderas ó serosas, como la parótida del hombre y los mamíferos y la submaxilar del conejo y del cerdo de Guinea, las células salivares forman una simple capa de *células albuminosas*, más cortas ó más largas, prismáticas ó piramidales, compuesta de un protoplasma densamente reticulado, y conteniendo un núcleo esférico en la parte externa de la célula. (2) En las glándulas mucosas, tales como la sublingual del cerdo de Guinea ó la submaxilar del mismo animal, las células que revisten los alveolos forman una simple capa de *células mucosas* en figura de célula, como las descritas en el párrafo 25. Cada célula consiste en una sustancia fundamental interna, compuesta de una sustancia trasparente mucóidea (contenida en un retículo de anchas mallas del protoplasma), y de otra externa, pequeña y más opaca, en la cual hay un núcleo comprimido y aplanado. Esta parte termina en una extremidad muy fina, que, encorvándose en dirección paralela á la superficie del alveolo, se imbrica en las inmediatas.

245. En las glándulas submaxilar y orbitaria del perro, y en la sublingual del conejo, existen, además, fuera de las *células mucosas* que revisten los alveolos, pero dentro de la membrana propia y de trecho en trecho, unas masas designadas con el nombre de *medias lunas de Heidenhain* ó *medias lunas de Gianuzzi* (véase fig. 107). Cada una se compone de varias células poliédricas de aspecto granuloso y está provista de un núcleo esférico, siendo, por supuesto, las células del borde de la media luna más delgadas que las formadas en el centro. Heidenhain y sus discípulos, Lavdovski y otros, han demostrado que durante un prolongado estímulo de las glándulas submaxilar y orbitaria del perro, todas las células *mucosas* cilíndricas del revestimiento son reemplazadas por otras pequeñas poliédricas, semejantes á las que constituyen las medias lunas, mientras que al mismo tiempo los alveolos disminuyen de tamaño (fig. 108). Dichos observadores sostienen

que este cambio es debido á la total destrucción de las células mucosas, que son reemplazadas por otras nuevas, derivadas por multiplicación de las células semilunares. Esto no es probable, puesto que durante las condiciones ordinarias de las secreciones no hay desaparición de las células mucosas como tales: cambian de tamaño, agrandándose cuando se efectúa la secreción, y sus contenidos se convierten en moco perfecto. Debe suponerse que durante un estímulo prolongado las células mucosas se colapsan en otras más pequeñas, vistas por Heidenhain y sus discípulos.

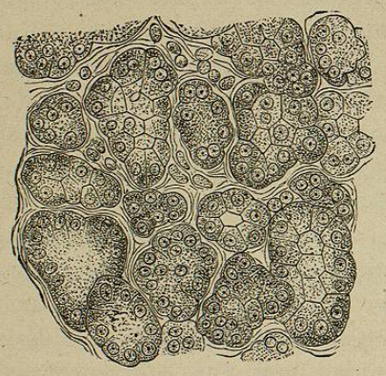

Fig. 108.—De un corte á través de la glándula orbitaria del perro después de un prolongado estímulo eléctrico.
Los alveolos están revestidos de pequeñas células granulosas. (Lavdovski.)

246. Los alveolos de la sublingual del perro difieren, además, en estructura, de los de la submaxilar de este mismo animal y de la sublingual del cerdo de Guinea, porque los primeros están revestidos ó bien de células mucosas ó bien de células albuminosas cilíndricas, dándose el caso de que las dos especies se sigan una á otra *en el mismo alveolo.*

Esta glándula es una especie de forma intermedia entre la sublingual del hombre y la submaxilar de éste y del mono, es decir, las glándulas mixtas ó muco-salivares. En estas últimas los más de los alveolos son serosos, es decir, pequeños, de diminuto calibre y revestidos de células albuminosas, por lo cual siempre existen algunos alveolillos, exactamente como los de una glándula mucosa. Las dos especies de alveolos están en directa continuidad una con otra. En algunos estados sólo se encuentran unos pocos alveolos mucosos en el lóbulo, tan escasos á veces que parecen no existir; pero otras veces, en cambio, en que abundan mucho, aunque bajo las más favorables condiciones, sólo constituyen una fracción del número de los alveolos serosos. En la sublingual del hombre son mucho más frecuentes, y por la misma razón esta glándula ofrece una gran semejanza con la sublingual del perro.

Lo que parece ser *medias lunas* en los alveolos mucosos de la glándula humana, son células albuminosas vistas oblicuamente, que revisten los alveolos en la transición entre la parte mucosa y serosa de la misma glándula tubo.

247. Las células salivares prismáticas que revisten los alveolos de la submaxilar del cerdo de Guinea presentan en ciertos casos *dos porciones distintas:* una sustancia externa homogénea ó con ligeras estrías longitudinales, y una parte interna, más trasparente, de aspecto granuloso: por este concepto las células se asemejan á las del páncreas, según veremos después.

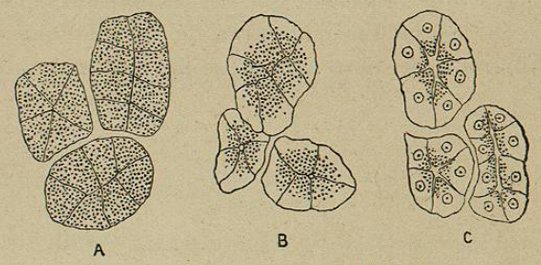

Fig. 109.—Alveolos de una glándula serosa
A, En reposo; B, primer grado de secreción; C, secreción prolongada. (Langley.)

Langley ha demostrado (fig. 109) que durante el período preparatorio para la secreción las células que revisten los alveolos de las glándulas salivares serosas se ensanchan y llenan de gránulos gruesos, los cuales, mientras se efectúa aquélla, se desgastan de tal modo que la sustancia de la célula se hace más trasparente desde la parte externa de la célula y avanzando gradualmente hacia el calibre del alveolo.

248. **Vasos sanguíneos y linfáticos.**—Los lobulillos están ricamente provistos de vasos sanguíneos, y las arterias terminan en numerosos capilares que con sus densas redes rodean los alveolos. Entre el tejido conjuntivo interalveolar que sostiene los vasos sanguíneos capilares y la membrana propia de los alveolos, existen *espacios linfáticos* que circuyen la mayor parte de la circunferencia de los acini, formando un sistema de comunicación interior. Desembocan en los *vasos linfáticos* acompañando á los conductos intralobulares, ó se vacían directamente en el borde del lobulillo en los linfáticos

interlobulares. El tejido conjuntivo contiene, entre los lóbulos, ricos *plexos de linfáticos*.

249. Las **ramas nerviosas** forman plexos en el tejido interlobular, y con ellos comunican *ganglios* más ó menos pequeños. Estos aparecen muy numerosos en la submaxilar, pero no se encuentran en la parótida. En relación con las ramas nerviosas que rodean el conducto principal de la glándula sublingual, se ven también algunos ganglios.

Pfluger sostiene que las últimas fibras nerviosas comunican con las células salivares de los alveolos en el hombre y los mamíferos; pero esto no se ha demostrado aún.

CAPITULO XXIII

La boca, la faringe y la lengua

250. **Las glándulas.**—En la cavidad de la boca y la faringe desembocan numerosas glándulas pequeñas que por su estructura y secreción son serosas ó mucosas. Estas últimas se encuentran en la profundidad de la mucosa de los labios, en la mucosa bucal, en la de la bóveda palatina, y particularmente en la del velo del paladar y la úvula; en la profundidad de la mucosa de las amígdalas, en la parte posterior de la lengua y en la mucosa de la faringe. Las glándulas serosas ocupan igualmente la base de la lengua, muy próximas á las partes que contienen los órganos especiales para la percepción del gusto, ó papilas. Todas estas glándulas son muy pequeñas, pero cuando están aisladas se distinguen á simple vista como diminutas manchitas blancas del tamaño de la cabeza de un alfiler ó poco más. Las mayores están en los labios, en la parte posterior de la lengua y en el velo del paladar, donde se ve algo parecido á la agrupación de los alveolos alrededor de las pequeñas ramas del conducto, de tal modo que se forman pequeños lobulillos.

251. El conducto principal termina generalmente por una estrecha boca en la superficie libre de la cavidad bucal, y, siguiendo una dirección vertical ú oblicua, cruza por la parte superficial de la mucosa. En el tejido submucoso se ramifica en dos ó más pequeños conductos que desembocan en otros