CAPITULO XXVII

El hígado

278. La superficie externa del hígado está cubierta por una delicada *membrana serosa*, el peritoneo, que así como la de los otros órganos abdominales, presenta en la superficie libre una capa de endotelio, compuesta principalmente de tejido conjuntivo fibroso.

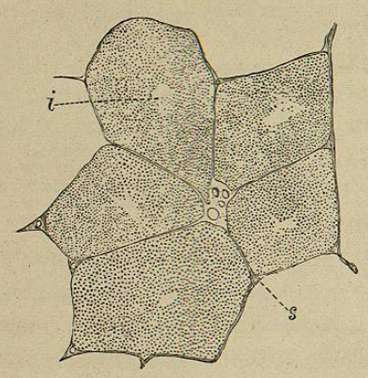

Fig. 123.—Corte trasverso del hígado del cerdo. Aquí se ven cinco lóbulos bien separados uno de otro por el tejido interlobular.

s, Tejido conjuntivo interlobular, que contiene los vasos sanguíneos interlobulares, es decir, las ramas de la arteria hepática y los conductos biliares interlobulares; *i*, vena intralobular ó central. (Atlas.)

En el hilio ó *porta hepatis* este tejido conjuntivo se continúa en el interior, confundiéndose con el conjuntivo de la *cápsula de Glisson*, ó *tejido conjuntivo interlobular* (tejido conjuntivo de los canales del sistema de la vena porta). Este es fibroso y más ó menos laminado y subdivide la sustancia del hígado en numerosos *glóbulos* ó *acini* sólidos más ó menos poliédricos (figura 123), cada uno de los cuales mide $\frac{1}{20}$ de pulgada de diámetro, poco más ó menos. Según que el tejido interlobular forme ó no límites completos, los acini aparecen bien marcados

uno de otro (cerdo, oso blanco), ó más ó menos confundidos entre sí (hombres y animales, carníceros y roedores).

Dentro de cada acinus sólo hay escaso tejido conjuntivo en forma de hacecillos sumamente delicados de células aplanadas; pero algunas veces, sobre todo en el hígado joven, hállanse células migratorias en los acini y en el tejido que hay entre ellas.

279. Después de haber penetrado en el hilio la vena porta, da rápidamente origen á numerosas ramificaciones que siguen el tejido interlobular en que están situadas, formando ricos *plexos alrededor de cada acinus:* son las *venas interlobulares* (figura 124), de las cuales derivan numerosos vasos sanguíneos capilares. Estos últimos pasan en dirección irradiada al centro del acinus, y al mismo tiempo se anastomosan entre sí por numerosas ramas trasversas. En el centro del acinus los capilares llegan á confluir en una gran vena, que es la vena *central* ó *intralobular*. Las venas intralobulares de varios acini inmediatos se unen para formar las *venas sublobulares*, y éstas conducen á las eferentes del hígado, ó *venas hepáticas*, que pasan finalmente á la vena cava inferior.

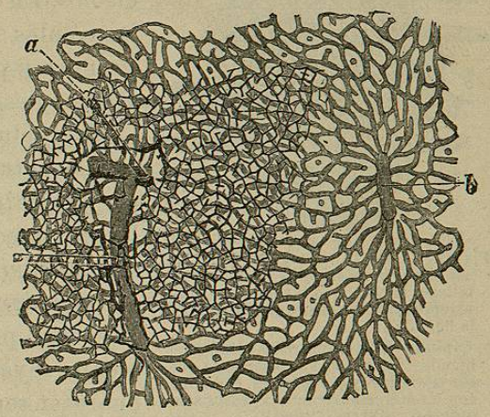

Fig. 124.—Corte vertical á través del hígado del conejo. Los vasos sanguíneos y biliares están inyectados

a, Las venas interlobulares rodeadas por conductos biliares interlobulares: estos últimos recogen la red de finas capilares intralobulares: las mallas de esta red corresponden á las células del hígado; *b*, la vena intralobular ó central. (Atlas.)

280. La sustancia de cada acinus, es decir, el tejido que hay entre los capilares sanguíneos, se compone de células uniformes, poligonales, protoplásmicas y epitélicas de $\frac{1}{1000}$ de pulgada inglesa de diámetro poco más ó menos: son las *células del hígado*.

A causa de la disposición particular de los capilares, más ó menos radiados, las células del hígado parecen formar columnas ó cilindros, que también irradian más ó menos desde la periferia al centro del acinus. Las células del hígado contienen algunas veces diminutos gránulos de pigmento.

Cada célula del hígado presenta un protoplasma más ó menos reticulado y fibrilado (Kupfer), y en el centro un núcleo esférico con su retículo, provisto generalmente de uno ó más nucleolos. En el estado de actividad las células del hígado son más grandes y parecen más granulosas que después de funcionar.

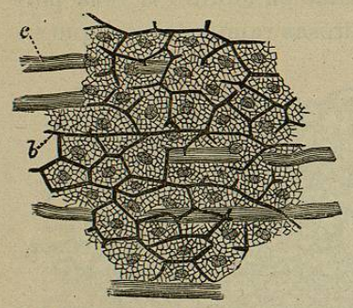

Fig. 125.—Lóbulo del hígado de un conejo en el que los vasos sanguíneos y biliares habían sido inyectados. (Aquí se representa con más aumento que en la fig. 124.)
b, Capilares biliares entre las células del hígado, las que se ve claramente que son nucleares y poligonales, cada una con un marcado retículo; *c*, vasos sanguíneos capilares. (Atlas.)

Las células del hígado están unidas entre sí por una sustancia albuminosa de cemento, en la cual quedan finos canales, que son los *capilares biliares ó vasos intralobulares biliares* (fig. 125). En una preparación sucesivamente inyectada dichas células aparecen separadas en todas partes una de otra por un capilar biliar, *y forman para todo el acinus una red continua de comunicación* con diminutos canales. Allí donde las células del hígado están en contacto con un vaso sanguíneo capilar, no hay, por supuesto, capilares biliares, toda vez que éstos existen *sólo entre las células del hígado*.

281. En el borde del acinus los capilares biliares comunican con el interior de unos diminutos tubos que poseen una membrana propia y cuyo calibre está revestido de una simple capa de células trasparentes poliédricas y epiteliales: son los *conductillos interlobulares biliares* (fig. 124). Sus células epiteliales son, en realidad, continuas con las del hígado, y sirven para formar los *grandes conductos interlobulares*, revestidos de epitelio más ó menos prismático. La primera parte del conducto biliar, cubierta de células poliédricas, corresponde á la intermedia de los conductos de las glándulas salivares. Los

conductos interlobulares biliares forman redes en el tejido interlobular: hacia el hilio adquieren gran diámetro, y su pared se compone de tejido fibroso con tejido muscular liso. En su pared hay pequeñas glándulas secretorias, que se abren en su interior.

Las paredes del conducto hepático y de la vesícula biliar son meramente exageraciones de esta estructura.

282. La arteria hepática sigue, en su ramificación, á las venas interlobulares. Las ramas arteriales forman plexos en el tejido interlobular y nutren los capilares sanguíneos del tejido conjuntivo interlobular, especialmente de los conductos biliares. Los vasos sanguíneos capilares de estos conductos se unen para formar pequeñas venas que por último se abren en las interlobulares. Las anastomosis de los capilares sanguíneos derivados de las ramas arteriales, directamente con los vasos sanguíneos de los acini, son insignificantes (Cohnheim y Litten). La cubierta serosa del hígado contiene ramas arteriales especiales, ramicapsulares. En el tejido conjuntivo interlobular hay redes de linfáticos *(linfáticos profundos)*, que forman plexos alrededor de los vasos sanguíneos interlobulares y los conductos biliares, constituyendo á veces un linfático perivascular alrededor de una rama de la vena hepática. Dentro del acinus los linfáticos están representados sólo por espacios y resquicios que se hallan entre las células del hígado y los vasos sanguíneos capilares: son los linfáticos *intralobulares* (Maegillivry, Frey y otros), que se anastomosan en el borde del acinus con los linfáticos interlobulares.

En la cápsula del hígado hay una red especial de linfáticos llamada *los linfáticos superficiales*. Numerosas ramas pasan entre ella y la de los linfáticos interlobulares.