del cuerpo cavernoso se compone de trabéculas de tejido fibroso, entre las cuales pasan hacecillos de tejido muscular liso en distintas direcciones. En esta sustancia hay innumerables cavernas ó senos que comunican entre sí, pudiendo acumularse tantos, que en el grado máximo de repleción de aquéllos se hallan casi en contacto, y las trabéculas comprimidas en muy delicados tabiques. Los vasos están revestidos de una simple capa de placas endotélicas aplanadas y su pared se halla reforzada en muchas partes por hacecillos de tejido muscular liso. Durante la erección los senos se llenan de sangre, siendo directamente continuos con los vasos sanguíneos capilares, los cuales derivan de las ramas arteriales que emprenden su curso en las citadas trabéculas de la trama. La sangre pasa desde los senos á pequeñas venas eferentes, pero también directamente desde los capilares á dichas venas, y este es el curso que la sangre sigue en condiciones pasivas, mientras que durante la erección pasa principalmente á los senos citados.

342. En la parte periférica del cuerpo cavernoso existe una comunicación directa entre los senos y las pequeñas arterias (Langer); pero en las demás las arterias no se comunican directamente con los senos, como no sea á través de los vasos sanguíneos capilares. En el estado pasivo del cuerpo cavernoso, las trabéculas musculares que forman parte de la trama están contraídas, y las diminutas ramas arteriales alojadas en ellas se arrollan mucho por lo tanto. Estas son las arterias helicinas.

CAPITULO XXXII

Los órganos genitales de la mujer

343. (1) En el **ovario** (fig. 141), así como en otras glándulas, el estroma se debe distinguir del parénquima. En la parte próxima al hilio hay numerosos vasos sanguíneos en un tejido conjuntivo laxo, con numerosos hacecillos longitudinales de tejido muscular liso, directamente contínuos con los mismos tejidos del ligamento ancho. Esta porción del ovario es la zona vasculosa (Waldeyer); y todas sus partes, es decir, los hacecillos de tejido conjuntivo fibroso, los de tejido muscular liso y los vasos sanguíneos, se pueden seguir hasta el parénquima. El estroma de este último, sin embargo, se compone de hacecillos de células más ó menos largas, trasparentes y fusiformes, provistas de un núcleo oval. Estos hacecillos, cruzán-

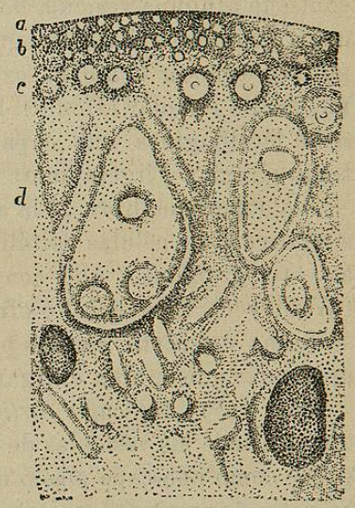

Fig. 141.—Corte vertical á través del ovario de un gato á la mitad de su desarrollo

a, La albugínea: el epitelio germinativo no se distingue aquí á causa de la poca profundidad del corte; *b*, la capa de vesículas más pequeñas de Graaf; *c*, vesículas medianas; *d*, la capa de grandes vesículas; *e*, la zona vasculosa. (Atlas.)

dose y entrelazándose, constituyen un tejido bastante denso, en el que se alojan las vesículas de Graaf, particularmente dispuestas. Alrededor de las mayores de éstas, las células fusiformes constituyen capas más ó menos concéntricas. En el ovario humano se hallan también hacecillos de tejido fibroso.

Las células fusiformes son muy probablemente un estado joven del tejido conjuntivo.

Entre estos hacecillos de células encuéntranse grupos cilíndricos ó irregulares de otras poliédricas que tienen un núcleo esférico, correspondiendo á las células epitélicas intersticiales citadas al hablar de los testículos, y se derivan también del cuerpo de Wolffetal.

344. Según la distribución de las vesículas de Graaf, pueden distinguirse en el ovario las siguientes capas:

(*a*) La *albugínea*. Esta es la capa más periférica, que no contiene ninguna vesícula de Graaf, componiéndose de hacecillos fusiformes íntimamente entrelazados. En la mujer se puede reconocer una capa externa é interna longitudinal, y una media circular (Henle). En algunos mamíferos distínguese en la albugínea una capa externa longitudinal y una interna circular ó ligeramente oblicua.

La superficie libre de la albugínea está cubierta por una simple capa de células epitélicas, poliédricas ó prismáticas de aspecto granuloso, que constituyen el *epitelio germinativo* (Waldeyer). Este epitelio ofrece un marcado contraste, por su forma y aspecto, con las placas endotélicas, trasparentes y aplanadas que cubren el ligamento ancho.

345. (*b*) La *capa cortical* (Schrön). Esta es una capa que contiene las vesículas de Graaf, más pequeñas, ora agrupadas como una capa más ó menos continua (gato y perro), ó en pequeños grupos (mujer) separados por el estroma. Estos folículos son esféricos ó ligeramente ovales, de un diámetro de $\frac{1}{1000}$ de pulgada poco más ó menos, y cada uno de ellos está limitado por una *delgada membrana propia*, dentro de la cual hay una capa de células epiteliales aplanadas y trasparentes, provista cada una de ellas de un núcleo oval aplanado. Esta es la *membrana granulosa*. El espacio interior de la vesícula está ocupado y lleno por una célula esférica, que es la célula del huevo ú *óvulo*, el cual se compone de un protoplasma de aspecto granuloso, que contiene un gran núcleo esférico ó ligeramente oval, la *vesícula germinativa*. La sustancia de ésta es un fino retículo limitado por una delicada membrana con uno ó más nucleolos ó *manchas germinativas*, ó bien se halla en una de las fases de la división indirecta ó carioquinesis, indicando así la división del óvulo.

Fig. 142.—Pequeña vesícula de Graaf del ovario del gato.

La vesícula está revestida de una capa de células epiteliales prismáticas, que es la membrana granulosa. El óvulo llena la cavidad de las vesículas; está rodeado de una tenue zona pelúcida, y encierra una vesícula germinativa, ó núcleo, con el retículo intranuclear. (Atlas.)

346. (*c*) Desde esta capa cortical á la zona vasculosa, hallamos alojados en el estroma vesículas de Graaf aisladas, de diversas dimensiones, y que aumentan desde aquélla primera á la segunda. Las vesículas más superficiales tienen un diámetro de $\frac{1}{20}$ de pulgada inglesa. Las de las capas medias son de mediano tamaño (fig. 142), y en ellas se encuentran la membrana propia y la membrana granulosa, compuestas de una simple capa de células epitélicas trasparentes y prismáticas. El óvulo, más grande que en las pequeñas vesículas corticales, llena la cavidad de éstas, y está limitado por un delgado retículo hialino, que es la *zona pelúcida*, la cual aparece como una excreción de las células de la membrana granulosa. El protoplasma del óvulo es fibrilado. La parte que rodea la vesícula germinativa es más trasparente y se colorea con el ácido ósmico de distinto modo que en la parte periférica. El núcleo grande, ó vesícula germinativa, está limitado por una membrana distinta, dentro de la cual hay un retículo que tiene generalmente un gran nucleolo ó *mancha germinativa*.

Entre estas vesículas medianas y las pequeñas de la capa cortical encontramos todos los grados intermedios en cuanto á las dimensiones de la vesícula y del óvulo, especialmente por lo que hace á la forma de las células de la membrana granulosa.

347. Las vesículas más profundas de Graaf, es decir, las que deben considerarse como grandes vesículas, contienen un

óvulo semejante al de las anteriores vesículas, sólo que es mayor y su zona pelúcida más gruesa. El óvulo no llena completamente la cavidad de la vesícula, puesto que en la parte comprendida entre aquél y la membrana granulosa hay un líquido albuminoso, rudimento del humor de las vesículas.

348. Las vesículas mayores ó más adelantadas son de gran tamaño, fáciles de distinguir á simple vista, y contienen una gran cantidad de dicho líquido vesícular (fig. 143). De hecho, el óvulo ocupa sólo una pequeña parte de la cavidad de la vesícula, pero es grande. Está circuído de una espesa zona pelúcida y hállase á un lado, rodeado por el *disco ó cumulus proligerus*. Este último se compone de capas de células poliédricas, excepto las que están seguidamente alrededor de dicha zona, que son prismáticas. El óvulo, con su disco, está conexo con la membrana granulosa, que consiste en *epitelio pavimentoso estratificado*, que forma todo el revestimiento de la vesícula. La capa más externa de células es prismática. La membrana propia de estas grandes vesículas está reforzada por capas concéntricas de células del estroma, y éste representa la *túnica fibrosa* (Henle) ó capa exterior de la vesícula, *theca folliculi externa*. Numerosos capilares sanguíneos, unidos en forma de red, rodean las vesículas grandes.

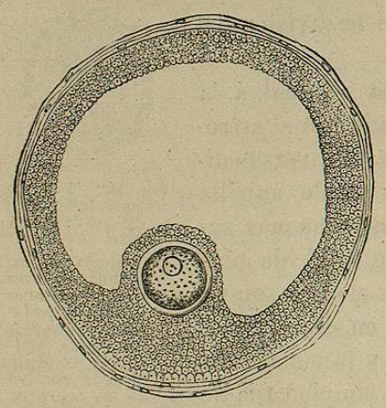

Fig. 143. -Vesícula de Graaf grande del ovario del gato

La vesícula está limitada por una cápsula, la theca; la membrana granulosa está compuesta de diversas capas de células epiteliales. El óvulo, con su zona pelúcida hialina, bien marcada, está embebido en las células epiteliales del disco prolígero. La cavidad de la vesícula está llena de líquido vesicular.

En las vesículas que contienen mayor ó menor cantidad del líquido, vemos en el fluido un número variable de células granulosas desprendidas, en diversos grados de vacuolación, maceración y desintegración.

349. Conexionándose con las vesículas de Graaf, medianas y grandes, se ven, algunas veces, pequeñas ó grandes prominencias cilíndricas ó de forma irregular de la membrana granulosa y membrana propia, las cuales indican una nueva formación de vesículas de Graaf, algunas de las cuales contienen un nuevo óvulo. Cuando estos ramos laterales se convierten en vesículas mayores por su activo desarrollo, pueden mantenerse en continuidad con las vesículas madres, ó unirse entre sí. En el primer caso resulta una gran vesícula con dos ó tres óvulos, según que la vesícula madre haya dado origen á una ó dos nuevas prominencias.

Entre las células epiteliales que constituyen la membrana estratificada granulosa de las vesículas maduras, se observa un retículo nucleado.

Muchas vesículas llegan á la madurez, por lo que hace á su tamaño y elementos constituyentes, mucho antes de la pubertad, y están sometidos á degeneración; pero este proceso comprende también vesículas de menores tamaños.

350. Antes de la menstruación, una de las vesículas maduras, generalmente, y á veces dos ó más, llegan á hacerse muy hiperémicas, y en su consecuencia se desarrollan muy rápidamente, aumentando de tal manera el líquido de las vesículas, que llegan á la superficie del ovario. Durante la menstruación rómpense en un punto superficial; y el óvulo, con su disco prolígero, es desalojado y recogido por el pabellón tubario.

La cavidad de las vesículas se colapsa, vertiéndose en ella cierta cantidad de sangre procedente de los capilares rotos de la pared de la vesícula, la cual se convierte en un *cuerpo amarillo* (*corpus luteum*) por una activa multiplicación de las células de la granulosa. Nuevos capilares con células de tejido conjuntivo, procedentes de la membrana *theca*, ó sea de la cápsula, crecen en el interior, es decir, entre las células de la granulosa, mediante lo cual se llena gradualmente la vesícula, excepto en el centro, que contiene pigmento sanguíneo bajo la forma de gránulos, encerrados principalmente en grandes células, y algunos vasos sanguíneos; siendo dicho pigmento restos de la sangre primordial derramada en la vesícula. Pero al fin todo el pigmento desaparece, y una especie de tejido gelatinoso ocu-

pa el centro; mientras que la periferia, es decir, la mayor parte de la vesícula, se compone de la granulosa hipertrofiada, con jóvenes vasos capilares entre sus células. Las células granulosas sufren degeneración por llenarse de varios pequeños glóbulos de grasa, que poco á poco confluyen en un gran glóbulo. En tal estado el *corpus luteum* es completo, habiendo llegado al apogeo de su crecimiento progresivo. El tejido es absorbido entonces gradualmente, quedando un tejido cicatricial que cuando se retrae produce una retracción del *corpus luteum*, el cual representa el último grado de la vida de una vesícula de Graaf. El *corpus luteum* de estas vesículas, del que se ha impregnado el óvulo, adquiere mucho mayor tamaño que en otras condiciones, llegando á replegarse mucho la granulosa.

351. **Desarrollo del ovario y las vesículas de Graaf,** —El epitelio germinativo de la superficie del ovario fetal se multiplica rápidamente en un temprano período, y, en su consecuencia, se espesa mucho. Al mismo tiempo el estroma vascular del ovario aumenta y penetra el epitelio germinativo espesado. Ambos tejidos, en resumen, crecen mutuamente. como sucede en el desarrollo de todas las glándulas.

En cuanto al ovario, fórmanse en él grandes ó pequeñas islas ó nidos (Balfour) de células epiteliales que se diferencian así gradualmente del epitelio superficial, siendo mayores en su parte profunda y más pequeñas cerca de la superficie. Se mantienen unidas entre sí y en comunicación con aquélla durante un largo período, y aun algún tiempo después del nacimiento algunos de los nidos superficiales se hallan todavía relacionados con el epitelio de la superficie y entre sí (fig. 143A), correspondiendo á los tubos ováricos (Pfluger). Mientras que en el conejo estas islas son agrupaciones sólidas, en el perro adquieren muy pronto el carácter de estructuras tubulares (Pfluger, Schäfer). Las células que los constituyen se multiplican por carioquinesis, á consecuencia de lo cual los nidos aumentan de tamaño, pudiendo hasta separarse algunos nuevos de los antiguos.

352. En los períodos primitivos observamos, en el epitelio germinativo, que algunas de las células se ensanchan

en su cuerpo celular, y especialmente su núcleo. Estas son las que representan los *óvulos primordiales*. Cuando el epitelio germinativo se espesa, dividiéndose en dichas islas y tubos ováricos, hay una formación continuada de óvulos primordiales, es decir que las células de las islas experimentan engrosamiento del cuerpo celular y del núcleo, por el cual se convierten en óvulos primordiales.

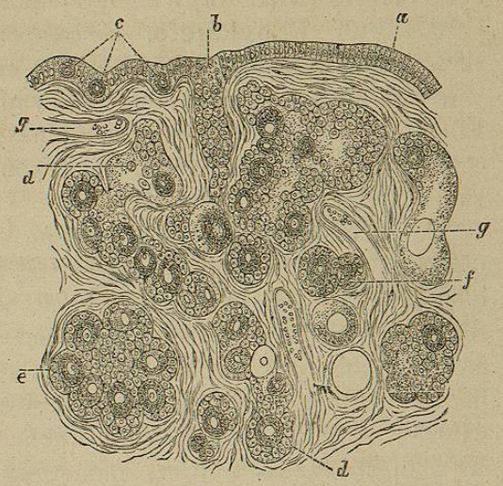

Fig. 143A.—Corte vertical á través del ovario de una recién nacida

a, Epitelio germinativo; *b*, tubo ovárico; *c*, óvulos primordiales; *d*, tubos largos constreñidos en varias vesículas de Graaf; *e*, isletas grandes; *f*, vesículas aisladas de Graaf; *g*, vasos sanguíneos. (Waldeyer.)

Así como las demás células epiteliales, estos óvulos de los nidos y tubos ováricos divídense en dos ó más óvulos primordiales por el proceso de carioquinesis (Balfour), de modo que cada nido contiene una serie de óvulos.

353. Las células epiteliales pequeñas ordinarias de las islas y tubos ováricos sirven para formar la membrana granulosa de las vesículas de Graaf. Según el número de óvulos que haya en una isla ó en un tubo ovárico, efectúase una subdivisión en otras tantas vesículas de Graaf, componiéndose cada una de un óvulo con un revestimiento más ó menos completo de células epiteliales, es decir, una membrana granulosa. Esta subdivisión es ocasionada por el crecimiento interior del estroma en las islas.

Siendo las islas superficiales las más pequeñas, como hemos dicho antes, forman la capa cortical de las vesículas de Graaf de menor dimensión, dando origen á las más grandes vesículas las que se hallan á mayor profundidad. De este modo vemos que el óvulo y las células de la membrana granulosa