respecto al bulbo piloso, viéndose gránulos de pigmento en el cemento intercelular, así como en la sustancia de la célula. En el centro de muchos pelos hay un espacio cilíndrico que generalmente contiene una hilera de células poliédricas, las cuales están llenas de aire en una gran extensión.

384.—En la superficie de la sustancia pilosa hay una delgada cutícula, simple capa de laminillas córneas hialinas y sin núcleo, dispuestas más ó menos trasversalmente. Están imbricadas, y, según el grado de imbricación, la cutícula presenta proyecciones más ó menos marcadas que comunican á la circunferencia del pelo el aspecto de diminutos dientes, como los de una sierra.

385.—La vaina radicular interna en los pelos gruesos bien formados es muy distinta, componiéndose de una delicada *cutícula* inmediata á la del pelo; después sigue una *capa interna* ó de Huxley, sencilla, ó á veces doble, y compuesta de células cúbicas córneas, provista cada una de un resto de núcleo; y, por último, la capa externa de Henle, capa sencilla de células cúbicas córneas no nucleadas.

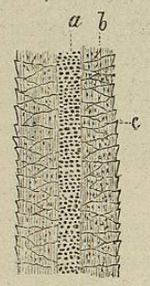

Fig. 149.—Vaina de un cabello humano pigmentado, visto longitudinalmente *a*, Médula del cabello; *b*, fibras de la sustancia; *c*, cutícula.

El tallo del cabello (fig. 149), ó la parte que se proyecta sobre la superficie libre de la piel, tiene exactamente la misma estructura que la raíz, con la diferencia de no haber vaina radicular interna.

386.—Como hemos dicho antes, las células poliédricas que constituye el bulbo del cabello, pasan gradualmente á las diversas partes, es decir, á la sustancia medular, cutícula y vaina radicular interna; y la nueva producción continua de células sobre la papila da lugar á una progresión y conversión gradual de aquéllas, así como á un aumento correspondiente en la longitud del tallo piloso.

Según hemos dicho, los pelos pigmentados contienen gránulos de pigmento en la sustancia intersticial que los une, esto es, entre las fibras pilosas, y pigmento diseminado en las mismas. Según la cantidad de este pigmento, pero sobre todo

de los gránulos intersticiales (Pincus), el color del pelo adquiere un tinte más ó menos oscuro. En el pelo bermejo es donde hay principalmente pigmento diseminado; en el blanco ó rubio no existe el pigmento; en el gris existe aire, al menos en las capas superficiales de la sustancia pilosa, además de la falta de pigmento.

387.—**Nueva formación del pelo** (fig. 150).—Cada pelo, ya sea fino y corto ó grueso y largo, en condiciones normales sólo tiene una existencia limitada, porque su folículo, incluso la papila, degenera más pronto ó más tarde; pero después fórmanse en su lugar una nueva papila y otro pelo. Hé aquí lo que sucede. La parte inferior del folículo, incluso la papila y el bulbo, degenera, y es reabsorbida poco á poco. Entonces queda únicamente la parte superior del folículo, y en el centro de éste se halla el resto, es decir, la porción no degenerada de la raíz pilosa, cuyas fibras se pierden al fin entre las células de la vaina radicular externa del folículo, representando éste el *nudo piloso* (Henle). Después se efectúa un crecimiento cilíndrico de células epitélicas en la profundidad de la vaina radicular externa, formándose una nueva papila. En relación con ésta, y en el centro del crecimiento cilíndrico, nacen otro cabello y un bulbo; y á medida que éstos crecen gradualmente por fuera hacia la superficie, elevan, ó más bien impelen, el pelo antiguo fuera del folículo, pero la parte externa del folículo del piloso antiguo persiste aún.

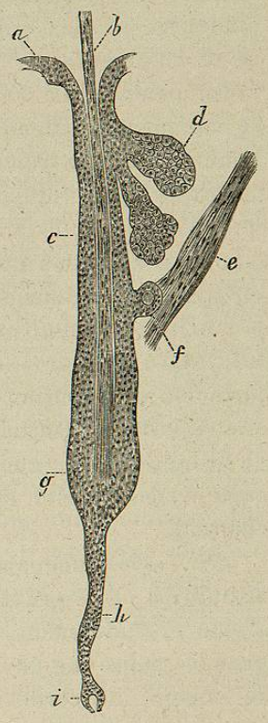

Fig. 150.—Corte trasversal en el cráneo humano, presentando un cabello degenerado.
a, El epidermis; *b*, el cabello; *c*, la vaina radicular externa del folículo del cabello; *d*, el folículo sebáceo; *e*, el erector del pelo; *f*, un kiste que ha crecido fuera de la vaina radicular externa; *g*, el nudo del cabello; *h*, el nuevo crecimiento de la vaina radicular externa; *i*, la nueva papila. (Atlas.)

Por eso encontramos, en todas las partes de la piel donde

hay pelo, pelos completos ó papilares junto á los degenerados.

388. **Desarrollo del pelo.**—En el feto humano los folículos pilosos aparecen, hacia fines del tercer mes, como crecimientos sólidos cilíndricos del cuerpo de Malpighi; y éste es el rudimento de la vaina radicular externa. Después de haber penetrado á corta distancia en el dermis, este último se condensa alrededor como rudimento de la vaina del folículo, y en la extremidad distante forma la papila, que crece contra la vaina radicular externa y se invagina en ella. En comunicación con esta papila efectúase una rápida multiplicación de las células epitélicas de esta extremidad de la vaina externa, y ésta forma el bulbo del piloso, constituyéndose por la multiplicación de sus células el cabello y su vaina radicular interna. A medida que se efectúa el crecimiento y la multiplicación en el bulbo, el nuevo cabello llega ya gradualmente á la superficie externa; pero en vez de penetrar desde luego en el epidermis, sigue abriéndose camino algún tiempo en la capa córnea de éste, siguiendo una dirección más ó menos horizontal.

389. En muchos mamíferos se encuentran, entre los pelos ordinarios, otros grandes especiales, con enormes folículos que alojan profundamente en el tejido subcutáneo: tales son los grandes pelos que hay cerca de los labios del perro, del gato, del conejo, del cerdo de Guinea, del ratón, de la rata, etcétera. Son los *pelos táctiles*. Su folículo tiene una gruesa vaina, en la cual se contienen grandes senos que comunican entre sí y con el sistema sanguíneo. Estos senos están separados por trabéculas de tejido muscular liso, y representan, por lo tanto, un tejido cavernoso. La papila es muy grande, así como también la vaina radicular externa y la raíz en todas sus partes. Hay un gran número de fibras nerviosas distribuídas por ellos y que terminan entre las células de dicha vaina (Arnstein).

390. Con cada folículo piloso comunican uno ó dos *folículos sebáceos*, consistentes en varios alveolos oblongos, ó en figura de ampolla, que se unen en un corto conducto común, el cual desemboca en el folículo piloso cerca de la superficie; es decir, la parte llamada *el cuello ó gollete del folículo*.

Los alveolos tienen una membrana limitante propia. Inmediata á ella hay una capa de pequeñas células epitélicas poliédricas de aspecto granuloso, con un núcleo esférico ú oval. Después, llenando todo el espacio del alveolo, se ven células poliédricas, también con núcleo esférico, y la sustancia de la célula se halla ocupada por diminutos glóbulos grasosos, entre los cuales queda una especie de estroma reticulado en forma de panal. Las células más próximas al centro del alveolo son las mayores, pero hacia el conducto se arrugan ó encogen formando una masa amorfa. El conducto mismo es una continuación de la vaina radicular externa.

A medida que la multiplicación prosigue en la capa marginal de las células epiteliales, ó sea las que siguen á la membrana propia, los productos de esta multiplicación se elevan gradualmente hacia el conducto, y á través de él hasta el cuello y boca del folículo piloso, donde constituyen los elementos del *sebo*.

Hay una desproporción muy característica entre el tamaño del folículo y el de la glándula sebácea en el embrión y el recién nacido; siendo la segunda tan grande, que forma la parte principal, hallándose los diminutos pelos (*lanugo*) situados como si dijéramos en el conducto del folículo sebáceo.

391. En comunicación con cada folículo, particularmente donde son de buen tamaño, como en la piel del cráneo, hay un hacecillo, ó más bien un grupo de ellos, de tejido muscular liso, que es el *erector del pelo*. Se halla inserto en la vaina del cabello, cerca de la porción bulbosa del folículo, y pasa en sentido oblicuo hacia la superficie del dermis, comprendiendo en su camino el folículo sebáceo, y terminando cerca de la capa papilar de la superficie del dermis. El erector del pelo forma con el folículo un ángulo agudo, hallándose este último implantado en la piel en dirección oblicua; de modo que cuando el erector se contrae produce el efecto de levantar el cabello y su folículo, haciendo que el primero tome una posición más erecta (*cutis anserina*, piel de gallina). Al mismo tiempo comprime el folículo sebáceo y facilita la expulsión del sebo.

392. El dermis del escroto, del pezón del seno, de los

grandes labios de la vulva y del pene, contienen numerosos hacecillos de tejido muscular liso (Kolliker), independientes de los pelos. Toman una dirección oblicua y horizontal y forman plexos.

393. **Las uñas** (fig. 151).—Distinguimos el *cuerpo* de la uña del *borde libre* y de la *raíz*. El cuerpo es la uña propiamente dicha, y está fijo en el *lecho* de la *uña;* mientras que la raíz está sujeta en la *matriz* de la uña, esto es, en la parte posterior del lecho. La uña se inserta, con la mayor parte de su borde lateral y posterior, en la *cavidad de la uña,* repliegue por el cual la matriz de ésta pasa á la piel que la rodea.

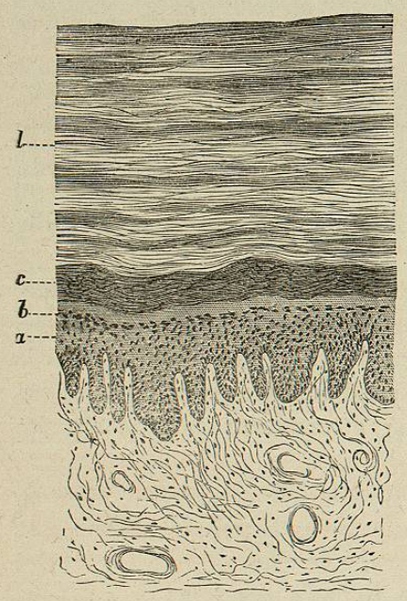

Fig. 151.—Corte vertical en una uña humana, y lecho de la uña

a, Cuerpo de Malpighi del lecho de la uña; *b*, capa granulosa del mismo; *c*, capas profundas de la sustancia de la uña; *d*, capas superficiales de la misma.

394. La *sustancia* de la uña se compone de un gran número de capas y laminillas córneas homogéneas, que son las *células de la uña,* cada una de las cuales contiene un resto de núcleo.

El dermis del lecho de la uña es en alto grado vascular. Está firmemente fijo por fajas rígidas de tejido fibroso en el periostio subyacente, y cubierto con un cuerpo de Malpighi. La capa granulosa no existe en la matriz de la uña, pero hállase presente en el estado rudimentario en el resto del lecho de aquélla. La uña misma representa el *stratum lucidum*, por supuesto de un gran espesor, situado sobre el cuerpo de Malpighi del lecho de la uña, sobre el cual no existe la capa córnea.

El cuerpo de Malpighi y el dermis del lecho de la uña se hallan colocados en diminutos repliegues permanentes, y la

uña tiene, en la superficie inferior, denticulaciones lineares correspondientes á dichos repliegues.

395. En el lecho de la uña fetal el cuerpo de Malpighi está cubierto con el acostumbrado *stratum lucidum* y el córneo, mas el primero es el mayor. Por una rápida multiplicación de las células del cuerpo de Malpighi, y una conversión de las superficiales en laminillas de *stratum lucidum,* prodúcese la uña fetal. En ese temprano período la uña está cubierta por la capa córnea, á fines del quinto mes el borde atraviesa dicha capa, y llegado el séptimo la mayor parte se ha desprendido de él.

396. Los **vasos sanguíneos de la piel.**—Estos vasos se hallan dispuestos en diversos sistemas para las distintas partes de la piel (Tomsa).

(*a*) Tenemos primeramente el sistema vascular del tejido adiposo, que en nada difiere de la distribución de los vasos sanguíneos en el tejido celular de otras partes.

(*b*) Sigue después el sistema vascular de los folículos pilosos. La papila contiene un asa capilar, ó, por decir mejor, una diminuta arteriola, un asa capilar y una vena descendente. El tejido fibroso del folículo piloso presenta capilares dispuestos como una red, con mallas prolongadas, con sus arteriolas aferentes y venas eferentes.

(*c*) El folículo sebáceo tiene sus arteriolas aferentes y venas eferentes, y redes capilares que rodean los alveolos de la glándula. El erector del pelo y otros hacecillos de tejido muscular liso están provistos de redes capilares con mallas prolongadas.

(*d*) Las glándulas sudoríparas tienen una arteriola aferente, de la cual parte una rica red de capilares que se retuercen en derredor del tubo glandular. El conducto tiene su arteriola aferente separada y capilares que forman mallas prolongadas.

(*e*) Las últimas ramas arteriales son las que llegan á la superficie del dermis, donde desembocan en una densa red capilar con asas para las papilas. En comunicación con estos capilares hay un rico plexo de venas en la capa superficial del dermis.

(*f*) En el lecho de la uña se ven densas redes de capilares, con asas para los ya citados repliegues.

397. Los **linfáticos.**—En todas las capas de la piel hay redes de vasos linfáticos, de expansión más ó menos horizontal, con ramas oblicuas que pasan entre aquéllas. Su pared es una simple capa de células endotélicas, alguna de las cuales tiene válvulas. Los de la superficie del dermis dimanan de los linfáticos de las papilas. Los linfáticos subcutáneos son los más grandes. El tejido adiposo, las glándulas sudoríparas y los folículos pilosos tienen espacios y senos linfáticos propios. Los espacios interfasciculares del dermis y tejido subcutáneo, son directamente continuos con los vasos linfáticos en estas partes.

398. Los **nervios.**—Las ramas nerviosas terminan en un denso plexo de finas fibras nerviosas en la capa superficial del dermis. Este plexo se extiende horizontalmente y da numerosas fibrillas elementales al cuerpo de Malpighi, en el que ascienden verticalmente, ondulando más ó menos, hacia el *stratum lucidum* (Langerhans, Podkopaeff, Eberth, Eimer, Ranvier y otros). Según algunos, terminan con una diminuta dilatación; y, según otros, forman redes, pero siempre permanecen *entre* las células epiteliales.

Las ramas nerviosas subcutáneas de algunas partes (palma de la mano, planta del pie y piel del pene) emiten fibras nerviosas aisladas meduladas, que terminan en un corpúsculo de Pacini. En la cara palmar de los dedos de la mano y plantar del pie, se encuentran, en algunas de las papilas del dermis, los corpúsculos táctiles ó de Meissner en comunicación con una ó dos fibras meduladas. La vaina radicular externa de los folículos pilosos contiene terminaciones de finas fibras nerviosas bajo la forma de fibrillas primitivas (Jobert, Bonnet y Arnstein). Según Jobert, las fibras nerviosas rodean los folículos pilosos en vueltas circulares. Los pelos táctiles tienen muchos más nervios que los folículos pilosos ordinarios.

CAPITULO XXXV

La conjuntiva y sus glándulas

399. (1) Los **párpados.**—La capa externa de los párpados es piel como la descrita de ordinario; la interna es una delicada membrana muy vascular, la *conjuntiva palpebral*, que tapiza una placa firme, llamada comunmente *el cartílago tarso*, pero que no es ningún cartílago, sino un tejido muy denso, blanco y fibroso, en el cual se alojan las *glándulas de Meibomio*. Estas se extienden en cada párpado en dirección vertical, desde el borde distante de la placa tarsal hasta el borde libre del párpado. En el ángulo posterior de este borde se halla la abertura ó boca de cada una de las glándulas meibomianas.

El *conducto* de cada una de estas glándulas está revestido por una continuación del epitelio pavimentoso estratificado que cubre el borde libre del párpado, pasa á la placa tarsal hacia su borde distante, y recoge, por todos lados, cortos y pequeños conductos, cada uno de los cuales se ensancha, formando un *alveolo* esférico, sacular, *idéntico en estructura y secreción á los alveolos de los folículos sebáceos de la piel.*

400. La capa conjuntival está separada del tejido subcutáneo de la capa de la piel del párpado por los *hacecillos del esfínter orbicular*, tejido muscular estriado. Algunos hacecillos de éste se prolongan hasta cerca del borde libre del párpado, representando lo que se considera como el músculo ciliar de