CAPITULO XXXVII

El iris, los procesos ciliares y la coroides

419. I. El **iris** se compone de las siguientes capas:

(1) El endotelio de la cara anterior: células trasparentes, aplanadas ó poliédricas, con núcleo esférico ó ligeramente oval. En los ojos oscuros del hombre y de los mamíferos se encuentran gránulos parduscos de pigmento en la sustancia de la célula.

(2) Una delicada membrana hialina fundamental que se continúa á través de las trabéculas del ligamento ciliar con la membrana de Descemet de la córnea.

(3) La sustancia propia. Esta es la sustancia fundamental, compuesta de tejido conjuntivo fibroso en hacecillos acompañados de vasos sanguíneos, muy numerosos en el tejido del iris. En la sustancia propia se encuentran muchos corpúsculos de tejido conjuntivo, más ó menos ramificados, gran número de los cuales contienen, excepto en los ojos albinos y azules, gránulos de pigmento amarillento pardusco. El color del iris varía según el número de estas células de tejido conjuntivo pigmentado y la cantidad de gránulos de pigmento que hay en ellas.

(4) Una delicada membrana hialina fundamental limita la sustancia propia en la cara posterior: esta es una membrana elástica, continua sobre los procesos ciliares y la coroides, constituyendo *lámina vitrea*.

420. (5) La última capa es el epitelio de la cara posterior. Es una capa de células poliédricas llenas de oscuros gránulos de pigmento, excepto los albinos, en los cuales no existen. Este endotelio se llama *la uvea* ó *tapetum nigrum*. La sustancia intersticial que hay entre las células no es pigmentada, sino trasparente.

El nombre *uvea* se aplica algunas veces á todo el iris, á los procesos ciliares y á la coroides.

En los ojos azules el epitelio posterior es la única parte pigmentada del iris, y lo mismo sucede en el iris de los recién nacidos, por lo cual tienen los ojos de dicho color. El iris presenta este matiz porque su tejido blando se ve sobre fondo oscuro, es decir, sobre el epitelio pigmentado de la cara posterior.

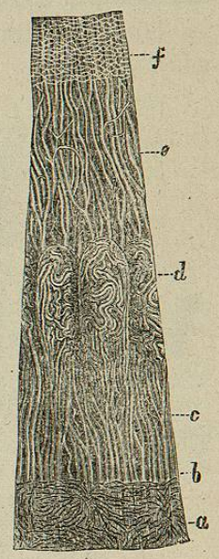

Fig. 153.—Vasos sanguíneos (inyectados) del iris y la coroides del ojo de un niño.

a, Capilares de la coroides; *b*, *ora serrata* de la retina; *c*, vasos sanguíneos derivados: de *d* los de los procesos ciliares, y de *e* los del iris; *f*, red capilar del borde pupilar. (Kölliker, según Arnold.)

421. Cerca del borde pupilar la sección posterior de la sustancia propia contiene una ancha capa de hacecillos circulares de tejido muscular liso. Son el *esfínter de la pupila*, y en comunicación con ellos hay hacecillos de fibras musculares lisas que pasan irradiando hacia el borde ciliar del iris: estos son los hacecillos del *dilatador de la pupila*, que forman una especie de tenue membrana cerca de la superficie posterior del iris (Henle y otros). En el borde ciliar los hacecillos toman una dirección circular, formando un plexo (Ivanoff).

422. Los **vasos sanguíneos** (fig. 153) del iris son muy numerosos. Las arterias se derivan del círculo arterioso mayor del iris, situado en el borde ciliar del mismo, y de las arterias de los procesos ciliares. Estas arterias se dirigen hacia el borde pupilar, donde terminan en una densa red de capilares para el esfínter de la pupila; pero también hay muchos vasos sanguíneos capilares que siguen más ó menos una dirección lon-

gitudinal cerca de la superficie posterior del iris. Las venas acompañan á las arterias, hallándose unas y otras situadas en la capa media de la sustancia propia.

En la vaina de los vasos sanguíneos hay *lagunas* y *senos linfáticos*, no pareciendo haber otros vasos.

423. Las **fibras nerviosas** se encuentran en gran número (Arnold), y en la porción ciliar ó externa del iris forman un rico plexo, del cual se derivan *(a)* redes de fibras no meduladas para el dilatador de la pupila, *(b)* una red de fibras no meduladas para la cara anterior, y *(c)* una red de estas fibras para el esfínter de la pupila.

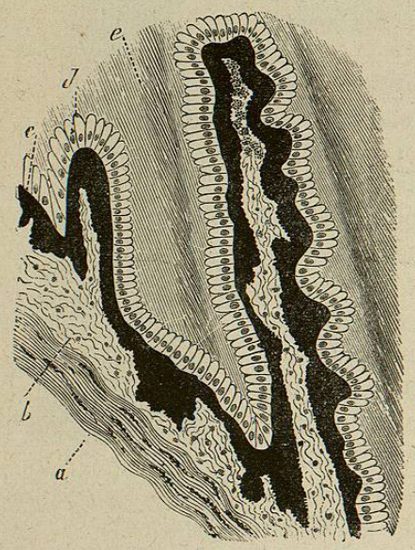

Fig. 154.—Corte vertical á través de los procesos ciliares del ojo de la vaca

a, Tejido fibroso con células pigmentadas; *b*, tejido fibroso laxo que forma la membrana propia de los procesos ciliares; *c*, el epitelio pigmentado que cubre la superficie posterior de estos procesos; *d*, células epiteloides formando la *pars ciliaris retinæ*, que reviste el dorso de los procesos ciliares; *e*, corona ó zónula ciliar de Zinn, con hacecillos de fibras. (Atlas.)

Los capilares sanguíneos van acompañados también de finas fibras nerviosas (A. Meyer), y, según Faber, en estas redes nerviosas existen células ganglionares.

424. Los **procesos ciliares** son semejantes por su estructura al iris, sólo que no tienen, como ya se comprenderá, un endotelio anterior ó membrana fundamental anterior. La *sustancia propia* es tejido fibroso con fibras elásticas y numerosas fibras ramificadas, con pigmento en los ojos oscuros, pero no en los azules. La membrana fundamental, muy gruesa, se llama *lámina vítrea*, y en ella se pueden distinguir hacecillos de fibrillas muy finos, presentando también repliegues permanentes dispuestos en una red (H. Muller). El interior está cubierto de una capa de epitelio pigmentado poliédrico, que es el *tapetum nigrum*, y las células son poligonales cuando se ven desde la superficie. Las células individuales están separadas por delgadas líneas de una sustancia trasparente de cemento. Este epitelio pigmentado se halla revestido de una capa de células epiteloides prismáticas, provistas de un núcleo oval. Están íntimamente fijas en el *tapetum negrum* y representan una continuación de la retina sobre los procesos ciliares: esta es la *pars ciliaris retinæ* (fig. 154).

425. Las ramas arteriales para los procesos ciliares y el músculo, se derivan principalmente del círculo arterioso del iris y de una densa red de capilares, á cada uno de los cuales corresponde un grupo cónico de ellos (fig. 153).

426. II. La membrana **coroides** se compone, contando de fuera á dentro, es decir, desde la esclerótica hacia la retina, de las siguientes capas:

(1) La membrana supracoróidea. Es una continuación de la esclerótica, con la cual es idéntica en estructura. Los espacios que hay entre sus láminas están revestidos de endotelio y representan espacios de linfa (Schualbe).

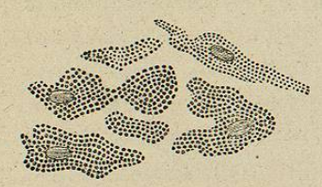

Fig. 155.—Células de tejido conjuntivo pigmentado de la capa coróidea. (Atlas.)

(2) Sigue una capa elástica que contiene redes de fibras elásticas, las ramas de las arterias y venas, y en su porción externa células pigmentadas (fig. 155).

427. (3) Tenemos después la membrana corio-capilar, densa red de vasos capilares sanguíneos alojados en un tejido que contiene numerosas células pigmentadas y sin pigmento, con ramificaciones ó sin ellas.

(4) La lámina vítrea.

(5) Y, por último, el *tapetum nigrum*, ó epitelio pigmentado, que, sin embargo, se considera como parte de la retina. En la región del *ora serrata* de la retina, esta zona de la coroide está cubierta de una capa de células epiteloides, trasparentes y prismáticas, que representa la *pars ciliaris retinæ*.

428. Las arterias ciliares cortas y recurrentes, situadas

en la parte externa del tejido coróideo, forman por último las densas redes de capilares para la corio-capilar. Las venas derivadas de ésta pasan á la porción externa de la coroides, donde se anastomosan de modo que constituyen las grandes venas especiales llamadas *venas vorticosas*.

CAPITULO XXXVIII

El cristalino y el humor vítreo

429. (1) El **cristalino** consiste en una cápsula gruesa, resistente y elástica, y de su sustancia. La primera presenta finas estrías longitudinales y disminuye de grueso hacia el polo posterior del cristalino. La superficie de la cápsula que reviste la cara anterior de la sustancia del cristalino está tapizada por una sencilla capa de células epiteliales y poliédricas, de aspecto granuloso, con un núcleo oval ó esférico. Este epitelio cesa como tal en el borde del cristalino, donde sus células, prolongándose gradualmente, pasan á las fibras lenticulares. Los núcleos de éstas se hallan en un plano encorvado perteneciente á la mitad anterior del cristalino: es la zona nuclear. La sustancia consiste en *fibras lenticulares*, de figura exágona en corte trasverso, y su contorno está rodeado de numerosos surcos muy finos, que en las fibras inmediatas encajan uno en otro, formando una unión muy sólida entre ellos (Valentín, Henle y Kolliker). Las fibras de la porción periférica son más anchas y gruesas, y su sustancia menos firme que en las del centro. La sustancia de las fibras lenticulares es finamente granulosa, con delicadas estrías longitudinales.

430. Las fibras del cristalino (fig. 156) están dispuestas en láminas concéntricas, consistiendo cada una en una simple capa de fibras unidas por sus superficies anchas. Cada una de

aquéllas se agranda ligeramente en las extremidades, y en todas las laminillas las fibras se extienden desde la superficie anterior á la posterior. Sus extremidades se hallan en contacto con la terminación de las fibras de la misma laminilla en la *sutura,* ó radios de lo que se llama *estrellas del cristalino.* En el recién nacido, las estrellas de las laminillas anterior y posterior tienen tres radios, y éstos presentan en el adulto otros secundarios, en los cuales hay una delgada capa homogénea de sustancia albuminosa. También se encuentra otra semejante, aunque en escasa cantidad, entre las laminillas; y se ven lagunas más ó menos grandes y canales, que evidentemente dan paso al líquido nutricio para las fibras lenticulares.



Fig. 156 —Corte trasverso del cristalino del perro, presentando cuatro láminillas, en cada una de las cuales están seccionadas de través las fibras lenticulares, pareciendo exágonos aplanados. (Atlas.)

431. (2) El **humor vítreo** es una sustancia líquida encerrada en una delicada cápsula hialina, la membrana *hialoides*, que en el borde de la *fossa patellaris* del humor vítreo, pero sin cubrirle, pasa constituyendo la zona de Zinn, ó *ligamento suspensorio*, del cristalino al borde de éste al que se adhiere fuertemente, así como también á la superficie de los procesos ciliares. La zona de Zinn es hialina y resistente, y está reforzada por numerosos hacecillos de diminutas fibrillas rígidas.

Entre el ligamento suspensorio del cristalino, el borde de este último y la *fossa patellaris,* hay un espacio circular de linfa llamado *el canal abollonado de Petit.*

Debajo de la membrana hialoides se hallan células aisladas nucleadas de aspecto granuloso, células subhialoides de Ciaccio, que tienen movimiento amibóideo (Ivanoff).

432. La sustancia del humor vítreo aparece diferenciada por unas lagunas que son concéntricas en la parte periférica y radiadas en la central (Brücke, Hannover, Bowman, Ivanoff, Schwalbe); pero no contienen ninguna estructura membranosa distinta (Stilling, Ivanoff, Schwalbe).

El conducto hialóideo ó canal de Stilling se extiende desde la papila del nervio óptico á la cápsula posterior del cristalino, y está revestido de una continuación de la membrana hialoides.

433. En la sustancia del humor vítreo se encuentran células nucleadas aisladas que tienen movimiento amibóideo, conteniendo, algunas de ellas, vacuolas de una degeneración naciente. Todas son idénticas y presentan corpúsculos blancos de la sangre (Lieberkuhn, Schwalbe.)

En la sustancia del humor vítreo se ven á veces finos hacecillos de fibrillas.