# CAPITULO XXXIX

## La retina

434. La retina (fig. 157) se compone de las siguientes capas, contando desde dentro hacia la coroides: (1) la membrana limitante interna, inmediata á la hialoides del humor vítreo, (2) la capa fibro-nerviosa, (3) la capa de células ganglionares, (4) la capa granulosa ó molecular interna, (5) la capa de los núcleos más internos, (6) la capa granulosa ó molecular externa ó internuclear, (7) la capa de los núcleos externos, (8) la membrana limitante externa, (9) la capa de los bastoncillos y conos, y (10) el epitelio pigmentado de la retina, ó el *tapetum nigrum*, que forma al mismo tiempo el epitelio de revestimiento externo de la coroides.

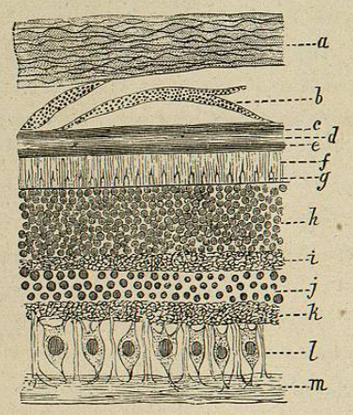


Fig. 157.—Corte trasverso del ojo del carnero: porción periférica de la retina

*a*, Parte interna de la esclerótica; *b*, las laminillas supracoróideas (pigmentadas); *d*, los estratos de la capa coróidea; *e*, el epitelio pigmentado de la retina; *f*, la capa de bastoncillos; *g*, los conos; *h*, la capa de núcleos externos; *i*, la capa molecular externa; *j*, la capa de núcleos internos; *l*, la capa de células ganglionares, entre las cuales se ven las fibras de Muller; *m*, la capa de fibras nerviosas. (Atlas.)

435. De esta disposición se exceptúan: (*a*) la papila del nervio óptico, (*b*) la *macula lutea* y la *fovea centralis retinæ*, y (*c*) la *ora serrata* de la retina.



(*a*) La papila del nervio óptico, ó el punto ciego de la retina, representa la entrada de las fibras del nervio óptico en la misma. Desde allí, como desde un centro, se extienden irradiando en la retina, aplatillada, y forman la capa interna. No hay otros elementos de la retina presentes en la papila, excepto una continuación de la membrana limitante interna. En la papila del nervio óptico entran también la arteria y vena centrales del nervio óptico, que se extienden fuera con sus ramificaciones en las capas anteriores de la retina. También hay aquí un gran espacio de linfa.

(*b*) La *mácula lutea* y la *fovea centralis* se estudiarán después de haber descrito las diversas capas de la retina.

(*c*) En la *ora serrata* acaban todos los elementos celulares y nucleados de la retina, excepto el epitelio pigmentado y las fibras nerviosas; pero la limitante interna con las fibras irradiadas ó de Muller, se continúa sobre los procesos ciliares bajo la forma de células epiteloides prismáticas nucleadas. Esta es la *pars ciliaris retinæ*.

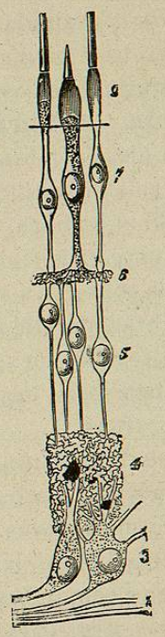

Fig. 158.—Diagrama de los elementos nerviosos de la retina.

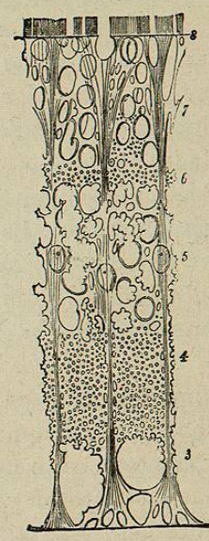

Fig. 159.—Diagrama de la sustancia del tejido conjuntivo de la misma.

2, Fibras nerviosas: 3, células ganglionares; 4, capa molecular interna; 5, capa nuclear interna; 6, capa molecular externa; 7, capa nuclear externa; 8, membrana limitante externa; 9, bastoncillos y conos. (Max Schultze.)

436. Estructura de las capas de la retina (figs. 158 y 159).

(1) La **membrana limitante interna** se compone de áreas más ó menos poligonales, que son las terminaciones ó bases de fibras piramidales finamente estriadas *(las fibras radiadas de Muller)*. Cada una de éstas pasa desde la limitante

interna, en dirección vertical y á través de todas las capas, á la limitante externa, y en su curso emite numerosas ramillas laterales, fibrillas y membranas, que se anastomosan entre sí, formando un estroma ó matriz para todos los elementos celulares y nucleares de las capas retinianas. En la capa fibro-nerviosa, las fibras radiadas son más gruesas, constituyendo de hecho la base piramidal. En la capa nuclear interna cada una tiene un núcleo ovalado.

437. (2) La **capa de fibras nerviosas.**—En su entrada en el globo del ojo, las fibras nerviosas ópticas pierden su vaina medular, y sólo el cilindro-eje trasparente se prolonga en la retina. En el hombre, las fibras nerviosas meduladas en aquélla son muy excepcionales. En el conejo hay dos hacecillos cuyas fibras conservan su vaina medular en la retina (Bowman). Las fibras nerviosas se mantienen agrupadas en hacecillos, y hasta forman plexos. Por razones bien obvias el número de fibras nerviosas de la capa fibro-nerviosa disminuye hacia la *ora serrata*.

438. (3) La **capa de células ganglionares.**—Sólo hay una capa de estas células, excepto en la *mácula lutea*, ó mancha amarilla, donde forman varias. Cada célula es multipolar y tiene un gran núcleo. Una de las prolongaciones se dirige hacia el interior y llega á comunicarse con una fibra de la capa fibro-nerviosa, mientras otras pasan desde el opuesto lado de la célula, penetrando en la inmediata capa externa, ó sea la molecular interna.

Según Max Schultze y otros, desembocan allí en un retículo de fibrillas que forma parte de esta capa molecular; pero según Retzius, Max y Schwalbe, pasan simplemente á través de la capa molecular interna.

Las células ganglionares se hallan separadas una de otra por las fibras radiadas de Muller.

439. (4) La **capa molecular interna** es un fino y denso retículo de fibrillas, entre las cuales hay una pequeña cantidad de materia granulosa. Las fibrillas comunican con ramificaciones laterales de las fibras radiadas de Muller. Esta capa es una parte muy marcada de la retina á causa de su espesor. En los vertebrados inferiores aparece estratificada.



440. (5) La **capa nuclear interna** contiene en la trama apanalada de un estroma hialino numerosos núcleos, en dos, tres ó cuatro capas, y mayor número aún en la retina de los anfibios. Algunos núcleos oblongos de dicha capa pertenecen, según hemos dicho, á las fibras radiadas de Muller. Junto á la capa molecular hay pequeños núcleos que corresponden á células aplanadas y ramificadass (Vintschgau); pero la gran mayoría de los de esta capa son ligeramente ovales, con un retículo en su interior. Cada uno pertenece á una célula fusiforme, con una pequeña porción de protoplasma alrededor del núcleo. Es en rigor una célula ganglionar bipolar, de la que un proceso (el interior) pasa como una fina fibra varicosa á la capa molecular interna y la atraviesa, para comunicarse con el proceso exterior de las células ganglionares (Retzius); mientras que el otro, ó proceso exterior, se introduce en la siguiente capa exterior de la retina, atravesándola.

(6) La **capa molecular externa** es exactamente de la misma estructura que la interna, es decir, un fino retículo de fibrillas, pero mucho más delgada.

441. (7) **La capa nuclear externa.**—Contiene en una trama apanalada un gran número de núcleos ovales. En la retina del hombre y los mamíferos, su número es siempre mucho mayor que en la capa nuclear interna; pero en los anfibios sucede lo contrario. También son más pequeños, y presentan á menudo cierta diferencia en sus contenidos (Henle, Krause). La trama de esta capa se comunica con pequeñas ramificaciones laterales de las fibras radicadas de Muller, con las cuales forma una especie de membrana limitante propia, muy delicada en la superficie externa de la capa, que se llama:

442. (8) **La capa limitante externa.**—Los núcleos de la capa nuclear externa siguiente á la limitante externa se comunican, en la retina del hombre y de los mamíferos, con los conos, mientras que los que están más allá se relacionan con los bastoncillos; y en ambos casos la comunicación se establece á través de unos orificios que hay en la limitante externa. Cada núcleo de la capa nuclear externa es en realidad el de una célula fusiforme con una escasa porción de proto-

plasma que se prolonga hacia fuera como la parte externa del bastoncillo ó cono-fibra para comunicarsecon otro; mientras que hacia dentro pasa á una fibra más larga y marcada, que es la parte interna del bastoncillo ó cono-fibra. Esta última se ramifica, y, penetrando en la capa molecular externa, se pierde entre las fibrillas de ella.

443. (9) Los **bastoncillos** y **conos.**—Los bastoncillos son de forma cilíndrica con la extremidad externa redondeada ó cónica, componiéndose de un segmento externo y otro interno, unidos por cemento linear. Su sustancia es brillante y refringente, y la del segmento externo consiste en la neurokeratina de Kuhne y Ewald. En el estado fresco este segmento presenta una estriación longitudinal más ó menos fina; y después de tratado con ciertos reactivos, se disgrega en varios discos, muy numerosos y delicados, trasversos, de aspecto homogéneo (Hannover). El segmento interno de los bastoncillos humanos, ligeramente más ancho que el externo, es pálido, con estrías muy finas longitudinales, y presenta en muchos casos una estructura lenticular especial. En la retina humana y de los mamíferos no existe, pero en su lugar hay una masa de fibrillas longitudinales (Max Schultze). El segmento interno pasa por un orificio á la limitante externa, y, adelgazándose después, representa el segmento externo del bastoncillo fibra.

444. Cada *cono* se compone de un segmento externo corto, agudo y cónico, y de otro interno más grande con superficie convexa: éste es el *cuerpo* del cono. El segmento externo de este cono se divide también, bajo ciertas condiciones, en delgados discos trasversos; y el cuerpo está estriado longitudinalmente. La extremidad externa del cuerpo de los conos, en muchas aves, reptiles y anfibios, contiene un corpúsculo esférico de color rojo, anaranjado, amarillo, verde y hasta azul.

Los conos son más cortos que los bastoncillos: la extremidad aguda de los primeros no pasa mucho de la unión entre los segmentos externo é interno de los segundos.

En la *macula lutea* y la *fovea centralis* del hombre y de la mayor parte de los mamíferos, sólo se ven conos; y hacia la porción periférica de la retina disminuye gradualmente en



número, no habiendo en esta porción más que bastoncillos; pero en las aves los conos predominan.

En el murciélago y el topo la *mácula lutea* no tiene conos. En el mochuelo, la rata, el ratón, el cerdo de Guinea y conejo, hay pocos y pequeños.

445. Los segmentos externos de los bastoncillos tienen, cuando están frescos y vivos, un color purpúreo borroso. Expuestos á la luz, presentan sucesivamente los tintes rojo, anaranjado y amarillo, que desaparecen luego, quedando el todo blanquecino. En las retinas en que los conos contienen glóbulos de color, los bastoncillos que las rodean no contienen púrpura visual. Esta púrpura está en íntima relación con el epitelio pigmentado de la retina, puesto que ésta la recobra después de blanquearse cuando se vuelve á colocar en el epitelio pigmentado (Kuhne). Esto se observa, por supuesto, solamente en ciertos límites.

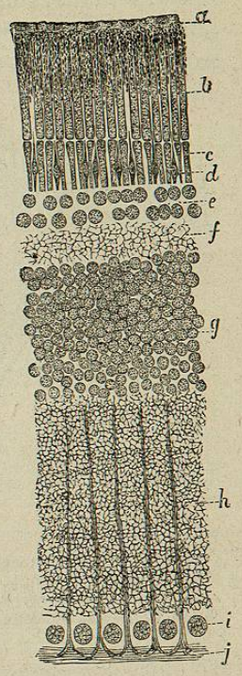


Fig. 160.—Corte vertical trasverso de la retina de la rana.

*a*, Epitelio pigmentado de la retina ó *tapetum nigrum*; *b*, segmentos externos de los bastoncillos, y los de los conos entre ellos; *c*, segmentos internos de los bastoncillos y conos; *d*, limitante externa; *e*, núcleos externos; *f*, capa molecular externa; *g*, núcleos internos; *h*, capa molecular interna; *i*, núcleos de las células ganglionares; *j*, fibras nerviosas. (Atlas.)

446. (10) El **epitelio pigmentado** (fig. 160), ó *tapetum nigrum*, se compone de células protoplásmicas poligonales, que vistas desde la superficie aparecen como un mosaico, en el que están separadas una de otra por una delgada capa de sustancia de cemento. Cada célula presenta una parte externa, no pigmentada, que contiene el núcleo oval ligeramente aplanado, y una parte interna inmediata á los bastoncillos y conos, que está llena de bastoncillos pigmentados cristalinos (Frisch). Esta parte se prolonga en numerosas fibrillas finas, cada una de las cuales contiene una línea de las partículas pigmentadas, pasando aquéllas entre los segmentos externos de los bastoncillos, á los cuales se adhieren íntimamen-

te. Cada célula produce un número de bastoncillos con dichas fibrillas. La luz solar ocasiona la procidencia de esas fibrillas desde el cuerpo de la célula, mientras que en la oscuridad se retraen, á manera de lo que sucede con las células de tejido conjuntivo pigmentadas. El color de este pigmento es más oscuro en los ojos negros que en los claros; blanquea por la acción de la luz en presencia del oxígeno (Kunhe), pero persiste en ausencia del mismo (Mays).

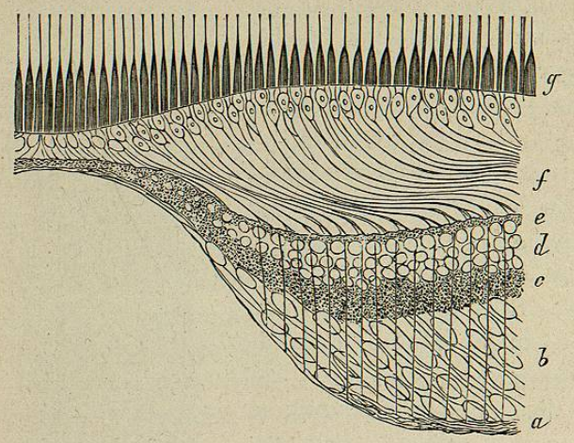


Fig. 161.—Corte vertical trasverso de la *macula lutea* y la *fovea centralis*. *a*, Fibras nerviosas; *b*, células ganglionares; *c*, capa molecular interna; *d*, núcleos internos; *e*, capa molecular externa; *f*, cono-fibras; *g*, conos. (Diagrama por Max Schultze.)

447. La **macula lutea** (figura 161) del hombre y del mono contiene un pigmento amarillo difuso entre los elementos de la retina (M. Schultze). Según hemos dicho antes, en el hombre y los más de los mamíferos, apenas hay algún bastoncillo aquí, y sí sólo conos, más largos que en otras partes, sobre todo en la *fovea centralis*, donde son, además, muy delgados. A causa de haber tan pocos bastoncillos, los núcleos de la capa nuclear externa están limitados á muy pocas capas (generalmente dos) cerca de la limitante externa; y, por lo mismo, el resto de la capa nuclear externa se halla ocupado solamente por los conos fibras, que en la *fovea centralis* pasan casi horizontalmente de lado á la capa molecular externa. Las células ganglionares constituyen varias capas en la *macula lutea*. En la *fovea centralis* se hallan los conos, muy largos y delgados; la limitante externa, los pocos núcleos que representan la capa nuclear externa, una delgada continuación de la capa molecular interna, y la limitante interna.



448. En el embrión la vesícula primaria óptica se invagina para formar el cáliz óptico, compuesto de dos capas: una externa, que da origen al epitelio pigmentado; y otra interna, que es el epitelio propiamente dicho. En esta última, los bastoncillos y conos, con sus fibras y los núcleos de la capa nuclear externa, corresponden á las células epitélicas prismáticas *(el epitelio sensitivo)*; mientras que todas las demas capas representan la *tunica nervea* de Brucke ó el *stratum nerveum* de Henle.

449. **Vasos sanguíneos** de la retina. Las ramas de la arteria y vena centrales del nervio óptico se pueden seguir en la retina en la capa de las fibras nerviosas y células ganglionares, mientras que los capilares que establecen la comunicación de las arterias con las venas se extienden á través de las capas hasta la molecular externa.

Los **linfáticos** de la retina existen como linfáticos perivasculares de las venas retinianas y capilares (His.). En la capa de fibras nerviosas se ven canales linfáticos.

450. La **lámina cribrosa** es la parte de la esclerótica y coroides á través de la cual deben pasar las fibras nerviosas ópticas para llegar á la papila del nervio óptico. En el nervio óptico las fibras forman grupos grandes ó pequeños, no hacecillos como los que hay en otros nervios y rodeados de perineuro, sino circuídos de tabiques de tejido conjuntivo. Estos grupos pasan á través de orificios correspondientes de la esclerótica y coroides.

451. El **nervio óptico** posee tres vainas compuestas de tejido conjuntivo fibroso: *(a)* una externa ó dura, *(b)* una media ó aracnóidea, y *(c)* una interna ó blanda, que son continuaciones de las respectivas meninges del cerebro. La vaina blanda es, realmente, el perineuro, siendo comparable todo el nervio óptico á un compuesto de manojos nerviosos tal como se describió en un capítulo anterior. Al entrar en la lámina cribrosa, la vaina dura del nervio óptico pasa á la capa externa de la esclerótica; mientras que las vainas aracnóideas y blandas van á la capa interna. Fuera de la vaina dura hay un espacio de linfa, el espacio supravaginal; y entre estas diversas vainas hay también espacios de linfa: el sub-

dural ó subvaginal de Schwalbe, y el subaracnóideo. Los espacios supravaginal y subvaginal se anastomosan entre sí (Michel).

452. Alrededor de la esclerótica hay un espacio de linfa limitado por una membrana fibrosa, la cápsula de *Tenon*, llamándose *el espacio tenoniano*, que se anastomosa con el supravaginal, pasando á él las aberturas linfáticas del tejido supracoroidal (Schwalbe) por medio del sistema linfático canalicular de la esclerótica (Waldeyer). Los espacios supracoróideos linfáticos comunican también con el espacio subaracnóideo del nervio óptico.

# CAPITULO XL

## El oído externo y medio

453. El conducto auditivo externo está revestido de una delicada piel, igual por su estructura á la de otras partes, pero más delgada. Ya hemos descrito antes las glándulas ceruminosas. El cartílago de la oreja y su continuación en el conducto auditivo externo son elásticos.

454. La **membrana, del tímpano,** que separa el oído externo del oído medio, tiene por trama una sola capa de trabéculas rígidas de tejido conjuntivo fibroso, con numerosas fibrillas y membranas elásticas. Esta es la capa media y fundamental de la membrana, que por fuera está cubierta de una delicada continuación de la piel del conducto auditivo externo, y, por dentro, de otra de la delicada membrana mucosa que reviste la caja del tambor. En la capa media de la membrana del tímpano las trabéculas radían más ó menos, desde la unión del mango del martillo, con la membrana; pero hacia la periferia muchas presentan una disposición circular. Las primeras pertenecen á la porción externa y las segundas á la interna de la capa media.

La mucosa que reviste la superficie timpánica de la membrana, es un delicado tejido conjuntivo, cubierto de una simple capa de células epitélicas poliédricas.

Los vasos sanguíneos forman redes capilares para las tres