467. En el tornillo ó eje óseo, hay numerosos canales paralelos para los hacecillos ó grupos de fibras de la rama coclear del nervio auditivo. Estos canales desembocan en el *porus internus*, en el que hay un ganglio grande que comunica con el nervio.

Los hacecillos nerviosos situados en los canales del tornillo, correspondientes á la lámina espiral ósea, están en comunicación con masas ganglionares, compuestas de células bipolares, llamadas *ganglio espiral de Corti*. Desde estas masas ganglionares se pueden seguir las fibras nerviosas hasta la lámina espiral ósea, en la cual forman ricos plexos, extendiéndose hasta el borde de esta lámina.

468. Desde el borde de dicha lámina hasta la concha huesosa externa, se extiende la membrana basilar (fig. 163), que constituye la pared inferior y principal del canal coclear; mientras que la superior del mismo está formada por la membrana de Reissner, extendiéndose bajo un ángulo agudo desde cerca del borde de la lámina espiral ósea hasta la concha huesosa externa.

En un corte trasverso en el canal coclear, se ven las siguientes estructuras:

469. (1) Su **pared externa** está colocada junto al periostio que reviste la superficie interna de la concha huesosa. Se compone de tejido laminoso fibroso, con numerosas fajas rígidas y elásticas, y es la parte vestibular de un ligamento especial, el *ligamentum spirale* (Kolliker), semilunar en corte cruzado, con su proyección media angular fija en la extremidad externa de la membrana basilar.

470. (2) La **pared interna** está representada por una membrana sumamente delicada, la de Reissner, que es también la pared superior, extendiéndose bajo un ángulo agudo desde el ángulo externo superior del canal coclear hasta la lámina espiral ósea; pero aquí no se fija en la sustancia ósea, sino en una proyección especial de ella, que es la *crista spiralis* (fig. 163), especie de tejido intermedio entre el fibroso y el óseo, y agregado á la superficie vestibular de la lámina espiral ósea. Esta cresta espiral tiene en la superficie interna un profundo surco llamado *surco espiral (sulcus spiralis internus)*; de modo que en la cresta espiral deben distinguirse dos labios: el labio vestibular y el labio timpánico. El primero es el borde superior, y el segundo el inferior del *sulcus spiralis*.

471. (3) Entre el borde timpánico de la cresta espiral y la citada proyección del ligamento espiral, se extiende en línea recta la *membrana basilar*, formando la pared inferior del canal coclear. Este último se halla revestido en toda la superficie interna de un epitelio que sólo se deriva del que constituye la pared de la vesícula auditiva del embrión, particularmente modificada en algunas partes. La rampa del tímpano y la rampa del vestíbulo están revestidas también de una capa continua de células aplanadas,—endotelio que sólo en la superficie inferior de la membrana basilar se modifica un poco, componiéndose de células irregulares de aspecto granular.

472. Por lo que hace al canal coclear, el epitelio que reviste la superficie interna ofrece el siguiente aspecto: partiendo del ángulo inferior externo, vemos una simple capa de células poliédricas ó prismáticas, trasparentes, que revisten dicho ángulo, y se llaman *células de Claudio;* y subiendo por el ligamento espiral obsérvase que las células son más cortas y escamosas, encontrándose cada una sobre una ligera proyección sobre la pared externa,—es decir, el ligamento espiral accesorio,—formada por un pequeño vaso sanguíneo, el *vas prominens*.

473. Pasamos ahora á la **estría vascular**, que reviste cerca de las dos terceras partes superiores de la pared externa del canal coclear. Se compone de una capa de células epitélicas prismáticas y fusiformes, entre las cuales se extienden vasos sanguíneos capilares desde el ligamento espiral.

474. Desde el ángulo superior del canal coclear pasamos luego á la membrana de Reissner, consistente en una delgada membrana propia homogénea, cubierta, en la superficie vestibular externa, de una capa de endotelio aplanado, y, en la interna, de otra de células epitélicas poliédricas más pequeñas y menos aplanadas.

475. Sigue el borde vestibular de la cresta espiral, sobre

la que se anastomosan entre sí unas proyecciones peculiares, cilíndricas y horizontales, que son los *dientes auditivos* (Huschke). El epitelio de la membrana de Reissner se continúa como pequeñas células poliédricas en las cavidades que hay entre los dientes auditivos; pero sobre éstos toma la forma de grandes células aplanadas y escamosas, que siguen adelante, revistiendo el surco espiral y cubriendo también el borde timpánico de la cresta espiral. Seguidamente encontramos la membrana basilar, sobre la cual se modifica el epitelio, formando el *órgano de Corti*.

476. La **membrana basilar** se compone de una membrana fundamental hialina, en la cual está fijo el órgano de Corti. Debajo se halla la *túnica propia*, continuación del tejido del ligamento espiral, compuesto de finas fibrillas paralelas, estrechadas con mucha regularidad desde el ligamento espiral hasta la cresta espiral (Nuel). En el lado timpánico hay también una membrana fundamental hialina: ya hemos hablado de las células endotélicas que la cubren en la superficie timpánica.

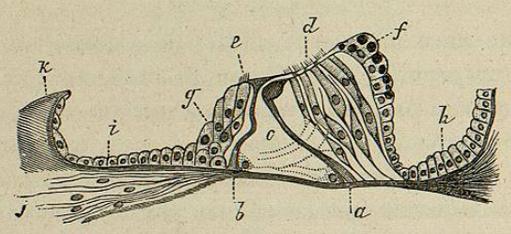

Fig. 164.—Organo de Corti del caracol de un cerdo de Guinea *a*, Bastoncillo externo ó pilar de Corti; *b*, bastoncillo interno de Corti; *c*, túnel del arco de Corti; *d*, células filamentosas externas; *e*, id. internas; *f*, células de sostén externas con glóbulos; *g*, células de sostén internas; *h*, células de Claudio; *i*, células epitélicas que revisten el surco espiral interno; *j*, fibras nerviosas; *k*, parte de la cresta espiral. (Atlas.)

477. El **órgano de Corti** (fig. 164).—Pasando afuera del epitelio que reviste el surco espiral, hállanse pequeñas células epitélicas poliédricas en la región de la terminación de la lámina espiral ósea, á la cual siguen células de aspecto prismático, que son las *células de sostén internas*, junto á las cuales se ve la *célula filamentosa interna*, célula epitélica prismática ó cónica, con un manojo de bastoncillos que se extienden más allá de la superficie.

478. Inmediato á la célula filamentosa interna está el *bastoncillo interno* ó *pilar interno de Corti*. Cada uno de ellos forma una sola línea para toda la extensión de las dos y media vueltas del canal coclear. Los dos pilares se inclinan uno hacia otro, y están en contacto por su extremidad superior ó *cabeza;* de modo que la extremidad opuesta, el *pie*, se halla bajo un ángulo agudo sobre la membrana basilar, sobre la cual está firmemente fija. El resto del pilar es una pieza delgada, más ó menos cilíndrica, que constituye el *cuerpo*. El pilar externo es más grande y largo que el interno, arqueándose este último ligeramente en el centro. A causa de la posición de los pilares, las dos líneas forman un arco, que es el *arco de Corti*. Entre él y la parte correspondiente de la membrana basilar, hay un espacio, el *túnel* del arco, triangular en corte cruzado.

479. La sustancia de los bastoncillos ó pilares de Corti es brillante, muy refringente y presenta ligeras estrías longitudinales.

La cabeza del pilar interno es triangular. Una corta prolongación se extiende por dentro hacia la célula filamentosa interna, y otra larga se dirige por fuera sobre la cabeza del pilar externo. La cabeza triangular tiene exteriormente una superficie cóncava que comprende la convexidad de la cabeza del pilar externo. En este último hay una prolongación que se dirige hacia afuera, adhiriéndose fuertemente á la prolongación externa de la cabeza del pilar interno, formando las dos juntas parte de la membrana reticular (véase más abajo).

La relación entre los pilares externos é internos es tal que la cabeza de uno de los segundos se adapta entre las de dos de los primeros, poco más ó menos.

480. Cada pilar tiene en el pie, y en el lado que se dirige hacia el túnel, una porción de protoplasma granular con núcleo, probablemente el resto de la célula epitélica de que se deriva la mitad inferior del pilar. La mitad superior posee á veces un resto semejante, lo cual prueba que éste se ha formado también por una célula epitélica; de modo que cada pilar proviene en realidad de dos células epitélicas (Waldeyer).

481. Siguen tres ó cuatro series de *células filamentosas externas*, semejantes por su tamaño y estructura á las internas. Cada una de las primeras representa una línea de células

filamentosas que se extiende á lo largo de toda la membrana basilar, es decir, en dos y media vueltas del canal coclear ó rampa media; y en cada una de dichas células se ve un núcleo oval, con cierto número de bastoncillos rígidos ó filamentos dispuestos en forma de herradura en la parte externa de la superficie de la célula.

En el hombre, según Waldeyer, se encuentran cuatro y hasta cinco series alternadas de las células en cuestión. Las externas se llaman también *células de Corti.* Son cónicas, y están unidas más ó menos sólidamente con una célula nuclear fusiforme, que es la de Deiters. La célula de Corti se fija por una pared ramificada en la membrana basilar, mientras que la de Deiters envía un proceso hacia la superficie, donde se une con la membrana reticular (véase más abajo).

482. Más lejos, desde la última línea de células filamentosas externas, se ven células epitélicas prismáticas, llamadas *células externas de sostén de Hensen*, que forman la transición al epitelio que reviste el ángulo externo de la rampa media.

En el cerdo de Guinea las células externas de sostén encierran glóbulos grasosos.

483. Las **fibras nerviosas meduladas,** que llegan al borde de la lámina espiral ósea, forman ricos plexos en él, pasando á través de varios orificios para llegar al órgano de Corti sobre la membrana basilar. Mirando desde la superficie sobre esta parte, vemos una línea de orificios, que son los *habenula perforata,* de Kolliker, situados un poco hacia dentro de la región de las células filamentosas internas. Numerosas fibrillas primitivas pasan aquí entre pequeñas células nucleadas, que se hallan debajo de los granulosas. Algunas de estas fibrillas nerviosas,—el hacecillo interno de las fibras nerviosas espirales,—se comunican con las células filamentosas internas; mientras que otras,—los tres hacecillos externos de fibrillas espirales (Waldeyer),—pasan entre los pilares internos de Corti, á través del túnel; y más allá, penetrando entre los externos, alcanzan las células filamentosas, tambien externas, con las cuales se unen (Gattstein, Waldeyer).

484. En comunicación con la pared externa de la cabeza de los pilares internos y externos de Corti, hay una membrana hialina elástica, que es la *membrana reticularis*, la cual se extiende hacia afuera sobre el órgano de Corti, hasta las células de sostén de Hensen, presentando orificios para los vértices de las células filamentosas externas. Las partes que hay entre los bastoncillos de Corti y estas células afectan la forma de falanges, y se llaman *falanges de Deiters.* Una corta membrana cuticular se extiende desde la cabeza del pilar interno de Corti, por dentro, hasta las células internas de sostén, con orificios para las extremidades de las células.

485. Desde el borde vestibular de la cresta espiral hasta las células externas del órgano de Corti, se extiende la *membrana tectoria,* que es fibrilar; y por medio de ella el surco espiral interno se convierte en un canal.

486. A medida que se asciende hacia el vértice del caracol, todas las partes del conducto coclear disminuyen gradualmente de tamaño. Siendo el órgano de Corti de naturaleza epitelial, no tiene vasos sanguíneos. Por las relaciones anatómicas del órgano de Corti, parece muy probable que los pilares de este nombre sirvan de tejido de sostén, alrededor del cual se agrupan los demás elementos; y es muy probable que las células, con sus filamentos semejantes á bastoncillos, proyectándose libremente en la endolinfa, sean los verdaderos elementos del órgano de Corti que perciben los sonidos. Su comunicación con las fibrillas terminales de los nervios parece indicarlo así.