Chez l'homme et chez les animaux supérieurs, le poumon est constitué par d'innombrables canaux (bronches), qui se divisent et se subdivisent, et se terminent enfin dans des vésicules closes. L'air est, à chaque instant, attiré dans ces vésicules tapissées par une membrane très fine, dans l'épaisseur de laquelle rampe un réseau sanguin d'une admirable richesse. Réunissant en une seule, par la pensée, toutes les surfaces fractionnées de ces vésicules, on peut envisager le poumon comme une vaste surface en contact avec l'air atmosphérique, et sous laquelle circulent des vaisseaux. Dans les vésicules pulmonaires, le réseau vasculaire sanguin n'est séparé de la cavité vésiculaire (c'est-à-dire de l'air) que par une simple couche d'épithélium à cellules pavimenteuses aplaties. C'est donc au travers des parois d'un épithélium qui n'a guère qu'un demi-centième de millimètre d'épaisseur que se font les échanges entre l'air atmosphérique et le sang[1].

L'acte régulier de la respiration pulmonaire ne peut s'accomplir qu'à la condition que l'air, modifié par son contact avec le sang dans le sein du poumon, soit remplacé par une nouvelle quantité d'air pur. Aussi l'air est-il, tour à tour, attiré dans la poitrine et repoussé au dehors. Un courant d'entrée et un courant de sortie se succèdent sans interruption. Ces mouvements d'entrée et de sortie de l'air sont déterminés par une série d'actes mécaniques, auxquels prennent part des leviers osseux et des muscles. Ces mouvements sont désignés sous le nom d'*inspiration* et d'*expiration*.

Dans l'ordre logique, l'inspiration ouvre la marche, puis l'air exerce une action sur le sang, et l'expiration succède à cette action. Mais il y a avantage à rapprocher les faits de même ordre. C'est par l'ensemble des phénomènes d'inspiration et d'expiration, dits *phénomènes mécaniques* de la respiration, que nous commencerons. Les *phénomènes physico-chimiques* de la respiration, comprenant l'examen des modifications simultanées subies par l'air et par le sang, viendront ensuite.

SECTION I.

Phénomènes mécaniques de la respiration.

ARTICLE I.

DE L'INSPIRATION.

§ 115.

Inspiration. — Agents de l'inspiration. — L'inspiration est le premier acte des phénomènes respiratoires : c'est par un mouvement d'inspiration que débute l'enfant qui naît à la lumière et à l'air atmosphérique. Un homme

oxygène libre ; par opposition aux autres infusoires, qui vivent à la manière ordinaire, ou infusoires *aérobies*.

[1] Les bronches sont tapissées par une membrane muqueuse. Mais, à mesure qu'on approche des vésicules pulmonaires, la membrane muqueuse s'amincit ; dans les vésicules, la membrane muqueuse n'est plus guère représentée que par une simple couche d'épithélium. Dans les bronches d'un certain calibre (toutes celles qui ont plus de 1/2 millimètre de diamètre), la membrane muqueuse est recouverte, comme on sait, par un épithélium *cylindrique* ou *prismatique*, pourvu de cils vibratiles.

adulte, bien portant, fait en moyenne 18 respirations par minute, c'est-à-dire qu'il inspire une certaine quantité d'air 18 fois par minute, et qu'il expire cet air le même nombre de fois, pendant le même temps. En admettant que l'homme adulte respire 18 fois par minute, la durée moyenne d'un mouvement respiratoire complet est donc d'un peu plus de 3 secondes.

Le chiffre 18 respirations par minute est une moyenne. Mais il y a des variations extrêmement étendues, non pas seulement dans l'état pathologique, mais dans l'état physiologique. Ce chiffre oscille généralement entre 16 et 20, mais il peut descendre à 10, ce qui est rare, et s'élever à 25 et à 30, ce qui est moins rare.

L'âge exerce sur la fréquence des mouvements respiratoires une influence qu'il est aisé de prévoir et qui est en harmonie avec le nombre des pulsations du cœur. M. Quételet a examiné, sous ce rapport, trois cents personnes de tout âge, et voici les moyennes qu'il a résumées sous forme de tableau :

Enfants nouveau-nés.....	44	mouvements respiratoires	par minute.
— de 5 ans.....	26	—	—
Adultes de 15 à 20 ans....	20	—	—
— de 20 à 25 ans...	18	—	—
— de 25 à 30 ans...	16	—	—
— de 30 à 50 ans...	18	—	—

L'exercice, surtout l'exercice violent, accélère beaucoup les mouvements de la respiration. L'homme ou les animaux qui viennent de fournir une course rapide ou d'exercer un effort musculaire énergique sont *haletants*.

Un cheval au repos ne respire guère que 10 à 15 fois par minute ; une course au trot de cinq minutes élève ce nombre à 50 ; une course au galop pendant le même temps l'élève à 65. Cette accélération dure quelques minutes, et le type normal revient peu à peu. (Colin.)

Il faut remarquer encore que, chez l'homme tout au moins, la durée de l'inspiration et la durée de l'expiration ne sont pas égales. L'expiration est toujours un peu plus longue que l'inspiration.

M. Vierordt, M. Ludwig, M. Liebmann, en se servant d'appareils enregistreurs, ont établi expérimentalement que la durée de l'inspiration est à la durée de l'expiration :: 100 : 140. A cet effet, un crayon coudé était fixé à la poitrine et inscrivait, à la surface d'un cylindre animé d'un mouvement circulaire uniforme, sous forme d'une courbe ondulée, le mouvement de soulèvement et d'abaissement des côtes. M. Sibson était arrivé précédemment à des résultats analogues. Il résulte, en outre, de ses recherches que chez l'homme la durée de l'expiration est un peu moindre que chez la femme, l'enfant et le vieillard. La durée de l'inspiration, comparée à la durée de l'expiration, serait chez l'homme :: 100 : 120 ; chez l'enfant, la femme et le vieillard :: 100 : 140 ou 150.

En s'observant soi-même avec attention, on constate que l'expiration peut se décomposer en deux temps. Dans la première moitié de l'expiration, le mouvement de retour est très marqué. Dans la seconde moitié, l'expiration est moins sensible, et il semble qu'il y ait un temps de repos. C'est ce temps de quasi-repos qui donne à l'expiration une durée un peu plus longue qu'à l'inspiration.

Les mouvements en vertu desquels l'air entre dans le poumon et en sort ressemblent tout à fait au jeu du soufflet. La poitrine qui contient le poumon ne peut, pas plus que le soufflet, s'agrandir d'elle-même. L'air presse à l'intérieur du poumon par les ouvertures du nez et de la bouche, de même qu'il presse sur toute la surface extérieure du corps. Pour rompre cet équilibre, il faut nécessairement que des forces actives de dilatation interviennent. Les muscles chargés d'agrandir la cavité de la poitrine, et, avec la poitrine, le sac pulmonaire appliqué contre elle, jouent dans l'inspiration le même rôle que la force musculaire des bras, qui écarte les deux parois opposées d'un soufflet lorsqu'on veut le remplir d'air. Lorsqu'il est rempli d'air, le poumon, de même que le soufflet, se vide en revenant sur lui-même, en partie sous l'influence de l'élasticité des matériaux qui entrent dans sa composition, et en partie sous l'influence de forces musculaires actives, qui agissent en sens opposé des précédentes.

L'entrée de l'air dans l'intérieur du poumon, au moment de l'inspiration, est donc déterminée par l'*agrandissement* de la poitrine. L'agrandissement de la poitrine est amené par le mouvement des pièces osseuses mobiles de la cage thoracique, et ces pièces osseuses sont mises en mouvement par les muscles. L'inspiration nécessite donc le jeu d'un grand nombre de parties.

Comment les pièces osseuses de la cage thoracique amènent-elles l'agrandissement de la poitrine? quels sont les muscles qui les meuvent? comment les poumons, librement suspendus dans la cavité de la poitrine qu'ils remplissent, suivent-ils les parois de cette cavité dans son mouvement d'expansion? C'est ce que nous allons successivement examiner.

§ 116.

Agrandissement de la poitrine. — Mouvement des côtes et du sternum. — Au moment de l'inspiration, la poitrine se trouve augmentée dans tous ses diamètres, c'est-à-dire suivant son diamètre *antéro-postérieur*, suivant son diamètre *transversal*, et suivant son diamètre *vertical*.

Le squelette de la cage thoracique est formé en arrière par la portion dorsale de la colonne vertébrale, en avant par le sternum, et, sur les côtés, par les côtes. De ces diverses parties, l'une est immobile relativement aux autres : c'est la colonne vertébrale. Elle ne prend pas une part directe à l'agrandissement de la poitrine, mais elle sert de point d'appui aux leviers osseux. Les côtes et le sternum (qui fait corps avec les extrémités antérieures des côtes) sont mobiles. C'est par le jeu de ces pièces que sont déterminés l'agrandissement *antéro-postérieur* et l'agrandissement *transversal* de la poitrine.

Au moment de l'inspiration, les côtes, qui étaient obliquement dirigées d'arrière en avant et de haut en bas, éprouvent un mouvement d'élévation. Le centre du mouvement étant à l'articulation costo-vertébrale, le mouvement d'élévation, très peu étendu en arrière, devient d'autant plus grand qu'on s'approche plus près de leurs extrémités antérieures, c'est-à-dire à mesure qu'on examine des points de plus en plus rapprochés de l'extrémité du levier représenté par elles. Soit MN la colonne vertébrale (voy. fig. 70), et V*z* le sternum; soient *a*, *b*, *c* les côtes à l'état d'abaissement, et *a'*, *b'*, *c'* les côtes soulevées. Il est aisé de se convaincre, par la seule inspection de la figure, que le mouvement d'élévation des côtes entraîne une augmentation dans le diamètre antéro-pos-

térieur de la poitrine; c'est-à-dire que la distance qui sépare la colonne vertébrale du sternum (ou la distance qui sépare la ligne MN de la ligne V*z*) est augmentée quand les côtes sont soulevées.

On peut se convaincre aussi, par l'examen de la figure, que, pendant le mouvement d'élévation des côtes, les espaces intercostaux augmentent, c'est-à dire qu'une perpendiculaire tirée entre deux côtes a plus d'étendue quand les côtes sont élevées que quand elles sont abaissées [1]. Nous reviendrons plus loin sur ce point.

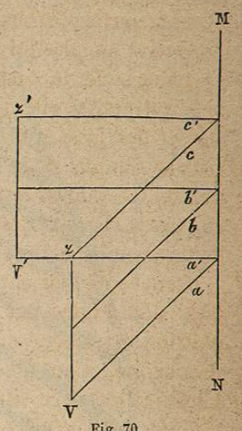

Fig. 70.

Les côtes n'éprouvent pas seulement un mouvement d'élévation au moment de l'inspiration, elles décrivent encore une sorte de mouvement de rotation autour d'une corde *fictive*, qui réunirait l'extrémité vertébrale et l'extrémité sternale de la côte. Ce mouvement, peu prononcé dans les inspirations ordinaires, prend un grand développement dans les inspirations exagérées. C'est en vertu du mouvement de rotation dont nous parlons que la face externe de la côte, dirigée obliquement en dehors et en bas, dans l'état de repos de la poitrine, se redresse de manière à se présenter directement en dehors. Par ce mouvement se trouve agrandi le diamètre transversal de la cage thoracique.

Le sternum, auquel viennent en avant se fixer les côtes, associe entre eux ces leviers mobiles, et donne à leurs mouvements un caractère d'ensemble. On conçoit que le sternum (voy. V*z* et V'*z'*, fig. 70) est élevé en même temps que les côtes, et que, de plus, il est projeté en avant, puisque les côtes, en s'élevant, agrandissent le diamètre antéro-postérieur de la poitrine. Ajoutons que ce mouvement de projection n'est pas le même pour tout le sternum. La partie inférieure de cet os est projetée plus en avant que la partie supérieure; en d'autres termes, à chaque inspiration le sternum s'éloigne plus de la colonne vertébrale en bas qu'en haut. Si les côtes avaient toutes la même longueur, comme sur la figure 70, il est évident que le mouvement de projection du sternum se ferait d'une manière uniforme, et qu'il aurait partout la même valeur. Mais les côtes qui se fixent à l'extrémité inférieure du sternum, ayant plus de longueur que les côtes supérieures, décrivent, au moment de leur élévation (pour une même quantité de mouvement dans les articulations costo-vertébrales), un arc de cercle plus étendu que les côtes supérieures, et tendent, par conséquent, à augmenter davantage le diamètre antéro-postérieur dans la région de la poitrine à laquelle elles correspondent.

La figure 71 peut donner une idée de la projection en avant du sternum au moment de l'inspiration, c'est-à-dire au moment du soulèvement des côtes. Elle montre que l'agrandissement du diamètre antéro-postérieur de la poitrine est d'autant plus étendu que les côtes (c'est-à-dire les leviers mobiles) sont plus longues.

Supposons que les parties *ombrées* de la figure 71 représentent les côtes et le

[1] Menez, en effet, sur la figure 70, une perpendiculaire entre les deux parallèles *a*, *b*, et une perpendiculaire entre les deux parallèles *a'*, *b'*; la dernière perpendiculaire aura plus de longueur que la première.

sternum à l'état de repos; supposons que la ligne AB représente un plan horizontal mené par l'extrémité sternale de la septième côte; supposons que la ligne CD représente un plan horizontal tangent à l'extrémité supérieure du sternum. La ligne GH, qui coupe la ligne AB à l'extrémité sternale de la septième côte, et qui coupe aussi la ligne CD au sommet du sternum, indique par conséquent la direction linéaire du sternum. Quand les côtes sont soulevées (comme les représentent les parties *au trait* de la figure), c'est-à-dire, quand la ligne AB est devenue *ab*, et quand la ligne CD est devenue *cd*, la ligne GH est devenue *gh* : en d'autres termes, enfin, la projection du sternum en avant est beaucoup plus marquée à sa partie inférieure qu'à sa partie supérieure. L'agrandissement du diamètre antéro-postérieur de la poitrine présente donc son maximum au niveau de l'extrémité inférieure du sternum. La distance qui sépare la ligne MN de la ligne *mn* mesure ce maximum.

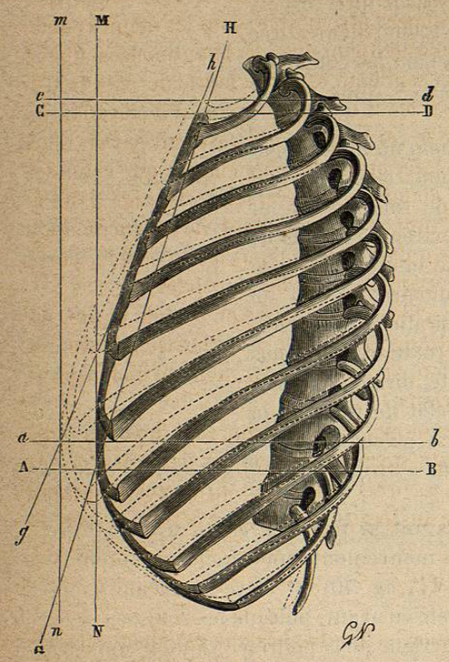

Fig. 71.

Les divers mouvements du sternum ne sont cependant pas rigoureusement en rapport avec l'étendue du mouvement d'élévation des côtes, parce que les cartilages qui réunissent en avant les côtes avec le sternum sont loin d'être inflexibles. Ces cartilages étant élastiques, le mouvement d'élévation des côtes peut être porté un peu plus loin que le mouvement d'élévation du sternum lui-même. C'est ce qu'il est facile de constater dans les efforts violents d'inspiration. Alors que le sternum, élevé de 3 centimètres environ, ne peut plus l'être davantage, l'extrémité chondrale de la côte peut être encore un peu soulevée par ses muscles élévateurs, grâce à l'élasticité du cartilage qui la relie au sternum.

Dans les mouvements plus modérés de la respiration, l'élasticité des cartilages des côtes, quoique moins apparente, entre cependant en jeu. Les mouvements d'élévation des côtes et du sternum seraient très limités, si le sternum était fixé à l'extrémité osseuse des côtes. Les cartilages costaux élastiques qui servent de liens intermédiaires suppléent au peu de mobilité de l'articulation chondro-sternale.

La valeur de l'augmentation du diamètre antéro-postérieur et du diamètre transversal de la cage thoracique au moment de l'inspiration peut varier beaucoup. La plupart du temps, cette augmentation de diamètre est très limitée. Dans la respiration *ordinaire*, l'augmentation de ces deux diamètres n'excède pas un demi-centimètre. Cela tient à ce que l'agrandissement de la cavité pectorale se fait principalement par l'accroissement du diamètre vertical, c'est-à-dire par le jeu du diaphragme (voy. § 117). Dans les inspirations *forcées*, l'augmentation du diamètre antéro-postérieur, prise au niveau de l'extrémité inférieure du sternum, c'est-à-dire là où elle est le plus exagérée, est d'environ 3 centimètres sur un homme adulte, de taille moyenne et bien conformé. L'augmentation du diamètre transversal peut être portée, dans les mêmes conditions, un peu plus loin : cette augmentation peut être de 4 centimètres, quand on prend cette mesure au niveau de la septième et de la huitième côte [1]. L'agrandissement du diamètre transversal étant dû au mouvement d'élévation du corps de la côte par rotation autour de la corde *fictive* qui passerait par ses deux extrémités, le soulèvement des côtes inférieures est plus efficace que celui des côtes supérieures pour augmenter le diamètre transversal de la cage thoracique, d'une part parce que les côtes vont en augmentant de longueur de la septième à la huitième, et aussi, parce qu'à l'état de repos les côtes inférieures sont plus inclinées par en bas sur la corde *fictive* qui les sous-tend.

C'est encore dans les cartilages des côtes que se passe en grande partie, en avant, le mouvement de torsion en vertu duquel la côte, dont la face externe est inclinée vers le bas pendant l'expiration, se redresse, au moment de l'inspiration, sur la corde fictive dont nous parlons.

Les diamètres *antéro-postérieur* et *transversal* de la poitrine sont donc agrandis par les mouvements de la ceinture costo-sternale, déterminés par le jeu de ses muscles élévateurs. Quant au diamètre *vertical*, celui-ci est directement agrandi par l'action du muscle qui ferme par en bas la poitrine, c'est-à-dire par le diaphragme.

§ 117.

Rôle du diaphragme dans l'inspiration. — Le diaphragme est un muscle hémisphérique, convexe du côté de la poitrine et concave du côté de l'abdomen, dans son état de repos. Le diaphragme s'insère par sa circonférence à tout le pourtour de la base de la poitrine : en arrière, sur le corps des trois premières vertèbres des lombes, par deux faisceaux charnus, très forts, désignés sous le nom de piliers, et à une arcade fibreuse étendue transversalement de l'apophyse transverse de la première vertèbre lombaire, au sommet de la dernière côte; sur les côtés, à la face postérieure des cartilages des six dernières côtes; en avant, aux régions latérales de la face postérieure du sternum.

Lorsque le diaphragme se contracte, sa convexité diminue, et il tend de plus en plus à former un plan horizontal. La cavité de la poitrine se trouve augmentée de cette manière, suivant son diamètre vertical. Au moment où le diaphragme se contracte, en tendant à transformer sa convexité en un plan horizontal, les côtes sur lesquelles il prend en avant ses insertions sont activement soulevées par leurs élévateurs. Tandis que le diaphragme, en s'aplatissant, tend à augmenter le diamètre *vertical* de la poitrine, le soulèvement des côtes inférieures semblerait devoir diminuer ce même diamètre. Mais le soulèvement des côtes a lieu *dans toute la cage thoracique prise en masse*, et même, en n'envi-

[1] Les mesures dont nous parlons peuvent être prises sur l'homme, à l'aide de compas d'épaisseur appliqués sur la poitrine découverte de ses vêtements. M. Sibson a imaginé, pour prendre ces diverses mesures, un instrument analogue à la mesure des cordonniers, auquel il donne le nom de *thoracomètre*.

sageant ce soulèvement que dans les côtes sur lesquelles le diaphragme s'insère, on peut constater sur l'animal vivant que l'excursion par en haut des côtes inférieures est beaucoup moindre que l'aplatissement du diaphragme par en bas. Soit A, en effet (voy. fig. 72), un plan oblique passant par l'extrémité inférieure du sternum et par la première vertèbre lombaire, pendant l'état de repos de la cage thoracique; soit D la position correspondante du diaphragme. Quand, au moment de l'inspiration, le plan A sera devenu *a*, au même moment D sera devenu *d*.

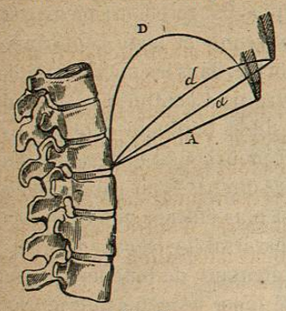

Fig. 72.

En même temps que le diaphragme s'aplatit activement, il repousse en bas et en avant, vers la région ombilicale, suivant la direction de son axe, les viscères abdominaux; les viscères abdominaux, à leur tour, poussent en avant la paroi abdominale, qui jouit d'une certaine élasticité. Aussi, au moment de l'inspiration, le foie et l'estomac, abaissés, se dégagent, en partie, de dessous les côtes, et il y a un léger soulèvement du ventre.

Pour que le diaphragme puisse exercer son action inspiratrice, il est nécessaire que les divers points mobiles (côtes, sternum) sur lesquels vient s'insérer sa circonférence soient *fixés;* il ne peut, en effet, diminuer ou effacer sa convexité qu'à cette condition. Lorsque toutes les parties sur lesquelles le muscle s'insère sont fixées, et que le muscle entre en contraction, le résultat de toute contraction musculaire étant le raccourcissement des fibres charnues, et, d'un autre côté, le plus court chemin d'un point à un autre étant la ligne droite, la *courbe* que ces fibres décrivent tend nécessairement à se transformer en *droite*. Si les côtes n'étaient pas *fixées*, en ce moment, par la contraction de leurs élévateurs, on conçoit facilement qu'elles seraient tirées en arrière et abaissées, le diaphragme prenant son point fixe sur la colonne vertébrale, à l'aide de ses piliers. Dans ce cas, non seulement le diaphragme n'effacerait pas sa convexité, mais encore le diamètre antéro-postérieur de la poitrine se trouverait diminué, et il n'y aurait pas inspiration.

Au moment de sa contraction, le diaphragme tend à effacer sa convexité, et c'est ainsi qu'il augmente le diamètre vertical de la poitrine. On a même cru autrefois qu'il pouvait, en ce moment, devenir convexe en sens opposé, c'est-à-dire du côté de l'abdomen. Cette supposition, absolument irrationnelle, est tout à fait contraire à l'observation, et il est assez singulier qu'elle ait été un seul instant acceptée, quand il suffisait d'ouvrir l'abdomen d'un animal vivant pour décider la question. Que l'abdomen d'un animal vivant soit largement ouvert, ou que l'expérimentateur pratique une simple ouverture par laquelle il introduit son doigt, il peut s'assurer que non seulement le diaphragme ne devient jamais convexe du côté de l'abdomen, mais il peut même constater que, dans les efforts les plus violents de l'animal, la voussure pectorale du diaphragme n'est jamais complètement effacée.

On a attribué au diaphragme la propriété de soulever les côtes inférieures au moment de l'inspiration. Cette ancienne doctrine, renouvelée de Galien, a été soutenue par Magendie. Mais si le diaphragme soulevait les côtes, il aurait par là même le pouvoir d'augmenter les diamètres de la base de la poitrine (voy.

§ 116); or, la contraction en vertu de laquelle il efface sa convexité lutte, au contraire, contre l'augmentation en ce sens, laquelle est déterminée et maintenue par d'autres muscles. La contraction du diaphragme ne peut pas amener des effets opposés.

MM. Beau et Maissiat ont cru, il est vrai, le fait démontré, parce qu'en coupant les muscles intercostaux sur l'animal vivant, depuis la colonne vertébrale jusqu'au sternum, ils ont vu persister alors, quoique plus faiblement, le mouvement d'élévation des côtes inférieures. Mais, sur l'animal dont les muscles intercostaux sont coupés, les côtes inférieures font toujours corps avec le sternum, et les côtes supérieures les entraînent nécessairement dans leurs mouvements. Les expériences de M. Debrou ont démontré, d'autre part, que la section du diaphragme n'empêche pas le mouvement d'élévation des côtes inférieures.

De même que MM. Beau et Maissiat, M. Duchenne (de Boulogne) croit avoir démontré, à l'aide de l'électrisation des nerfs phréniques, sur l'animal vivant, que la contraction du diaphragme a non seulement pour effet d'augmenter le diamètre *vertical* de la poitrine, mais encore de porter les côtes inférieures en haut et en dehors, c'est-à-dire de les soulever, et d'augmenter ainsi les diamètres *transverse* et *antéro-postérieur* de la partie inférieure de la poitrine. Il nous est absolument impossible de partager cette manière de voir. Lorsque, sur l'animal vivant, les excitateurs de l'appareil d'induction sont appliqués sur les côtés du cou, le passage du courant n'a aucune tendance à se *localiser* sur les nerfs phréniques (les nerfs ne sont pas meilleurs conducteurs du courant que les autres parties animales, ainsi que nous le démontrerons plus tard); les muscles inspirateurs autres que le diaphragme agissent en même temps; les côtes sont soulevées par leurs muscles élévateurs, et c'est seulement dans ces conditions, que le diaphragme peut trouver les points fixes dont il a besoin pour diminuer sa convexité et pour remplir ainsi son rôle physiologique.

Quand, sur l'animal qu'on vient de mettre à mort, on excite *isolément* les nerfs phréniques séparés des parties voisines, les côtes n'étant plus soulevées et maintenues fixes par leurs élévateurs, la base du thorax *rentre en dedans*. Si cet effet est peu marqué tant que l'abdomen de l'animal mort est intact, cela tient à ce que les organes abdominaux s'opposent plus ou moins complètement au mouvement de retrait des côtes. Mais quand on a supprimé le paquet abdominal, l'excitation des nerfs phréniques sur l'animal mort fait manifestement rentrer les côtes inférieures.

La contraction du diaphragme au moment de l'inspiration est simultanée, ou isochrone, avec la contraction des muscles élévateurs des côtes, et c'est de l'association ou de la *synergie* de ces contractions que résulte son action inspiratoire. Je répète que le diaphragme n'est véritablement le muscle inspirateur par excellence qu'à cette condition : il ne peut remplir son office respiratoire en diminuant sa voussure, que parce que les divers points de la circonférence (et notamment les points de la circonférence opposés à l'insertion des piliers) sont *maintenus fixes, à tous les moments* de sa contraction.

Le refoulement des organes contenus dans l'abdomen qui est la conséquence de la diminution de voussure du diaphragme, refoulement qui a lieu précisément dans le même moment que la base de la poitrine s'élargit par le