soulèvement et par le mouvement de rotation des côtes inférieures sous l'influence de leurs muscles, a fait supposer que la contraction du diaphragme était pour quelque chose dans cet élargissement. Mais, indépendamment des preuves précédentes, qui nous paraissent suffisamment démonstratives, en voici une autre qui nous paraît non moins péremptoire. Si le diaphragme en se contractant avait pour effet de soulever les côtes inférieures et d'agrandir la base de la poitrine, il est une contraction exagérée du diaphragme pendant laquelle on devrait observer au maximum cet effet d'élargissement de la base de la poitrine, je veux parler de la contraction violente du diaphragme au moment du vomissement. Or cet effet ne s'observe nullement; tout au contraire, les côtes inférieures sont entraînées en dedans, précisément parce que le diaphragme n'agissant pas, alors, comme muscle de respiration, ne rencontre pas en ce moment dans l'action des muscles élévateurs des côtes (action qui fait en ce moment défaut) les points fixes nécessaires à son action inspiratrice. Ajoutons que, pendant les efforts du vomissement, les muscles abdominaux (droits, obliques et transverses) agissent avec non moins d'énergie que le diaphragme. Or, les organes abdominaux refoulés en arrière et en haut, par la contraction de la paroi abdominale, devraient en ce moment (si la contraction du diaphragme avait le pouvoir qu'on lui attribue) fournir un point d'appui bien autrement fixe à l'action du diaphragme et porter la dilatation du thorax à ses limites extrêmes, tandis que c'est précisément un effet opposé qu'on observe.

Il est difficile, il est même impossible de mesurer chez l'homme l'agrandissement du diamètre vertical de la poitrine amené par la contraction du diaphragme. Il est certain néanmoins que cet agrandissement varie beaucoup (de même que celui des autres diamètres) avec l'énergie des mouvements respiratoires. Il est permis d'affirmer aussi que c'est à l'abaissement du diaphragme que la poitrine doit sa principale augmentation de capacité au moment de l'inspiration. M. Colin, qui a mesuré comparativement les divers diamètres de la poitrine, pendant le mouvement d'inspiration sur le cheval, estime, en moyenne, à 3 ou 4 centimètres l'agrandissement du diamètre transverse de la cage thoracique, tandis que l'augmentation du diamètre antéro-postérieur de la poitrine (correspondant au diamètre vertical chez l'homme) est de 10 à 12 centimètres. En d'autres termes, le diaphragme qui s'abaisse pour effacer sa voussure décrit sur le cheval une course de 10 à 12 centimètres. Une règle graduée, introduite dans l'abdomen d'un cheval, appliquée par l'une de ses extrémités sur la concavité du diaphragme et maintenue mollement avec la main, s'abaissait, à chaque inspiration, d'une quantité qu'on mesurait à l'aide d'une tige métallique fixe servant de repère. La tige métallique fixe était enfoncée dans la seconde vertèbre lombaire, et tangente à l'appendice xiphoïde.

§ 118.

Divers modes d'inspiration. — Dans les mouvements ordinaires de la respiration, l'agrandissement de la poitrine est dû, en grande partie chez l'homme, au mouvement d'abaissement du diaphragme, associé à un léger mouvement d'élévation de la cage thoracique.

On peut, au reste, faire varier expérimentalement le mode de l'inspiration. Si l'on comprime fortement le thorax à la partie inférieure, l'agrandissement

de la poitrine s'opère principalement aux dépens des portions supérieures de la poitrine. D'un autre côté, lorsqu'on respire très fortement, tous les diamètres de la poitrine se trouvent augmentés simultanément, et le mouvement des côtes et le mouvement du diaphragme se trouvent portés à leurs dernières limites.

L'agrandissement de la poitrine ne se fait pas toujours de la même façon dans les mouvements de l'inspiration chez les divers animaux. L'abaissement du diaphragme et le soulèvement des côtes en sont bien les agents, mais ils n'y prennent pas toujours une part égale. Quelques animaux ont une respiration *abdominale*, c'est-à-dire que la poitrine s'agrandit presque uniquement par le jeu du diaphragme. C'est ce qu'on peut observer sur la plupart de nos animaux domestiques, tels que les chiens, les chevaux, les chats.

Chez l'enfant, le diaphragme prend aussi la plus grande part aux mouvements d'inspiration ; et c'est encore le cas de la plupart des hommes adultes. L'homme a donc surtout la respiration dite abdominale. Chez la femme, au contraire, ainsi que l'ont fait remarquer MM. Beau et Maissiat, la respiration est plus pectorale, c'est-à-dire que l'élévation de la cage thoracique y entre pour une plus grande part. Ce mode de respiration est encore exagéré par la pression que le corset exerce sur la base de la poitrine et sur l'abdomen, par la gêne qui en résulte pour le jeu du diaphragme ; cependant il ne paraît pas déterminé par lui. Il est en rapport, sans doute, avec les fonctions spéciales de la femme : elle trouverait dans ce mode de respiration une sorte de compensation à la difficulté que rencontre le diaphragme à s'abaisser sur l'abdomen, distendu par le produit de la conception [1].

M. Hutchinson, et plus tard M. Sibson (à l'aide de l'instrument qu'il désigne sous le nom de *thoracomètre*), ont confirmé par des mesures précises les idées de MM. Beau et Maissiat. M. Sibson a observé de plus que, du côté gauche (côté du cœur), l'ampliation pectorale de l'inspiration est un peu moindre qu'à droite.

Par l'exercice, l'homme peut modifier plus ou moins profondément son type normal d'inspiration, c'est-à-dire, en d'autres termes, qu'il peut faire prédominer tel ou tel diamètre dans l'agrandissement de la cage thoracique. Les professeurs de chant recommandent généralement la *respiration ventrale*. C'est, en effet, la respiration abdominale (celle dans laquelle l'agrandissement de la poitrine a lieu aux dépens de l'abaissement exagéré du diaphragme) qui emmagasine la plus grande quantité d'air dans la poitrine, celle qui permet de soutenir le plus longtemps l'émission du son, et celle qui recule le plus les interruptions nécessitées par le besoin de l'inspiration.

§ 119.

Des muscles qui agissent dans l'inspiration. — Les côtes et le sternum sont les leviers passifs de l'agrandissement de la poitrine ; les muscles qui les meuvent en sont les agents actifs. L'inspiration déploie plus de force que l'expiration. L'inspiration tend, en effet, à opérer le vide dans la poitrine et à ame-

[1] MM. Beau et Maissiat ont observé que le *mode pectoral* de respiration existe sur les femmes non assujetties à l'usage du corset; et dernièrement M. Helmholtz a fait remarquer que les articulations costo-vertébrales chez la femme sont plus lâches et plus mobiles que chez l'homme.

ner, par conséquent, une rupture d'équilibre dans les pressions gazeuses intérieures et extérieures. Le nombre des muscles inspirateurs est aussi beaucoup plus grand que celui des muscles expirateurs. Dans les mouvements ordinaires de l'inspiration, l'agrandissement de la poitrine, déterminé chez l'homme, en grande partie, par le jeu du diaphragme, ne nécessite que l'intervention d'un petit nombre de muscles pectoraux ; mais, dans les inspirations forcées, une foule de muscles, non seulement de la poitrine, mais encore des parties voisines, entrent en jeu.

Muscles intercostaux externes et internes. — Les espaces intercostaux sont remplis par deux muscles dont les fibres s'étendent obliquement de la côte qui est au-dessus à la côte qui est au-dessous. Ces muscles ont peu d'épaisseur, mais ils agissent par un très grand nombre de fibres, car les espaces intercostaux ont une assez grande longueur. Ils sont dirigés en sens inverse l'un de l'autre. Tandis que le muscle intercostal externe, envisagé sur un homme placé dans la situation verticale, a une direction oblique de haut en bas et d'arrière en avant, le muscle intercostal interne est dirigé obliquement de haut en bas et d'avant en arrière. De plus, le muscle intercostal externe remplit l'espace intercostal jusqu'à la colonne vertébrale, mais ne vient pas jusqu'au sternum, tandis que le muscle intercostal interne ne va pas jusqu'à la colonne vertébrale, et arrive jusqu'au sternum.

Il y a peu de muscles sur lesquels on ait aussi longuement disserté. Toutes les opinions possibles se sont reproduites relativement à leur action. Les uns ont vu dans ces deux muscles des inspirateurs, les autres les ont considérés tous les deux comme expirateurs. D'autres ont regardé les intercostaux externes comme des inspirateurs, et les intercostaux internes comme des expirateurs. Pour d'autres, les intercostaux externes sont expirateurs, et les internes inspirateurs. Pour d'autres encore, ces deux muscles sont à la fois inspirateurs et expirateurs. Enfin, on a même été jusqu'à supposer qu'ils servaient simplement à établir la continuité des parois thoraciques et qu'ils faisaient simplement office de paroi élastique passive.

Évidemment, cette dernière opinion ne saurait être fondée. Partout où il y a des muscles, ces muscles ont un rôle *actif* à remplir. Si ces parties avaient un rôle passif, elles ne seraient point musculaires, mais constituées par un tissu élastique, comme on en trouve en beaucoup de points de l'économie animale.

De ce qu'il y a dans les espaces intercostaux deux muscles dirigés en sens opposé, il est vraisemblable que ces deux muscles n'ont pas à remplir une action identique, qu'un seul et même muscle aurait suffi à exécuter. Il est donc déjà probable qu'ils ne sont ni inspirateurs ni expirateurs tous les deux, mais que l'un est inspirateur et l'autre expirateur.

Hamberger me paraît avoir établi le fait sur des preuves sans réplique, et fixé d'une manière positive le rôle de ces muscles. *Les muscles intercostaux externes sont inspirateurs, et les intercostaux internes sont expirateurs*[1]. Il suffit, pour s'en convaincre, de jeter les yeux sur la figure 73.

[1] L'ancienne discussion qui s'était élevée autrefois entre Hamberger et Haller, au sujet du mode d'action des muscles intercostaux, s'est réveillée de nos jours. D'un côté sont MM. Helmholtz, Merkel, Budge, Baumler, Schomaker, Duchenne (de Boulogne), Rutherford, etc. ; de l'autre sont MM. Hutchinson, Donders, Sibson, Ludwig, etc. Les premiers soutiennent, avec Haller, que

Supposons que 1′, 2′ représentent deux côtes à l'état de repos ou d'abaissement, et *a′* une fibre du muscle intercostal *externe*. Lorsque les côtes 1′, 2′, sont relevées comme elles le sont en 1 et 2, il est vrai que l'espace intercostal correspondant a augmenté suivant une perpendiculaire menée entre les deux côtes. Cependant la fibre s'est raccourcie, car les deux points d'attache de cette fibre sont moins distants l'un de l'autre, ainsi qu'on peut le constater avec un compas. Puisque la fibre *a* est plus courte que la fibre *a′*, il s'ensuit que le mouvement d'élévation des côtes correspond à la contraction ou à l'état actif de cette fibre. Le raccourcissement du muscle intercostal externe coïncide avec l'élévation des côtes ; ce muscle est donc *inspirateur*.

Pour le muscle intercostal *interne*, la démonstration est tout à fait analogue,

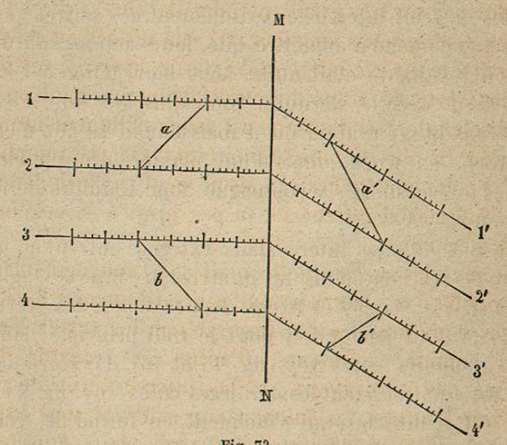

Fig. 73.

MN représente l'axe de la colonne vertébrale vue par derrière.

1, 2, 3, 4 représentent les côtes soulevées ; 1′, 2′, 3′, 4′, les côtes abaissées. (Le soulèvement et l'abaissement des côtes sont très exagérés, pour mieux faire saillir les différences que ces positions entrainent dans les muscles intercostaux.)

a, *a′* représentent une fibre du muscle intercostal *externe* dans l'état d'élévation et dans l'état d'abaissement des côtes.

b, *b′* représentent une fibre du muscle intercostal *interne* dans l'état d'élévation et dans l'état d'abaissement des côtes.

en sens opposé. En effet, soit *b* une fibre du muscle intercostal *interne* dans l'état d'élévation des côtes 3 et 4. Lorsque ces côtes sont abaissées, comme elles le sont en 3′ et 4′, la fibre *b* est devenue *b′*, et il est aisé de voir qu'elle s'est raccourcie ; car les deux points d'attache de cette fibre sont moins distants

les intercostaux internes sont inspirateurs tout comme les intercostaux externes. Les derniers défendent, comme nous-même, la doctrine de Hamberger.

Un des principaux arguments qu'on oppose à la doctrine de Hamberger, c'est que l'expiration ne nécessite généralement pas l'intervention de l'action musculaire. Il est vrai que, sur un homme dont la respiration est parfaitement calme, la simple cessation du jeu des puissances inspiratrices ramène la poitrine à l'état initial, c'est-à-dire à l'état de repos, c'est-à-dire à l'état d'expiration. Mais l'homme éveillé n'est presque jamais à l'état de repos. L'homme qui exécute un travail manuel quelconque, l'homme qui parle, qui marche, qui se tient debout, qui rit, qui éternue, qui tousse, qui se mouche, qui fait en un mot un effort, si modéré qu'il soit, met en jeu les *puissances actives* de l'expiration (voy. § 122 et suivants, et § 240). Personne ne contestera qu'il existe des muscles expirateurs. Dès lors, pourquoi les intercostaux internes ne seraient-ils pas expirateurs au même titre que beaucoup d'autres muscles dont on n'a jamais contesté le rôle ?

Les arguments tirés de l'expérimentation sur les animaux et sur l'homme sont jusqu'ici peu probants.

l'un de l'autre. Donc, la contraction de l'intercostal interne coïncide avec l'abaissement des côtes; donc ce muscle est *expirateur*.

L'action inspiratrice des intercostaux externes et l'action expiratrice des intercostaux internes n'est efficace qu'autant que d'autres muscles s'associent à leur action et créent des points *fixes* pour leurs contractions. Les côtes sur lesquelles vont se fixer les muscles intercostaux sont, en effet, mobiles dans leurs articulations vertébrales. Si nous envisageons, en particulier, un espace intercostal, les muscles prenant leurs points d'appui sur des pièces également mobiles, la contraction musculaire tendrait à faire monter la côte qui est au-dessous, mais elle tendrait aussi à faire descendre celle qui est au-dessus, et ainsi, de proche en proche, dans les espaces intercostaux voisins. C'est en envisageant ainsi les muscles intercostaux, isolément des autres puissances musculaires, qu'on a été amené à admettre que, leurs actions mutuelles se détruisant, leur action résultante était nulle. Mais leur action n'est jamais isolée. Les côtes font corps avec le sternum. Toutes les fois que la cage thoracique s'élève, le mouvement d'élévation ou d'abaissement se fait d'ensemble, ou, si l'on veut, de proche en proche, mais d'une manière presque simultanée. L'action des muscles intercostaux s'accompagne donc toujours de l'action concordante d'autres muscles.

Au moment où les muscles intercostaux externes entrent en jeu, la première côte est élevée et fixée ; de même les intercostaux internes agissent quand les dernières côtes sont abaissées et fixées. Les scalènes, les sterno-mastoïdiens, le sous-clavier, le petit pectoral, jouent le rôle principal dans l'élévation et la fixation des premières côtes (voy. fig. 75 et 76). Le carré des lombes et le grand oblique abaissent et fixent les dernières côtes (voy. fig. 74 et 76)[1].

Surcostaux. — Ces muscles, qui s'étendent, en forme de triangles allongés, de l'apophyse transverse des vertèbres à la côte qui est au-dessous, sont élévateurs des côtes, comme les intercostaux externes, dont ils ont à peu près la direction. Leur action n'est pas, comme celle des intercostaux, subordonnée à l'action d'autres muscles, car ils ont, à tous les moments, un point d'appui fixe à la colonne vertébrale. Ces muscles contribuent aussi à faire éprouver à la côte le mouvement de rotation en vertu duquel leur face externe est soulevée.

Scalènes. — Le scalène *antérieur* (voy. fig. 75) descend des tubercules antérieurs des apophyses transverses des troisième, quatrième, cinquième, sixième vertèbres cervicales à la face supérieure de la première côte. Le scalène *postérieur* (voy. fig. 75) descend des tubercules postérieurs des apophyses transverses de toutes les vertèbres cervicales, moins l'atlas, et se termine en bas par deux extrémités, dont l'une se fixe à la face supérieure de la première

[1] Les expériences faites sur l'homme et les animaux à l'aide de l'excitation galvanique ne sont pas de nature à résoudre la question relative au véritable rôle des intercostaux. Il est en effet impossible, à l'aide de ce procédé, de généraliser l'action des muscles intercostaux et d'associer à leur action l'ensemble des muscles qui, dans les conditions normales de la respiration, agissent synergiquement; les intercostaux, en effet, envisagés comme muscles respiratoires, n'agissent et ne peuvent jamais agir seuls. Dans la mécanique respiratoire il n'y a pas, pour ainsi dire, de muscles isolés, mais un ensemble coordonné de forces qui tendent à une résultante commune. L'application des excitants sur un ou plusieurs espaces intercostaux, qu'il s'agisse de l'homme ou des animaux vivants, ou qu'il s'agisse d'un animal mis à mort et dont on a expérimentalement isolé un groupe de muscles intercostaux, ne donne que des résultats insuffisants et qui peuvent conduire à l'erreur. Ces observations s'appliquent aux expériences de M. Duchenne (de Boulogne), à celles de M. Esbach sur les intercostaux isolés du chien et aux expériences plus récentes de M. Keen tentées sur des suppliciés (par pendaison) deux heures après la mort.

côte, et l'autre à la face supérieure de la seconde côte. Ces muscles épais et puissants ont pour fonctions d'élever[1] et de fixer les premières côtes, fournis-

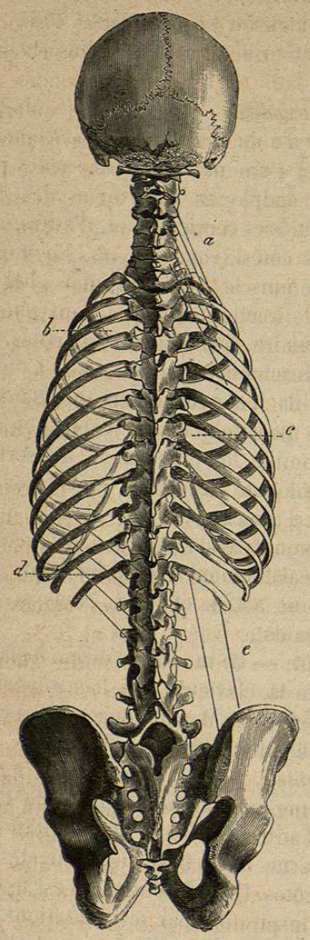

C Nicolet

Fig. 74.

a, cervical descendant.
b, petit dentelé postérieur et supérieur.
d, petit dentelé postérieur et inférieur.
c, surcostaux. La figure ne représente que cinq membres surcostaux. Mais ces muscles existent dans toute l'étendue de la cage thoracique; il y en a, de chaque côté, autant que de côtes.
e, carré des lombes.

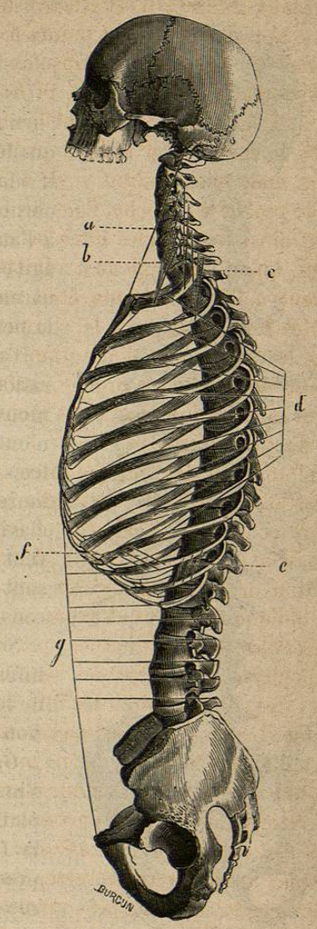

C.Nicolet

Fig. 75.

a, sterno-cléido-mastoïdien.
b, scalène antérieur.
c, scalène postérieur.
d, grand dentelé.
g, transverse de l'abdomen.
e, trois fibres d'un intercostal externe.
f, trois fibres d'un intercostal interne.

sant ainsi un point d'appui fixe aux intercostaux inspirateurs ou intercostaux externes.

[1] La première côte s'élève peu, même dans les mouvements les plus forcés de l'inspiration. Cette élévation, mesurée à son extrémité sternale, ne dépasse pas 3 millimètres, suivant les me-

Petit dentelé postérieur et supérieur. — Ce muscle (voy. fig. 74), qui s'insère, d'une part, aux apophyses épineuses de la septième vertèbre cervicale et des trois premières vertèbres dorsales, et, d'autre part, à la face externe des deuxième, troisième, quatrième et cinquième côtes, est aussi un élévateur des côtes, mais un élévateur peu efficace.

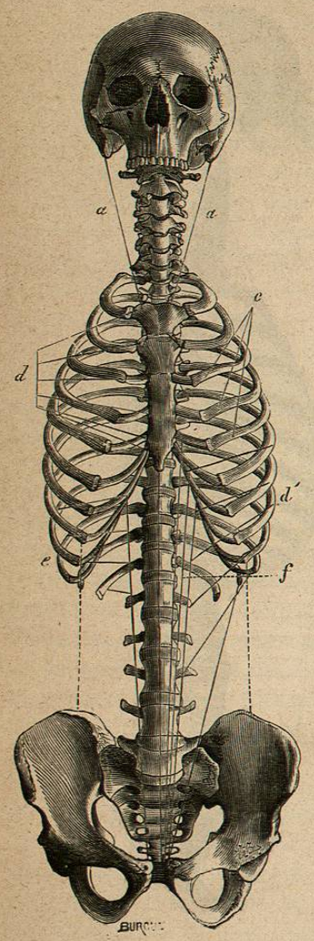

Fig. 76.
a, a, sterno-mastoïdien.
c, petit pectoral.
d, grand pectoral.
d', grand oblique.
e, petit oblique.
f, grand droit de l'abdomen.

Cervical descendant. — On désigne ainsi la portion cervicale du muscle *sacro-lombaire*, laquelle se fixe, d'une part, aux tubercules postérieurs des apophyses transverses des cinq dernières vertèbres cervicales, et, d'autre part, à l'angle des côtes (voy. fig. 74). Ce muscle agit comme le muscle précédent, mais plus efficacement, sa direction se rapprochant plus de la perpendiculaire, relativement aux côtes.

D'autres muscles concourent encore à l'inspiration, mais ils n'agissent guère que dans les mouvements profonds de la respiration ; ils n'ont pas, comme les précédents, d'insertions fixes à la colonne vertébrale, mais prennent leurs points d'attache sur des os, tels que la clavicule, l'omoplate et l'humérus, lesquels doivent être préalablement fixés, pour qu'ils puissent avoir une action efficace. Nous signalerons les suivants :

Sous-clavier. — Ce muscle se dirige de la face inférieure de la clavicule à la face supérieure de la première côte ; il peut concourir à l'élévation et à la fixation de la première côte.

Grand dentelé. — Ce muscle (voy. fig. 75) s'insère, d'une part, au bord spinal de l'omoplate, et, d'autre part, par des digitations, à la face externe et au bord supérieur des neuf premières côtes. Quand l'omoplate est fixée, ce muscle est inspirateur par ses digitations inférieures, c'est-à-dire par celles qui vont obliquement, et de haut en bas, de l'omoplate aux sixième, septième, huitième et neuvième côtes.

Grand pectoral. — Ce muscle (voy. fig. 76) s'insère, d'une part, à la lèvre antérieure de la coulisse bicipitale de l'humérus, et, d'autre part, aux cartilages des six premières côtes et à la partie interne du bord inférieur de la clavicule. Tous les faisceaux de ce muscle ne peuvent pas concourir à l'élévation des côtes ; il n'y a guère que ceux qui vont se rendre aux quatrième, cinquième et sixième côtes [1].

sures de M. Merkel. Le rôle principal des scalènes est donc surtout de *fixer* la poitrine, c'est-à-dire de constituer un appui fixe à la contraction des intercostaux externes.

[1] Quand le bras est *élevé* et *fixé*, les insertions pectorales du muscle étant toutes plus basses

Petit pectoral. — Ce muscle est mieux disposé pour concourir au mouvement d'élévation des côtes. Il se fixe, d'un côté, à l'apophyse coracoïde de l'omoplate, et, de l'autre, à la face externe et au bord supérieur des troisième, quatrième et cinquième côtes (Voy. fig. 76). Ce muscle peut agir dans l'inspiration par tous ses faisceaux.

Grand dorsal. — Parmi les faisceaux du grand dorsal, ceux qui s'insèrent aux apophyses épineuses des sept dernières vertèbres dorsales, aux apophyses épineuses des vertèbres lombaires, au sacrum et à la crête iliaque, ne peuvent pas être considérés comme inspirateurs. Mais les faisceaux qui se fixent par autant de languettes aux quatre dernières côtes, et, d'autre part, à la lèvre postérieure de la coulisse bicipitale de l'humérus, peuvent concourir aux mouvements forcés d'inspiration lorsque le bras est fixé, et surtout lorsqu'en même temps l'épaule est soulevée.

Sterno-cléido-mastoïdien. — Ce muscle (Voy. fig. 76), qui s'insère, d'une part, à l'apophyse mastoïdienne du temporal, et, d'autre part, à la partie supérieure du sternum et à la partie interne du bord postérieur de la clavicule, peut aussi agir dans l'inspiration en élevant la clavicule et le sternum lorsque la tête est fixée.

Sterno-hyoïdiens et *sterno-thyroïdiens.* — Ces muscles peuvent entrer en jeu dans les inspirations très laborieuses, lorsque l'os hyoïde et le cartilage thyroïde sont fixés par la contraction des muscles sus-hyoïdiens.

Un grand nombre d'autres muscles agissent dans les fortes inspirations pour maintenir la fixité des pièces osseuses sur lesquelles les muscles précédents viennent s'insérer. Tels sont, entre autres, le *trapèze*, le *rhomboïde*, l'*angulaire de l'omoplate*, le *splénius*, les *complexus*, les *grands* et *petits droits postérieurs de la tête*, les muscles de la région *sus-hyoïdienne*, etc.

§ 120.

Du poumon pendant l'inspiration. — Le poumon est tout à fait passif pendant l'inspiration. Les puissances musculaires qui déterminent l'agrandissement en tous sens de la cage thoracique sont les causes *médiates* de la dilatation du poumon lui-même. Cet organe, contenu en effet dans une cavité qu'il remplit entièrement, suit les mouvements d'ampliation de cette cavité, contre laquelle il est partout appliqué. L'espace qui sépare le poumon de la plèvre pariétale, c'est-à-dire la cavité des plèvres, étant vide d'air, le poumon suit les parois thoraciques pendant l'inspiration, comme s'il faisait corps avec elles. Lorsque la cavité des deux plèvres communique *largement* au dehors par des ouvertures ou des plaies qui établissent une communication avec l'air extérieur, les phénomènes de la dilatation de la cage thoracique ont lieu encore par l'intermédiaire des muscles de l'inspiration ; mais le poumon, ayant sa surface aérienne et sa surface pleurale comprises entre deux pressions égales, reste immobile ; il ne suit plus les mouvements d'ampliation de la poitrine, les phénomènes de la respiration sont profondément troublés, et si l'ouverture

que l'insertion humérale, le grand pectoral peut être considéré comme inspirateur par tous ses faisceaux.