ment divisée dans toute sa longueur par deux sillons longitudinaux, le sillon médian antérieur, et le sillon médian postérieur, présente ainsi deux moitiés latérales réunies par deux commissures adossées, l'une blanche qu'on aperçoit au fond du sillon médian antérieur, l'autre grise qu'on aperçoit au fond du sillon médian postérieur. La ligne d'insertion des racines antérieures des nerfs à laquelle on donne, un peu arbitrairement, le nom de *sillon* collatéral antérieur, et la ligne d'insertion des racines postérieures des nerfs à laquelle on donne, assez arbitrairement aussi, le nom de *sillon* collatéral postérieur, partage chacune des moitiés de la moelle en trois *faisceaux* ou *cordons* : le faisceau antérieur compris entre le sillon médian antérieur et le sillon collatéral antérieur (Voy. 1, fig. 327) ; le faisceau latéral compris entre le sillon collatéral antérieur et le sillon collatéral postérieur (2, fig. 327) ; le faisceau postérieur compris entre le sillon collatéral postérieur et le sillon médian postérieur (3 et 4, fig. 327). On distingue dans ce dernier faisceau deux parties, l'une *interne* qui borde le sillon médian postérieur, l'autre *externe* qui s'étend jusqu'au sillon collatéral postérieur. L'interne (4, fig. 327) porte le nom de faisceau ou de cordon de Goll, ou encore de cordon cunéiforme ; l'externe (3, fig. 327) porte le nom de faisceau ou de cordon de Burdach.

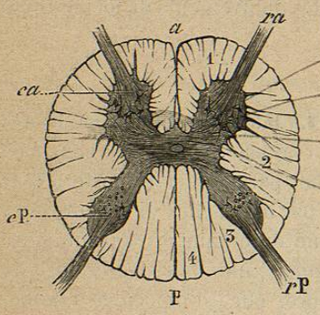

Fig. 327.
COUPE DE LA MOELLE CERVICALE.
a, sillon médian antérieur.
P, sillon médian postérieur.
ra, racine antérieure d'un nerf rachidien.
rP, racine postérieure d'un nerf rachidien.
ca, corne antérieure de la substance grise.
cP, corne postérieure de la substance grise.
1, faisceau ou cordon antérieur de la moelle.
2, faisceau ou cordon latéral.
3, faisceau ou cordon postérieur (partie externe).
4, faisceau ou cordon postérieur (partie interne ou cordon de Goll).

La substance grise centrale présente dans chaque moitié de la moelle une masse en croissant, réunie à celle du côté opposé par une commissure grise. Dans chaque moitié de la moelle la substance grise présente une corne antérieure (*ca*, fig. 327) et une corne postérieure (*cp*, fig. 327) en rapport, la première avec les racines antérieures des nerfs, la seconde avec les racines postérieures.

Au niveau de la région cervicale, et au niveau de la région lombaire, la moelle épinière présente deux légers renflements : cette augmentation de volume dépend non de la substance blanche corticale, mais de la substance grise intérieure et répond à l'innervation des membres supérieurs et des membres inférieurs.

Les connexions des racines des nerfs avec la moelle, d'une part ; et d'autre part la disposition exacte des fibres nerveuses qui entrent dans la composition des faisceaux de la moelle ont exercé et exercent encore les patientes recherches des anatomistes. Beaucoup de points sont acquis ; quelques-uns restent encore obscurs. Voici comment on peut concevoir le trajet des fibres nerveuses d'après nos connaissances physiologiques.

Les racines postérieures, qui transmettent à la moelle les impressions sensitives périphériques, pénètrent dans la substance grise de la moelle et entrent en relations avec cette substance, c'est-à-dire avec les cellules des cornes postérieures. Dans leur trajet intra-médullaire, les filets des racines postérieures

débordent et par en haut, et par en bas, le niveau du point où ces racines abordent la moelle ; il y a donc des filets *horizontaux*, des filets *obliques en bas*,

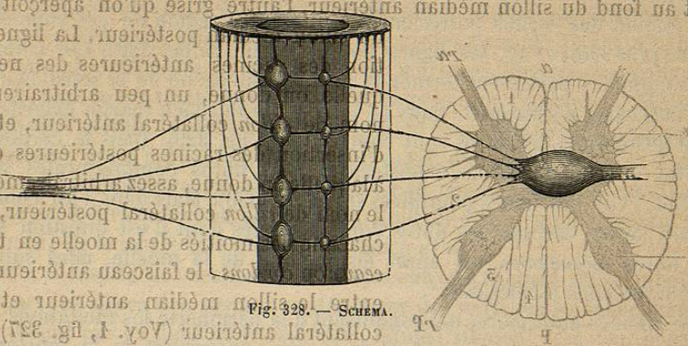

Fig. 328. — SCHÉMA.

des filets *obliques en haut* (Voy. fig. 328), de telle sorte que l'intervalle apparent qui existe à la surface de la moelle entre l'insertion de deux racines postérieures est beaucoup moindre dans la profondeur, c'est-à-dire là où les racines postérieures des nerfs abordent la substance grise (fig. 329). En d'autres termes les filets intra-médullaires de chaque racine qui trouvent, à la surface de la moelle, ce qu'on peut appeler leur première terminaison, divergent en gagnant la substance grise et ne sont plus isolément groupées. A partir de la substance grise, les fibres nerveuses abandonnent ensuite cette substance, par des voies très complexes et gagnent la moelle allongée en se groupant dans

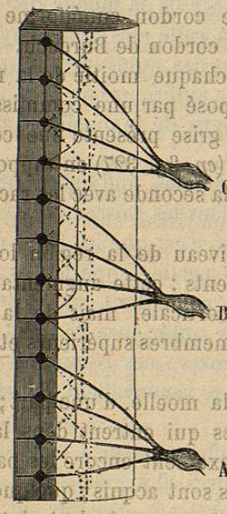

Fig. 329. — SCHÉMA.

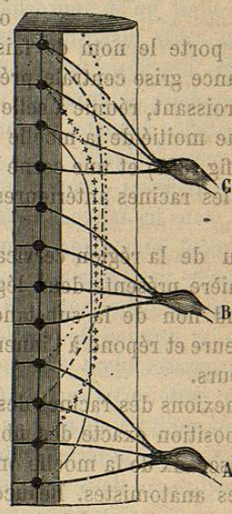

Fig. 330. — SCHÉMA.

les faisceaux de la moelle. Il est difficile de dire si les fibres nerveuses ascendantes qui procèdent des éléments des cornes postérieures de la moelle montent toutes par les faisceaux postérieurs de la moelle ; il est également impossible d'affirmer si, à partir du point où elles se sont mises en relation avec la

corne postérieure, quelques-unes de ces fibres montent directement jusqu'à la moelle allongée. Mais ce qu'on sait mieux, c'est qu'une bonne partie d'entre elles décrivent des *commissures longitudinales*, c'est-à-dire que ces fibres unissent une région des cornes postérieures à une autre région de ces mêmes cornes située plus haut (Voy. les lignes pointillées de la fig. 329). Ces commissures longitudinales paraissent former la plus grande partie de la substance blanche des faisceaux postérieurs. Dans le cordon de Burdach (partie externe du faisceau postérieur) ces fibres sont courtes (Voy. fig. 329). Dans le cordon de Goll (partie interne du faisceau postérieur), ces fibres commissurales sont plus longues (Voy. les lignes pointillées de la fig. 330). Mais dans l'un comme dans l'autre de ces cordons les fibres commissurales dont il est question sont bien des fibres *ascendantes*, car après les sections de la moelle, elles subissent la dégénérescence ascendante [1].

Les racines antérieures qui conduisent à la périphérie les incitations motrices qui viennent du centre procèdent de la corne antérieure de la substance grise de la moelle; elles succèdent à des fibres nerveuses qui descendent de l'encéphale et de la moelle allongée, et qui, groupées dans les faisceaux antérieurs et latéraux de la moelle, forment la substance même de ces faisceaux.

Les fibres nerveuses qui se détachent de la corne antérieure de substance grise pour former la racine antérieure du nerf rachidien correspondant, ne se rassemblent et ne se réunissent sous forme de racine qu'à la surface de la moelle. Dans leur trajet intra-médullaire (compris entre les cellules de la corne antérieure et la surface de la moelle), les filets radiculaires qui doivent former la racine sont d'abord très écartés et confinent aux filets radiculaires des racines voisines; ce n'est qu'en approchant de la surface de la moelle que la convergence a lieu, cette disposition est analogue à celle des racines postérieures (Voy. fig. 328). Les fibres nerveuses, incitatrices des mouvements, qui descendent de l'encéphale, se groupent dans la partie antérieure de la moelle et forment la substance blanche du faisceau antérieur de la moelle et une bonne partie du faisceau latéral [2].

L'existence de fibres commissurales longitudinales, indiquée par quelques anatomistes, dans les faisceaux antérieurs et dans les faisceaux latéraux, n'est pas suffisamment démontrée. Ce qui l'est mieux, c'est que les fibres de la substance blanche de ces faisceaux descendent des parties supérieures et parcourent les faisceaux dans toute leur étendue, en se mettant successivement en rapport avec les groupes de cellules de la corne antérieure de substance grise, aux points correspondant aux racines antérieures; ces communications avec les cellules et cette sortie sous forme de racine se renouvellent, de haut en bas, autant de fois qu'il y a de racines antérieures.

La substance grise intérieure de la moelle offre un aspect différent dans les cornes antérieures et dans les cornes postérieures. Il y a dans les cornes antérieures des cellules volumineuses qui sont visibles à l'œil nu sur les grands

[1] En vertu de la loi de Waller (Voy. plus haut). Les sections de la moelle et les dégénérescences qui en sont la conséquence ont permis de déterminer, *par l'étendue des dégénérescences*, l'étendue des commissures.

[2] La division des faisceaux de la moelle en faisceaux *antérieurs*, *latéraux* et *postérieurs* est surtout une division *descriptive*. Au point de vue physiologique, on pourrait dire qu'il y a de chaque côté de la moelle un faisceau postéro-latéral, et un faisceau antéro-latéral; le premier en relation avec les racines postérieures des nerfs, le second en relation avec les racines antérieures.

animaux (et sur la limite des objets visibles à l'œil nu chez l'homme); ces cellules sont disposées en trois groupes (l'un au sommet, l'autre au bord interne, l'autre au bord externe); ces grosses cellules sont remarquables par le nombre de leurs prolongements (de 4 à 8). Les cellules de la corne postérieure sont beaucoup plus petites et pourvues de peu de prolongements (2 ou 3). Les cellules communiquent entre elles, à l'aide de leurs prolongements, dans le sens vertical, dans le sens antéro-postérieur et dans le sens transversal. Rappelons que chaque cellule possède un prolongement non ramifié (dit prolongement de Deiters), qui n'est autre que le cylindre-axe d'un tube nerveux. Ajoutons enfin que la substance grise intérieure de la moelle est riche en fibres nerveuses, c'est-à-dire en cylindres-axes [1] (M. Kölliker estime qu'ils forment au moins la moitié de la masse totale de la substance grise).

En somme, il résulte des recherches récentes sur la structure de la moelle, que nulle part les fibres des racines postérieures des nerfs ne se réfléchissent ou ne se coudent par en haut pour remonter immédiatement vers l'encéphale par la substance blanche de la moelle, comme on les a longtemps décrites; que nulle part non plus les racines antérieures des nerfs ne se détachent directement des fibres blanches des faisceaux correspondants de la moelle. Les fibres nerveuses de la substance blanche, qui composent ce qu'on nomme les faisceaux postérieurs, les faisceaux antérieurs, et les faisceaux latéraux de la moelle, ne sont en rapport avec les fibres des racines des nerfs que par l'intermédiaire des cellules de la substance grise dans l'intérieur de laquelle plongent ces racines, ou de l'intérieur de laquelle elles émergent.

Les expériences physiologiques relatives à la transmission des impressions sensitives et à la transmission des incitations motrices par la moelle sont entourées de plus de difficultés encore que l'étude anatomique, et cela se conçoit aisément. La seule manière possible d'étudier le rôle des divers faisceaux de la moelle épinière consiste à les couper les uns ou les autres sur les divers points de leurs parcours et à examiner sur l'animal vivant les conséquences de ces sections. Mais il n'est guère possible de pratiquer la section *nette et isolée* des faisceaux, car les faisceaux ne sont pas des organes limités. Ils se confondent, au contraire, insensiblement les uns avec les autres, en formant à la substance grise de la moelle une enveloppe corticale *continue*. En outre, la substance grise elle-même se prolonge en avant (cornes antérieures) et en arrière (cornes postérieures) dans l'épaisseur même de la substance blanche, si bien qu'il est difficile, si ce n'est impossible, de couper transversalement la substance blanche (en arrière ou en avant) sans léser en même temps plus ou moins profondément la substance grise. Il y a là des difficultés expérimentales qu'on peut considérer comme insurmontables.

La difficulté d'exécuter des expériences parfaitement nettes, c'est-à-dire toujours identiques et comparables, explique suffisamment les résultats incomplets, douteux, contradictoires, obtenus par divers observateurs. Mais dans le nombre, aujourd'hui considérable, des expériences pratiquées, il est des résultats qui peuvent être considérés comme définitivement acquis à la science. Ces réserves faites, il n'en est pas moins vrai que les expériences tentées sur la moelle épinière depuis vingt-cinq ans, par MM. Brown-Séquard, Schiff, Van

[1] On voit sur les points de la substance grise, voisins de la substance blanche, beaucoup de cylindres-axes déjà entourés d'un manchon de myéline.

Deen, Van Kempen, Chauveau, Fick, Türck, Stilling, Vulpian, Charcot, Giannuzi, Huizinga, Ott, Meade, Smith, Wolski, etc., ont mis en lumière un grand nombre de faits importants.

Et d'abord, la moelle est-elle excitable ?

Pendant longtemps la question que nous posons a semblé résolue. On attribuait aux faisceaux les propriétés des racines correspondantes des nerfs. Ainsi, le faisceau postérieur était considéré comme sensible; les faisceaux antérieurs et les faisceaux latéraux étaient regardés comme insensibles, mais on leur donnait le pouvoir excito-moteur, que l'on refusait aux précédents. Le problème est loin d'être aussi simple qu'on le supposait. Déjà nous avons indiqué la solution qu'il comporte dans l'état actuel de la science (Voy. § 343); c'est ici le lieu d'entrer dans quelques développements.

Un premier résultat d'expériences sur lequel tous les expérimentateurs s'accordent, c'est que la substance grise intérieure de la moelle est insensible, c'est-à-dire qu'elle paraît inerte quand on l'interroge à l'aide des excitants. L'expérimentation est ici délicate, la substance blanche formant autour d'elle un cylindre enveloppant. Mais toutes les fois qu'à la suite de sections partielles des faisceaux de la moelle, on a mis la substance grise à découvert, son insensibilité a pu être constatée. Chez les oiseaux, l'expérience se présente dans des conditions exceptionnellement favorables. A la région lombaire, la substance grise de la moelle est, chez eux, *à découvert*, en arrière, comme elle l'est sur le plancher du 4e ventricule des mammifères, à la face supéro-postérieure du bulbe et de la protubérance; on peut donc l'exciter directement sans faire subir à la moelle aucune mutilation. L'inexcitabilité de la substance grise est d'autant plus remarquable que cette substance qui ne répond pas à l'excitation directe y répond vivement quand l'agent excitateur est appliqué aux fibres nerveuses excitables qui y aboutissent (*fibres qui ne sont excitables, elles-mêmes, qu'à la condition d'y aboutir*). La substance grise de la moelle a donc un mode physiologique d'excitation qui lui appartient; nos excitants ne la mettent en jeu qu'à l'aide des fibres nerveuses sensitives, fibres qui semblent un intermédiaire nécessaire.

Au moment où on pratique la section des faisceaux postérieurs de la moelle, l'animal éprouve de la douleur; quand on les pince, quand on les pique, quand on les irrite d'une manière quelconque, on obtient les mêmes résultats; ils sont donc sensibles. Mais sont-ils sensibles dans la totalité de leurs éléments?

Beaucoup de physiologistes (MM. Van Deen, Stilling, Brown-Séquard, Chauveau, etc.) ne considèrent comme sensibles, dans les faisceaux postérieurs, que les fibres transversales et obliques des racines postérieures des nerfs, qui vont du point d'implantation à la moelle jusqu'à la substance grise; en d'autres termes, les parties sensibles du faisceau postérieur ne seraient autres que les filets radiculaires, intra-médullaires, des racines postérieures des nerfs. Si les filets des racines des nerfs, qui se rendent au travers de la substance blanche jusqu'à la substance grise, gagnaient horizontalement cette substance à leur niveau, on pourrait, en excitant la moelle précisément au milieu d'un espace inter-radiculaire, éviter l'excitation des filets des racines; mais comme les éléments radiculaires divergent (Voy. plus haut fig. 328 et 329) pour gagner la substance grise, il est à peu près impossible, avec les excitations grossières de la pince et du scalpel, de ne pas intéresser quelques-unes d'entres elles quand on excite les faisceaux.

Les expériences à l'aide desquelles on a cru démontrer que les faisceaux postérieurs de la moelle jouissaient de la sensibilité *dans tous leurs éléments* sont loin d'être démonstratives, ainsi qu'il est aisé de s'en convaincre. Après avoir coupé en travers soit la moelle entière, comme le faisait M. Longet, soit seulement un faisceau postérieur (comme le représente la figure 331), M. Schiff excite la surface supérieure de coupe de ce faisceau au point *a*, et trouve, comme M. Longet, que l'animal donne des signes de sensibilité. Mais, si l'on songe à la divergence des filets radiculaires des racines postérieures des nerfs, qui vont gagner la corne de substance grise *à des hauteurs différentes*, ce résultat s'explique tout naturellement. M. Schiff, pour répondre à cette objection, dé-

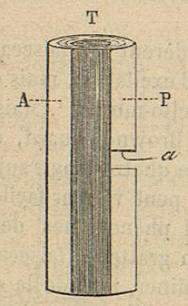

Fig. 331. — Schema.
A, faisceau antérieur.
P, faisceau postérieur.

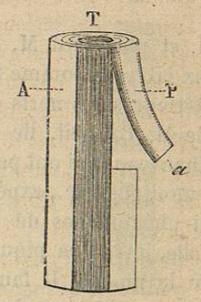

Fig. 332. — Schema.
A, faisceau antérieur.
P, faisceau postérieur.

tache un faisceau postérieur dans une étendue de 3 à 4 centimètres, le soulève (Voy. fig. 332); puis, appliquant une excitation en *a*, il constate une sensibilité d'ailleurs très amoindrie. Cette expérience délicate donne, il faut le dire, des résultats divers. Si le lambeau est mince on n'obtient rien; si le lambeau est plus épais on obtient, en effet, des signes non équivoques de sensibilité. Mais, le lambeau comprend alors, sur toute sa surface profonde, une partie de la corne de substance grise; les fibres radiculaires des nerfs sont encore en relation avec la substance grise, de sorte que l'excitation du point *a* diffère peu dans cette expérience de ce qu'elle est dans l'expérience représentée figure 331. Remarquons d'ailleurs que si le faisceau était sensible dans son ensemble à la manière des fibres radiculaires intramédullaires des nerfs, en un mot si toutes les fibres des faisceaux postérieurs étaient sensibles, la sensibilité de ces faisceaux devrait être extrêmement vive : or, *il est constant que cette sensibilité est beaucoup moindre que celle des nerfs sensibles*.

M. Chauveau a fait, à cet égard, une remarque d'autant plus significative qu'elle a été faite sur de grands animaux, chez lesquels ces questions d'excitation de points plus ou moins circonscrits de la moelle ont une valeur bien supérieure à celle qu'ils peuvent avoir sur les petits animaux. Cette remarque est celle-ci : c'est que la sensibilité est beaucoup plus vive dans le voisinage de l'insertion des racines postérieures que partout ailleurs. Remarquons encore que si, à l'exemple de M. Wolski et de M. de Cyon, on excite les faisceaux postérieurs, non à l'aide d'une pince ou de la pointe d'un scalpel, mais à l'aide d'une aiguille fine et cela à égale distance des filets d'origine des racines postérieures, il arrive souvent qu'on ne détermine aucun signe de sensibilité.

Ajoutons enfin qu'il y a longtemps déjà, M. Schiff avait remarqué que l'excitation des faisceaux postérieurs de la moelle, à la région cervicale, chez un certain nombre d'espèces animales, ne donnait lieu, quand elle était pratiquée à égale distance de deux racines postérieures, à aucun signe de sensibilité. Ces résultats, qui parurent singuliers à cette époque, ne peuvent s'interpréter qu'en ce sens, à savoir que la divergence intramédullaire des racines postérieures des nerfs rachidiens est moins grande dans la région cervicale que dans les autres régions de la moelle.

En résumé, les faisceaux ou cordons postérieurs de la moelle sont sensibles; mais cette sensibilité ne paraît pouvoir être éveillée que dans les filets nerveux de ces faisceaux qui représentent les filets radiculaires des racines postérieures des nerfs.

Charles Bell, et plus tard M. Longet, regardèrent les faisceaux antérieurs et les faisceaux latéraux comme insensibles à l'excitation, mais doués comme les racines antérieures des nerfs du pouvoir excito-moteur [1]. Mais il résulte des expériences de M, Calmeil, de celles de M. Brown-Séquard, et surtout de celles de M. Chauveau (qui ont porté sur plus de quatre-vingts sujets : chevaux, vaches, ânes, moutons, etc., expériences qu'on peut vérifier facilement), qu'on ne produit ni phénomènes de sensibilité, ni phénomènes de mouvement, lorsqu'on touche, lorsqu'on pique ou lorsqu'on gratte les faisceaux antérieurs et latéraux de la moelle. Il faut pour déterminer, non de la sensibilité (ces faisceaux sont insensibles), mais des effets *excito-moteurs* dans les parties sous-jacentes à la portion de moelle excitée, procéder à la manière de M. Vulpian, c'est-à-dire, *saisir entre les mors d'une pince* une certaine masse de substance nerveuse. Il est donc permis de penser qu'ici, comme dans les faisceaux postérieurs de la moelle, il n'y a qu'une certaine portion des fibres nerveuses capables de répondre à l'excitation. Les fibres qui répondent ici à l'excitation (suivant le mode qui leur est propre, c'est-à-dire par une incitation motrice), ce sont très vraisemblablement les filets intramédullaires des racines antérieures des nerfs. Cela est d'autant plus vraisemblable que l'excitation électrique des faisceaux antérieurs et des faisceaux latéraux, qui diffuse facilement dans les parties voisines du point où elle est appliquée, produit toujours du mouvement, dans les parties sous-jacentes à l'excitation, quand son énergie est suffisante.

A une époque déjà éloignée, Bellingeri, Rolando, M. Calmeil avaient remarqué que la section des faisceaux postérieurs de la moelle non seulement n'entraînait pas la perte du mouvement volontaire, mais encore n'était pas suivie de la perte de la sensibilité dans les parties dont les nerfs se rendent à la portion de la moelle sous-jacente à la section (Voy. fig. 333). Ce résultat, plus tard contesté, a été reconnu de nos jours parfaitement conforme à l'observation. Les expériences peuvent être faites sur les grenouilles, les oiseaux, les mammifères de toute espèce. Les animaux auxquels on met la moelle épinière à nu pour pratiquer la section des faisceaux postérieurs de la moelle perdent, a-t-on objecté, une grande partie de leur sensibilité et de leur faculté locomotrice : de là, a-t-on ajouté, une grande incertitude dans l'appréciation exacte des

[1] Charles Bell, qu'on cite souvent, n'a pas été aussi explicite qu'on le dit quelquefois en ce qui touche à l'excitabilité des faisceaux de la moelle. Voici textuellement ce qu'il dit à ce sujet : « Sur un lapin qui vient d'être tué, les parties antérieures de la moelle, quand on les excite, entraînent plus fréquemment des mouvements que les parties postérieures. »

résultats. Cette objection n'est pas fondée. Il est vrai que les efforts violents de l'animal, pendant l'opération, l'hémorrhagie qui l'accompagne, la contusion involontaire de la portion de moelle mise à nu, entraînent immédiatement après l'opération, c'est-à-dire après l'ouverture du rachis, un épuisement momentané. Mais en laissant reposer l'animal, il recouvre en peu de temps et la sensibilité et l'intégrité des mouvements. On pratique alors la section des faisceaux postérieurs à l'aide d'un ténaculum (aiguille) courbe, à lame concave sur le tranchant, introduit d'un sillon collatéral postérieur à l'autre, et qu'on retire en coupant. Or, que cette section soit pratiquée à la région dorsale, à la région cervicale, ou à la région lombaire, on peut constater que la sensibilité est

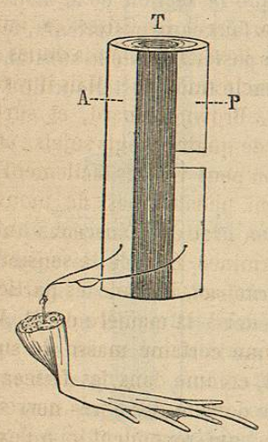

Fig. 333. — Schema.
A, faisceau antérieur.
P, faisceau postérieur.

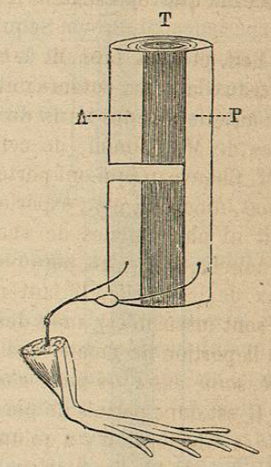

Fig. 334. — Schema.
A, faisceau antérieur.
P, faisceau postérieur.

conservée dans les parties sous-jacentes. L'impression continue donc à arriver à l'encéphale quoique les faisceaux postérieurs soient coupés. Il y a plus, au bout de peu de temps, on constate que la sensibilité des parties sous-jacentes à la section (la sensibilité des membres postérieurs, par exemple) est augmentée. Cette augmentation de la sensibilité, signalée par M. Brown-Séquard, a été constatée depuis par tous les observateurs, et en particulier par MM. Schiff, Van Kempen, Sanders, Ott, Meade, Smith, etc. L'animal, d'ailleurs, peut guérir, et on remarque alors que cette hypéresthésie (ὑπὲρ, préposition qui indique excès; αἴσθησις, sensibilité), qui a été croissant pendant les premières heures, va peu à peu en déclinant dans les semaines qui suivent [1].

Lorsqu'à l'aide d'un ténaculum à lame convexe sur le tranchant, on pratique, en pressant de haut en bas, la section de toute l'épaisseur de la moelle, en respectant les faisceaux postérieurs (Voy. fig. 334), l'animal ne paraît point éprouver de douleur. Au moment de l'expérience, on remarque dans les membres

[1] L'hypéresthésie qui se déclare à la suite de la section des faisceaux postérieurs se montre aussi dans les autres lésions de la moelle ; ainsi, on l'observe après la section des faisceaux antérieurs ou des faisceaux latéraux. Elle paraît tenir à l'action de l'air sur la substance grise de la moelle. M. Brown-Séquard s'est assuré qu'elle disparaît quand on place la région opérée de l'animal dans une atmosphère d'hydrogène.