du premier chorion, et de leur fusion est résultée un deuxième chorion qui n'est pas plus vasculaire que le premier. C'est dans son intérieur que s'accumule peu à peu le liquide connu sous le nom d'*eaux de l'amnios*, eaux qui s'écoulent au moment de l'accouchement, après la rupture des membranes qui entourent le fœtus arrivé à son complet développement.

L'amnios offre avec les membranes séreuses une grande analogie. Sa surface intérieure, celle qui est en contact avec le liquide, est lisse et recouverte d'un épithélium pavimenteux, comme les membranes séreuses. Le liquide qui s'accumule dans son intérieur y est probablement exhalé par elle comme le liquide des membranes séreuses splanchniques. Le liquide amniotique est une sérosité d'abord limpide, qui devient ensuite légèrement jaunâtre, et dans laquelle on trouve des débris épithéliaux. Ce liquide, légèrement salé au goût, renferme 99 parties d'eau sur 100, de l'albumine et des sels, parmi lesquels du chlorure de sodium, du phosphate et du sulfate de chaux. Ce liquide s'accumule dans l'amnios, jusque vers le cinquième mois; à cette époque, le poids du liquide amniotique est sensiblement le même que celui du fœtus. Plus tard, le fœtus continue à s'accroître, et la quantité du liquide reste stationnaire. Au moment de la naissance, la cavité de l'amnios contient de 1/2 kilogramme à 1 kilogramme de liquide.

§ 406.

De la vésicule ombilicale. — La vésicule ombilicale se forme de très bonne heure. Dès que le feuillet interne de la vésicule blastodermique commence à s'étrangler par l'incurvation de l'embryon, la portion extrafœtale du feuillet interne de la vésicule blastodermique constitue la vésicule ombilicale elle-même (Voy. fig. 367, *c*, et 366, *c*). Peu à peu cette vésicule, qui communiquait largement avec la cavité ventrale de l'embryon, ne communique plus avec cette cavité que par un *collet* qui, en s'allongeant, forme bientôt uue sorte de pédicule creux. C'est à cette communication canaliforme entre la vésicule ombilicale et l'intestin commençant de l'embryon, qu'on a donné le nom de conduit *omphalo-mésentérique* (conduit *vitello-intestinal*). Le point du corps de l'embryon où ce conduit se continue avec l'intestin se resserrera peu à peu et formera plus tard l'ombilic.

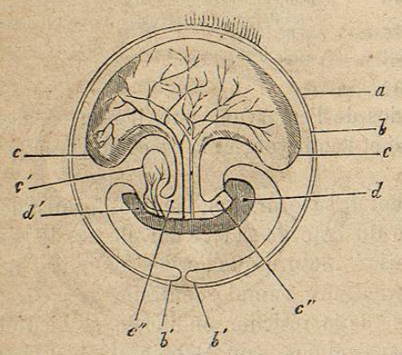

Fig. 367.
ŒUF DE VINGT OU DE VINGT-CINQ JOURS.

a, chorion.
b, feuillet externe du blastoderme, qui va se confondre avec le chorion.
b'b', feuillet externe du blastoderme, qui va former l'amnios.
cc, vésicule ombilicale (*portion extra-fœtale du feuillet muqueux du blastoderme*) avec ses vaisseaux.
d, portion céphalique de l'embryon.
d', portion caudale de l'embryon.
c', vésicule allantoïde avec ses vaisseaux.
c''c'', premiers vestiges de l'intestin (*portion fœtale du feuillet muqueux du blastoderme*).

Sur les parois de la vésicule ombilicale se sont développés des vaisseaux (omphalo-mésentériques) qui communiquent avec ceux du corps de l'embryon.

La vésicule ombilicale n'est qu'un organe transitoire, qui disparaît promptement. Un peu avant la fin du premier mois du développement elle remplit en grande partie l'intérieur de l'œuf. A cette époque le pédicule par lequel la vésicule communique avec l'intestin s'étrangle; la communication n'existe plus, et la vésicule disparaît peu à peu par résorption, à mesure que l'œuf s'accroît. Pendant les trois ou quatre premiers mois de la vie intra-utérine du fœtus, on peut encore constater l'existence de cette vésicule sous forme d'une petite poche aplatie, entre la portion placentaire du cordon et la face externe du sac amniotique. Quelquefois même, on peut encore découvrir ses vestiges dans les membranes de l'œuf, au moment de l'accouchement.

La vésicule ombilicale si importante chez les oiseaux à cause de la provision alimentaire qu'elle renferme et dont le jeune poulet se nourrit pendant toute la durée de l'incubation, contient aussi chez les mammifères et chez l'homme un liquide albumino-graisseux destiné à fournir les premiers matériaux de la nutrition. Les vaisseaux omphalo-mésentériques qui circulent à la surface de la vésicule ombilicale les transportent dans la masse du sang. Le rôle nutritif de la vésicule ombilicale, chez les mammifères, n'a d'ailleurs qu'une durée très courte, puisqu'au bout de la quatrième semaine elle tend à s'atrophier.

§ 407.

Allantoïde. — La vésicule allantoïde se développe sur le feuillet interne de la vésicule blastodermique, aux dépens de la portion de ce feuillet emprisonné par le fœtus, et qui doit former l'intestin. Dès le deuvième ou le quinzième jour, vers le moment où la vésicule ombilicale se limite nettement par la formation de l'ombilic du fœtus, on voit naître sur la partie du feuillet interne du blastoderme, qui correspond à la portion caudale de l'intestin du fœtus, un petit mamelon vasculaire, qui va s'accroissant, et qui forme bientôt une vésicule visible (Voy. fig. 367, *c'*). Le développement de la vésicule allantoïde est très rapide (Voy. fig. 368). Au moment où l'étranglement ombilical du fœtus réduit la communication entre l'intestin et la vésicule ombilicale à un canal, la vésicule allantoïde, déjà développée à cette époque, se trouve étranglée par la formation de l'ombilic du fœtus, et est ainsi divisée en deux parties renflées, séparées par une portion intermédiaire plus étroite.

Fig. 368.

1, membrane vitelline.
2, feuillet externe du blastoderme.
3, vésicule ombilicale.
4, vaisseaux de la vésicule ombilicale.
5, convergence des capuchons céphalique et caudal formant une sorte d'ombilic dorsal.
6, embryon.
7, vésicule allantoïde en voie d'accroissement.

La partie de la vésicule comprise en dedans de l'étranglement, et située, par conséquent, dans l'abdomen du fœtus, formera plus tard la vessie urinaire; la partie de l'allantoïde, extérieure au fœtus, très riche en vaisseaux, constitue l'allantoïde proprement dite. Les vaisseaux qui circulent à sa surface, et qu'on

désigne à cette époque sous le nom de *vaisseaux allantoïdiens*, deviendront plus tard les vaisseaux du cordon (artères et veine ombilicale).

L'allantoïde s'accroît rapidement, gagne bientôt l'enveloppe extérieure de l'œuf, s'étale à sa face interne (Voy. fig. 370), et, s'y appliquant et s'y soudant de toutes parts, va concourir à la formation du troisième chorion ou chorion définitif (Voy. § 408). De plus, en gagnant ainsi l'enveloppe extérieure de l'œuf, l'allantoïde sert, en quelque sorte, de conducteur aux vaisseaux qui la recouvrent. Les villosités des deux premiers chorions, jusqu'alors invasculaires, deviennent vasculaires; des communications s'établissent avec les prolongements des vaisseaux allantoïdiens; aussi a-t-on quelquefois donné à la fusion de l'allantoïde avec l'enveloppe extérieure de l'œuf le nom de chorion vasculaire.

D'abord pourvu de vaisseaux sur tous les points (Voy. fig. 270), le troisième chorion ou chorion allantoïdien perd successivement sa vascularité. Les anses vasculaires des villosités choriales s'atrophient, le chorion définitif ne reste pourvu de vaisseaux que sur la portion qui correspond au placenta, c'est-à-dire à la muqueuse inter-utéroplacentaire ou caduque sérotine (Voy. § 409).

Aussitôt que la vésicule allantoïde a rempli son rôle vasculaire conducteur, et que les vaisseaux qui rampent sur elle ont été portés à la périphérie, pour établir entre le fœtus et la mère les liens nécessaires à l'accroissement, sa communication avec la vessie urinaire s'oblitère au niveau de l'ombilic. Cette oblitération a lieu vers le quarantième jour. Le pédicule, creux d'abord, se transforme en un cordon fibreux qui, accolé aux vaisseaux du cordon, représentera, plus tard, ce qu'on appelle l'*ouraque*.

§ 408.

Chorion. — Le chorion constitue l'enveloppe la plus extérieure de l'œuf (en faisant abstraction de la membrane caduque). Au moment où l'œuf arrive dans l'utérus, le chorion est formé par la membrane vitelline, déjà modifiée, et accrue peut-être par l'application d'une partie de la couche albumineuse dont l'œuf s'est entouré pendant son passage au travers de la trompe. Quelques jours plus tard, le feuillet externe de la vésicule blastodermique s'applique contre la membrane vitelline et se confond avec elle. Nous avons vu que, dans le point de l'œuf correspondant à l'embryon, le feuillet externe de la vésicule blastodermique se repliait autour de l'embryon et formait l'amnios; le feuillet de ce repli qui regarde la membrane vitelline s'applique et se confond avec cette membrane, comme dans tous les autres points. Le chorion se trouve dès lors constitué, dans toute son étendue, par le feuillet externe de la vésicule blastodermique et par la membrane vitelline, confondus ensemble (Voy. fig. 369).

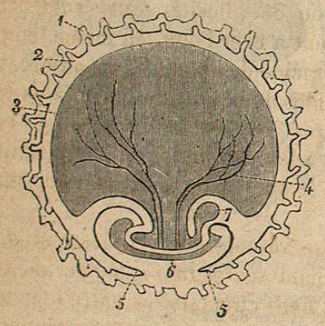

Fig. 369.

1, villosités de la membrane vitelline.
2, feuillet externe du blastoderme constituant le second chorion, avec ses villosités.
3, vésicule ombilicale.
4, vaisseaux de la vésicule ombilicale.
5, capuchons céphalique et caudal.
6, embryon.
7, vésicule allantoïde.

Le chorion est encore renforcé vers le trentième jour par l'application des deux feuillets de la vésicule allantoïde, dont le liquide intérieur diminue et disparaît, et dont le prolongement périphérique vient recouvrir toute la face intérieure de l'œuf (Voy. fig. 370).

Quelques auteurs pensent que, dans la formation du chorion, il n'y a pas seulement *fusion* des diverses membranes dont nous venons de parler, mais que chacune s'atrophie tour à tour. Ainsi, d'après M. Coste, le *premier* chorion correspondrait à la membrane vitelline; le *second* chorion serait formé par le feuillet externe du blastoderme, qui, d'abord incorporé avec le précédent, finirait par le remplacer; le *troisième* chorion, définitif ou permanent, se trouverait constitué seulement par les parois adossées et confondues de la vésicule allantoïde, après que le deuxième chorion aurait disparu en s'atrophiant.

Fig. 370.

1, premier chorion ou membrane vitelline presque disparu
2, feuillet externe du blastoderme, second chorion.
3, allantoïde qui a pénétré dans les villosités.
4, vésicule ombilicale.
5, les capuchons céphalique et caudal se sont fusionnés; la cavité de l'amnios est formée.
6, embryon.
7, allantoïde.

Qu'il y ait fusion de ces divers éléments en un seul ou qu'ils se substituent les uns aux autres dans le cours du développement, toujours est-il que le chorion n'offre pas le même aspect aux diverses périodes de la gestation.

Peu après que l'œuf est arrivé dans l'utérus, le chorion présente à sa surface externe une foule de petits prolongements ou de villosités, qui s'enfoncent dans la membrane muqueuse utérine, et servent à fixer l'œuf, en même temps qu'ils agissent à la manière du chevelu de la racine des plantes, en absorbant dans les parois vasculaires de l'utérus les liquides de la nutrition. Voyez toutes les figures précédentes et notamment les figures 368, 369, 370. On voit sur ces figures : 1° la part que prend successivement à leur formation le bourgeonnement de la membrane vitelline, 2° celui du feuillet externe du blastoderme, 3° la vésicule allantoïde.

Les villosités du chorion commencent à se vasculariser vers le trentième jour, c'est-à-dire au moment où la vésicule allantoïde vient s'appliquer contre le chorion. Dans le principe, et avant que les liens circulatoires entre le fœtus et la mère se soient localisés dans le placenta, c'est-à-dire sur un point circonscrit du chorion, la plupart des villosités du chorion présentent des vaisseaux, et cela sur tous les points de la surface de l'œuf. Plus tard, les villosités, vasculaires ou non, situées dans les points autres que le placenta, s'atrophient peu à peu, et la surface du chorion devient glabre dans tous les points autres que ceux qui correspondent au placenta. En ce dernier point, au contraire, les villosités s'accroissent et prennent un développement considérable. Vers la fin du troisième mois, ce travail est terminé : la partie du chorion qui correspond au placenta est seule demeurée vasculaire.

§ 409.

Placenta. — Cordon ombilical. — Au point où les villosités du troisième chorion, ou villosités *chorio-allantoïdiennes*, restent vasculaires (au niveau de la caduque *sérotine*), ces villosités s'accroissent par une sorte de bourgeonnement ou de prolongement arborescent, et elles forment bientôt des touffes réunies entre elles par un tissu cellulaire lâche. Ces touffes vasculaires, ou *cotylédons*, constituent le *placenta fœtal*; elles s'enfoncent dans l'épaisseur de la muqueuse utérine modifiée (caduque sérotine), tandis que du côté de l'utérus lui-même poussent des productions vasculaires beaucoup moins saillantes, qui vont à la rencontre des premières (Voy. fig. 371). C'est au développement de ces parties nouvelles à la surface de l'utérus qu'on donne le nom de *placenta maternel*. Il résulte de ce travail simultané une sorte d'engrènement réciproque qui multiplie les contacts vasculaires entre la mère et l'embryon. Mais à aucun moment il n'y a de communication directe entre les vaisseaux des cotylédons du placenta fœtal et les vaisseaux des productions vasculaires de l'utérus. Les échanges entre le sang de la mère et celui du fœtus s'opèrent au travers des parois des vaisseaux.

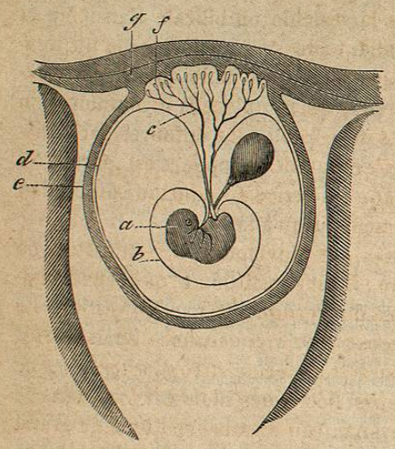

Fig. 371.
FORMATION DU PLACENTA (d'après M. Cadiat).

a, embryon.
b, amnios.
c, vaisseaux du placenta.
d, allantoïde.
e, membrane caduque.
f, villosités placentaires.
g, muqueuse inter-utéro placentaire, se continuant avec la caduque.

Le placenta fœtal augmente de volume à mesure que le fœtus s'accroît, et entretient entre la mère et l'enfant des liens de plus en plus nombreux. A l'époque où il se sépare de l'utérus, après l'accouchement, le placenta offre un développement assez considérable ; il représente une sorte de masse spongieuse à peu près circulaire, continue sur sa circonférence avec le chorion, et appendue au cordon des vaisseaux ombilicaux, dont il n'est, en quelque sorte, que l'épanouissement terminal. Il a alors 15 à 20 centimètres de diamètre, et de 1 à 2 centimètres d'épaisseur au centre : cette épaisseur va en diminuant vers la circonférence. La surface qui regarde du côté de l'intérieur de l'œuf est lisse, recouverte qu'elle est par l'amnios, tandis que la surface externe, généralement mélangée avec des fragments des productions vasculaires de l'utérus, qui se sont détachées avec lui, est lobée, molle, tomenteuse et sanguinolente.

Dans les grossesses multiples, il y a autant de placentas qu'il se développe d'enfants dans l'utérus de la femme.

Le *cordon ombilical*, par l'intermédiaire duquel sont établis les liens vasculaires entre le fœtus et le placenta, commence à se former de bonne heure. Sa formation débute à l'instant où la vésicule allantoïde, *qui porte les vaisseaux allantoïdiens*, atteint les enveloppes de l'œuf, pour se confondre avec le chorion qu'elle vient renforcer. C'est au point où la jonction s'est opérée, là où les vaisseaux allantoïdiens vont d'abord s'épanouir, que correspondra le placenta. A mesure que le fœtus se développe et que le placenta s'accroît, le pédicule de la vésicule allantoïde se resserre, et n'est bientôt plus représenté que par un cordon fibreux.

Dans le principe, le col allongé de la vésicule allantoïde et celui de la vésicule ombilicale (Voy. fig. 369 et 370), y compris leurs vaisseaux, représentent ce qui deviendra plus tard le cordon. Puis la vésicule ombilicale s'atrophie et disparaît, et le col allongé de la vésicule allantoïde se transforme en un ligament fibreux. Le cordon ombilical n'est plus représenté alors que par les vaisseaux de l'allantoïde et par le ligament fibreux, qui remplace la communication de l'allantoïde avec l'intestin. Les éléments du cordon sont entourés par l'amnios, dès le moment où cette membrane s'étant développée s'est portée du côté ventral de l'embryon (Voy. § 405). L'amnios arrivé au pourtour du cordon s'y est accolé et y forme une gaine qui persiste jusqu'à la fin.

Au moment de la naissance, le cordon a, en moyenne, 50 centimètres de longueur sur une épaisseur de 1 centimètre ; il est constitué : 1° par l'enveloppe fournie par l'amnios ; 2° par les vaisseaux du cordon ; 3° par les vestiges de l'allantoïde ; 4° par une matière albumineuse d'une consistance épaisse, qui infiltre les interstices, et qui donne au cordon sa forme arrondie (*gélatine de Warthon*) ; 5° quelques anatomistes ont aussi décrit des filets nerveux dans le cordon de l'enfant naissant. Ces filets, provenant du plexus hépatique du grand sympathique du fœtus, n'ont pu être poursuivis qu'à quelques centimètres en dehors de l'ombilic.

Les artères du cordon, auxquelles on donne d'abord le nom d'*artères allantoïdiennes*, prennent le nom d'*artères ombilicales*, quand la vésicule allantoïde a subi ses métamorphoses. Les artères ombilicales communiquent du côté du fœtus avec les artères iliaques de l'embryon, dont elles ne sont que la prolongation. Quant aux veines, désignées aussi dans le principe sous le nom de *veines allantoïdiennes*, elles se réduisent bientôt à une seule qui, sous le nom de *veine ombilicale*, se met du côté de l'embryon en communication avec la veine porte et la veine cave inférieure. Les artères et la veine ombilicale, arrivées au placenta, s'y divisent et se résolvent en un réseau capillaire, ce réseau pénètre par l'intermédiaire des cotylédons du placenta fœtal dans les anfractuosités du placenta maternel ; les deux systèmes sanguins se trouvent ainsi en rapport, et les échanges de la nutrition peuvent s'opérer (Voy. §§ 412 et 413).

§ 410.

Développement de l'embryon ou fœtus. — Développement des tissus. — Pendant que les enveloppes ou annexes du fœtus, dont nous nous sommes jusqu'à présent exclusivement occupé, parcourent les diverses phases de leur évolution, l'*aire germinative*, devenue le corps de l'embryon, s'accroît en même temps ; les divers tissus et les divers organes prennent naissance et se développent. Au bout de neuf mois, l'enfant expulsé au dehors de l'utérus, par l'acte physiologique de l'accouchement, continuera et achèvera son accroissement durant la période de l'enfance et de l'adolescence.