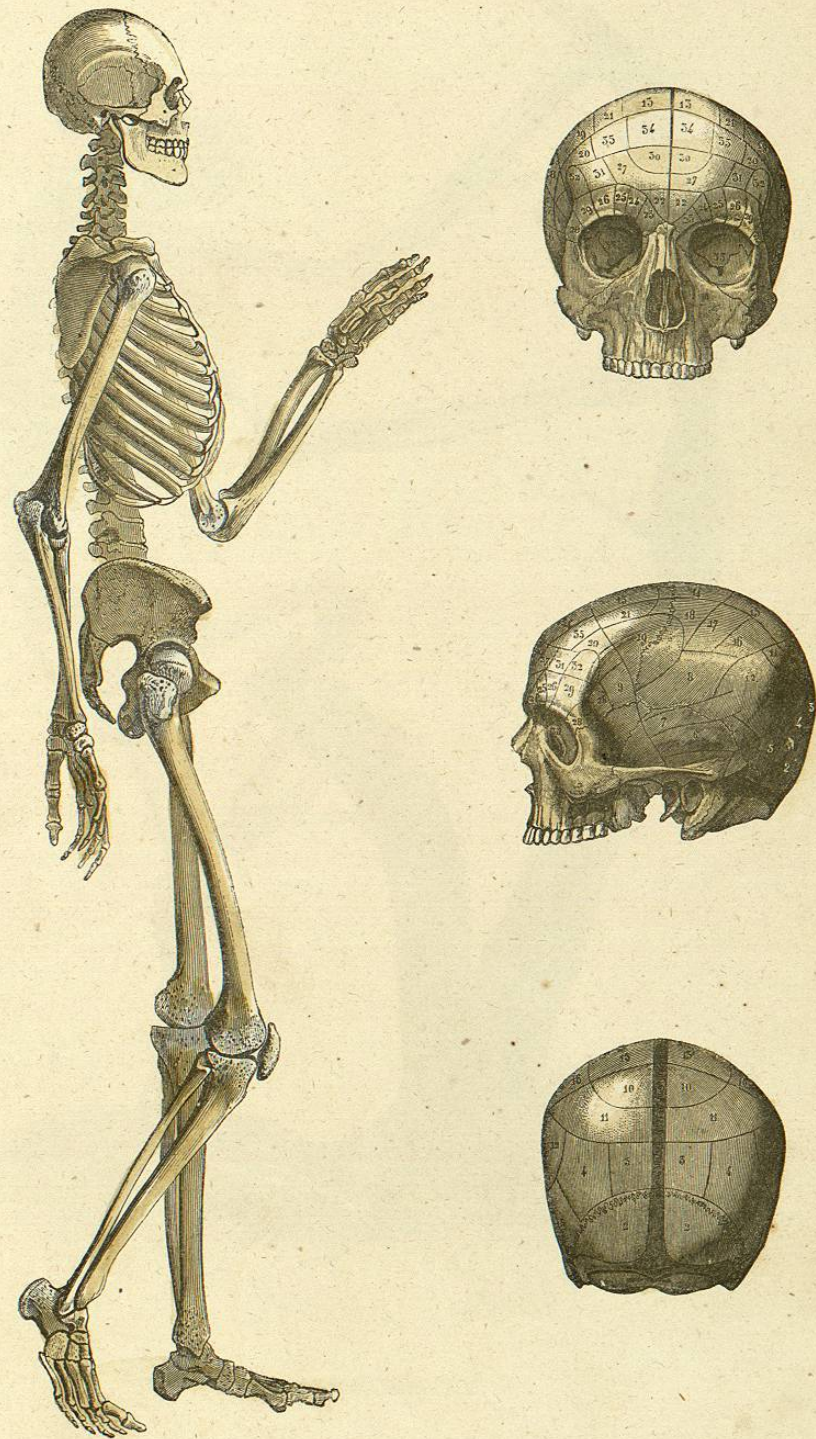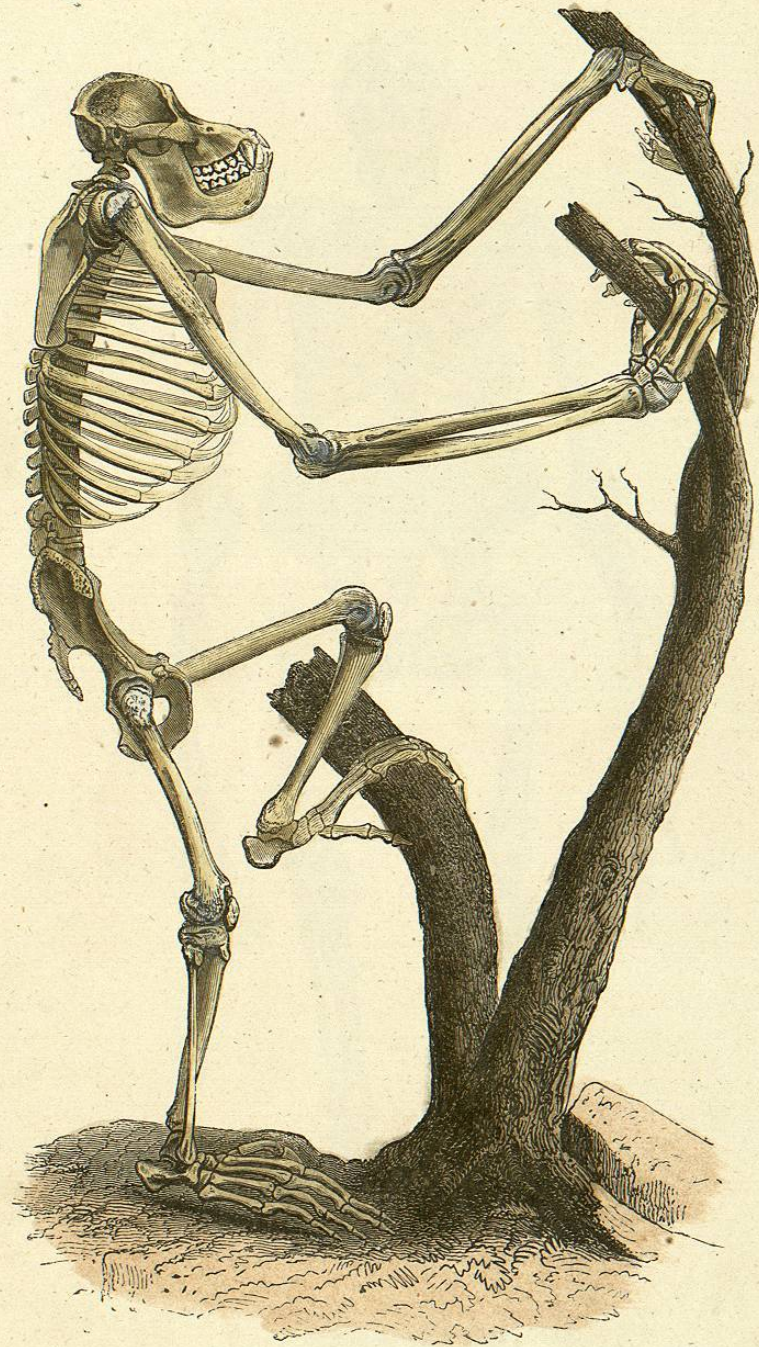
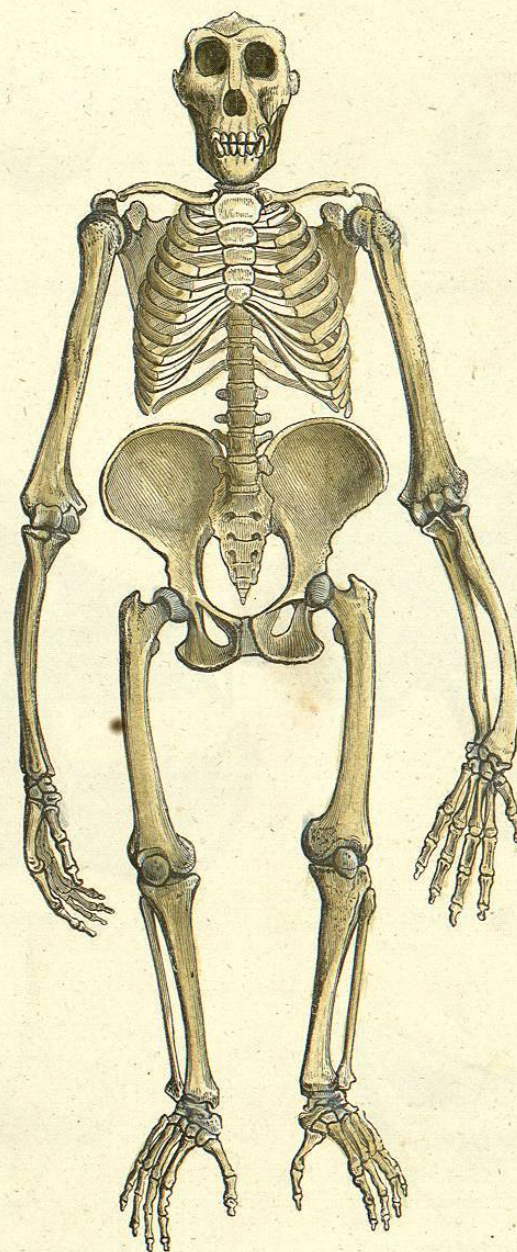


ESQUELETO VISTO DE LADO, Y CRANEO DEL HOMBRE.

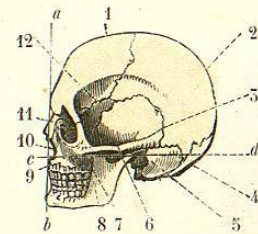
BIBLIOTECA CENTRAL



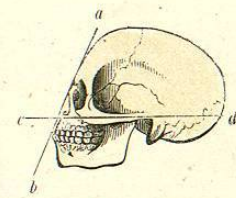
ESQUELETO DEL CHIMPANCE.



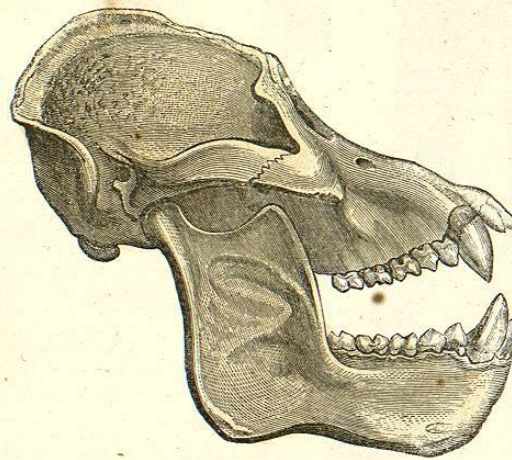
ESQUELETO DEL ORANGUTAN.



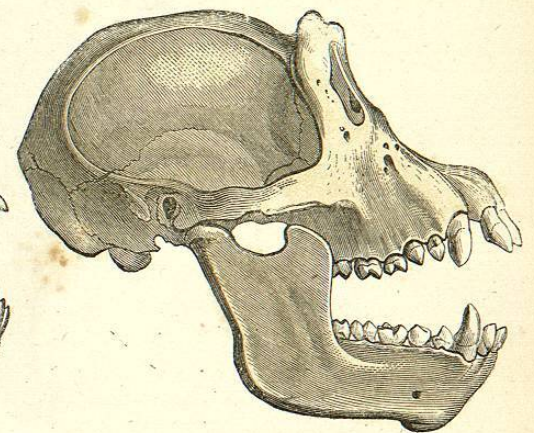
CRANEO DE EUROPEO.



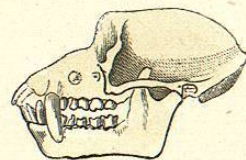
CRANEO DE NEGRO.



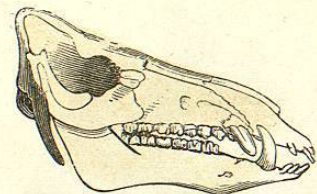
CRANEO DE ORANGUTAN.



CRANEO DE CHIMPANCE.



CRANEO DE MACACO.



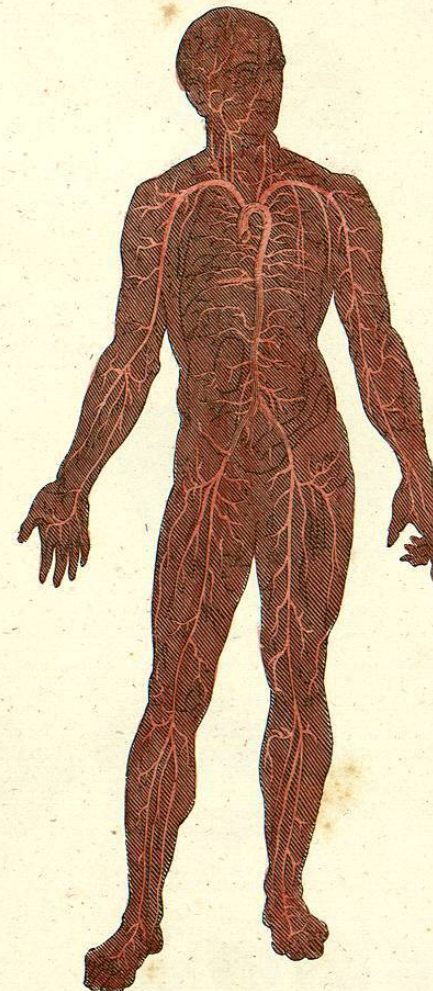
CRANEO DE JABALI.

1 Frontal.
2 Parietales.
3 Temporales.
4 Occipital.
5 Conducto auditivo.

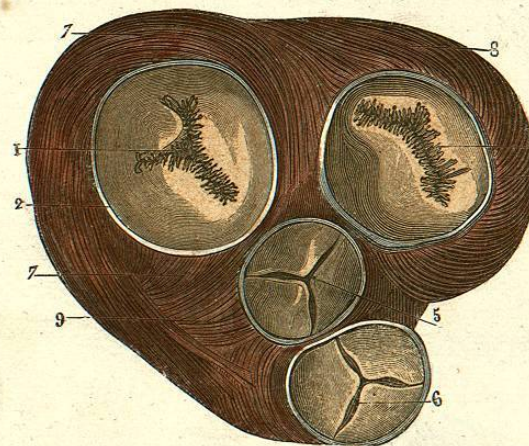
6 Arco zigomático.
7 Pómulo.
8 Mandíbula inferior.
9 — superior.
10 Abertura anterior de las fosas nasales.

11 Hueso nasal.
12 Esfenoides.

a-b } Líneas que indican la abertura del
c-d } ángulo facial.



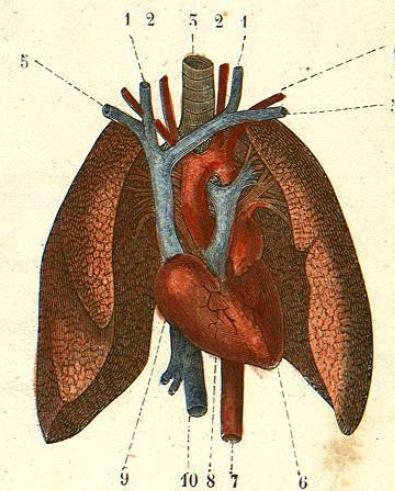
SISTEMA ARTERIAL DEL HOMBRE, IRRADIÁNDOSE DE LA AORTA.



VALVULAS DEL CORAZON (1).

(1)
 1 y 5 Orificios auriculo-ventriculares derecho é izquierdo.
 2 y 4 Anillos fibrosos que los circunscriben.
 Orificio que conduce del ventriculo izquierdo á la aorta.

6 Orificio que conduce del ventriculo derecho á la arteria pulmonal.
 7 y 8 Fibras musculares de las paredes de los ventriculos.
 (2)
 1 Venas yugulares ó del cuello.
 2 Arterias carótidas.



PULMONES Y CORAZON DEL HOMBRE (2).

5 Tráquea.
 4 Arteria del brazo.
 3 Venas de los brazos.
 6 Ventriculo izquierdo.
 7 Arteria aorta.
 8 y 9 Auricula y ventriculo derechos.
 10 Vena cava inferior.