

ZOOLOGIA.

MAMIFEROS.—Anatomía y Fisiología

Glándula maxilar.
Tráquea.....

Glándula parótida.

Pulmones.....

Faringe.

Corazon.....

Esófago.

Higado.....

Tórax.

Vesícula.....

Arteria aorta.

Cólon.....

Diafragma.

Cæcum.....

Estómago.

Intestino delgado.

Pancreas.

Bazo.

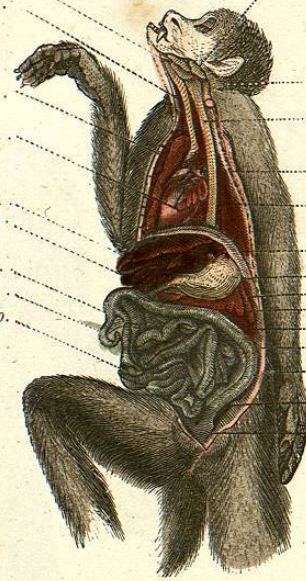
Riñones.

Cólon.

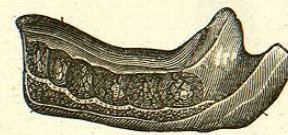Abdomen.

Recto.

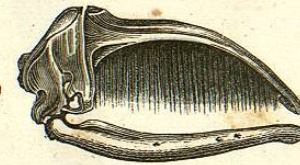
Vejiga.



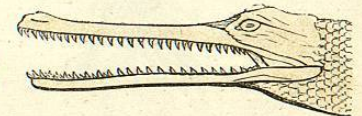
APARATO DIGESTIVO DE UN MONO.



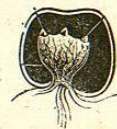MANDIBULA INFERIOR DE UN NIÑO.



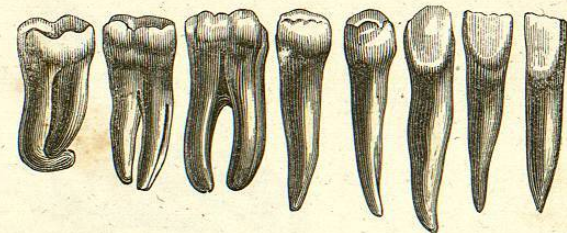
CRANEO DE LA BALLENA CON SUS BARBAS.



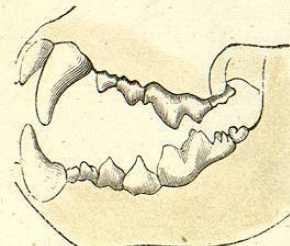
CABEZA DE UN COCODRILO.



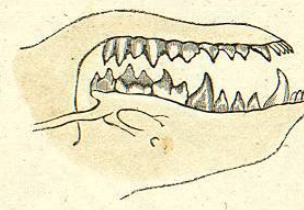
CÁPSULA DENTARIA.



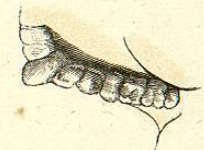
DIENTES DEL HOMBRE.



DIENTES DE UN CARNICERO.



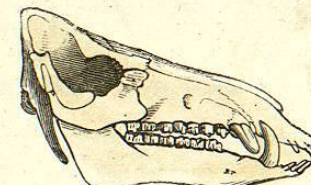
DIENTES DE UN INSECTIVORO.



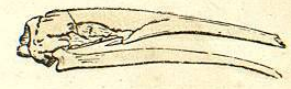DIENTES DE UN HERBIVORO.



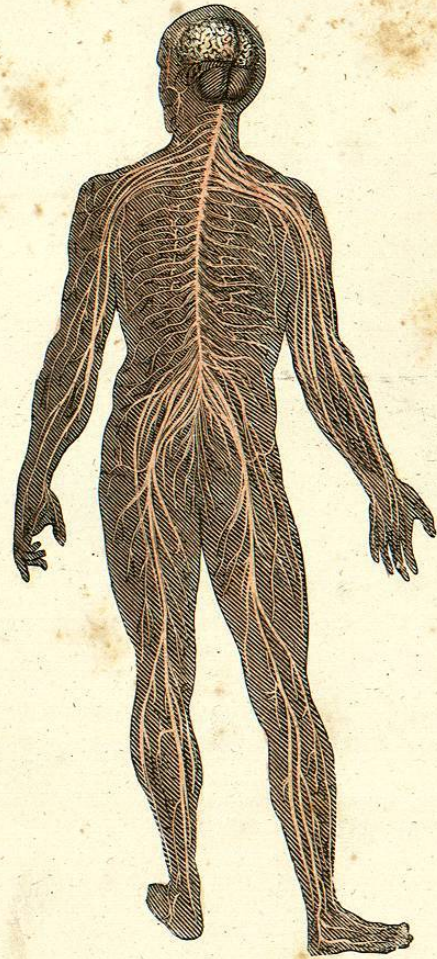
DIENTES DE UN FRUGIVORO.



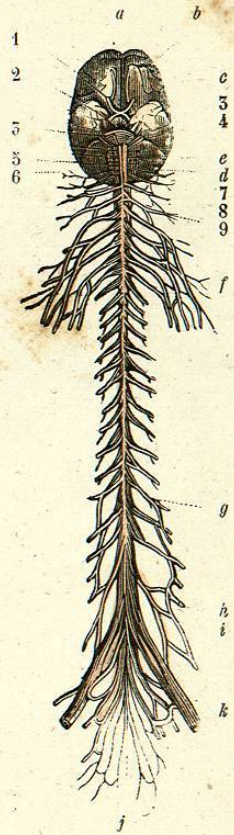
CABEZA DE JABALI.



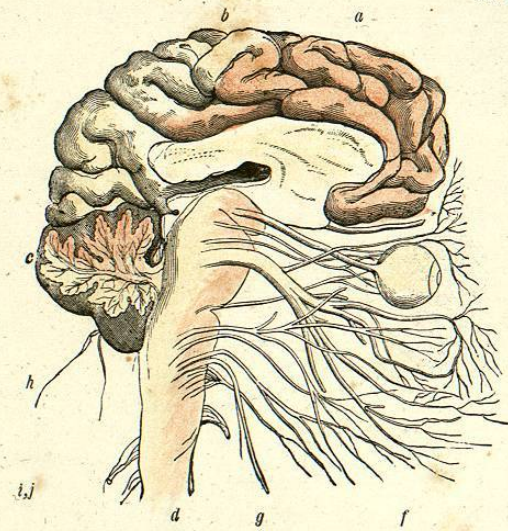
CABEZA DE HORMIGUERO.



SISTEMA NERVIOSO IRRADIÁNDOSE DEL CEREBELO.

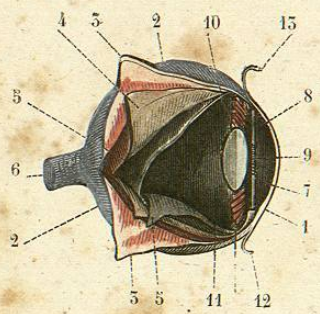


EJE, CEREBRO ESPINAL POR SU FAZ ANTERIOR.

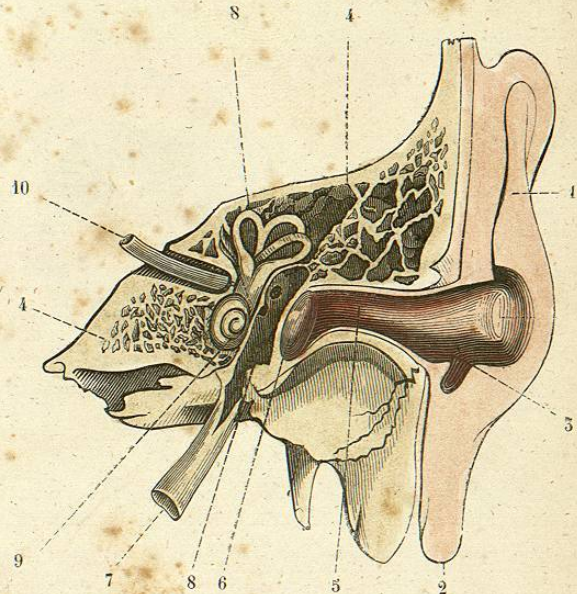


CORTE VERTICAL DEL CEREBRO.

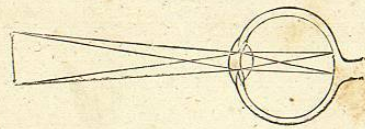
- | | | |
|--|--|------------------------------|
| a. Cerebro. | f. — que forman el plexo-branquial. | c. Cerebelo. |
| b, c, d. Lóbulo anterior, medio y posterior. | h. — que forman el plexo de los miembros inferiores. | e. Ojo con el nervio óptico. |
| e. Cerebelo. | | f. Nervio facial. |
| 1. Nervios olfativos. | i, j. Cola de caballo, terminacion de la médula espinal. | i, j. — cervicales. |
| 2. — ópticos. | k. Grande sciática. | |
| 4. — faciales y nervios acústicos. | | |



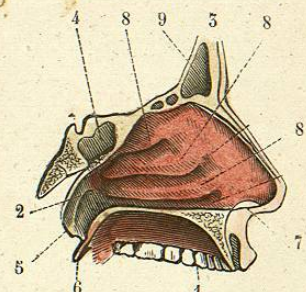
ANATOMÍA DEL GLOBO DEL OJO (1)



CORTE VERTICAL DEL APARATO AUDITIVO (2).



MECANISMO DE LA VISION.



FOSAS NAALES (5).

- (1)
- 1 *Córnea transparente.*
- 2 *Esclerótica.*
- 3 *— vuelta ó levantada.*
- 4 *Coroideó.*
- 5 *Retina.*
- 6 *Nervio óptico.*
- 7 *Cámara anterior, llena del humor acuoso.*
- 8 *Iris.*
- 9 *Pupila.*
- 10 *Cristalino.*
- 11 *Humor vítreo.*

- (2)
- 12 *Porcion de la conjuntiva.*
- 1 *Pabellon de la oreja.*
- 2 *Lobulo del pabellon.*
- 3 *Antitragus.*
- 4 *Porcion del temporal en que está alojado el aparato auditivo.*
- 5 *Conducto auricular.*
- 6 *Timpano.*
- 7 *Trompa de Eustaquio.*
- 8 *Canales semicirculares.*

- (3)
- 9 *Caracol.*
- 10 *Nervio acústico.*
- 1 *Boca.*
- 2 *Porcion de la base del cráneo.*
- 3 *Frente.*
- 4 *Seno esfenoidal.*
- 5 *Abertura de la trompa de Eustaquio.*
- 6 *Velos del paladar.*
- 7 *Aberturas de la nariz.*
- 8 *Cornetes.*
- 9 *Senos frontales.*



