d'être vérifié par des recherches cadavériques plus nombreuses que le fait unique à l'aide duquel on a essayé d'établir le contraire. Le ménisque accompagne le condyle dans son déplacement ou bien il reste au-dessous de la racine transverse, selon que la rupture a lieu au-dessus ou au-dessous de son bord antérieur. Lorsque la luxation est produite par une violence extérieure, il est probable que le sommet de l'apophyse coronoïde déchire quelques fibres du masséter et du temporal et vient se loger dans l'épaisseur de ces muscles, ce qui augmente encore la difficulté de la réduction.

Lorsqu'un seul des condyles est déplacé, l'apophyse coronoïde vient se placer en dedans du tubercule malaire, le condyle du côté opposé

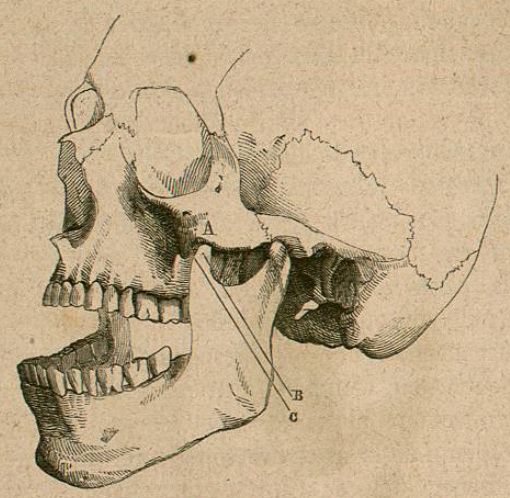

Fig. 16. — Luxation des deux condyles (vue de côté).

A, Angle inférieur de l'os malaire. — B, Sommet de l'apophyse coronoïde placée en dehors du tubercule malaire. — C, Tubercule malaire.

reste dans la cavité glénoïde, et éprouve seulement un mouvement de torsion.

M. Mathieu, chirurgien militaire, pense que les disques interarticulaires restent en arrière des condyles, et suffisent pour faire obstacle à la réduction. Cet observateur se fonde, pour admettre cette opinion, sur une autopsie faite par M. Demarquay et sur quelques expériences cadavériques qui nous paraissent loin d'être concluantes, puisque M. Mathieu, pour obtenir ce désordre anatomique, a dû faire préalablement la section des fibres ligamenteuses qui doublent la face postérieure de la capsule, tandis que la déchirure de ces fibres n'a encore été notée dans aucune autopsie.

A son tour, M. Villon Kelly (1) suppose que c'est la contraction spasmodique des ptérygoïdiens externes, encore inaccoutumés à la direction anormale qui leur est imposée, qui fournit le véritable obstacle à la réduction. Nous pensons que ce chirurgien a pris l'effet pour la cause, et qu'une observation plus complète des faits le conduira à réformer sa théorie.

Après ce que nous venons de dire, on comprend facilement que la luxation de la mâchoire inférieure doit nécessairement être rare, attendu que chez tous les sujets l'apophyse coronoïde ne présente pas une longueur suffisante pour venir rencontrer la tubérosité malaire. Chez les enfants l'apophyse coronoïde étant très-courte, chez les vieillards cette éminence étant portée en arrière, il n'est pas surprenant qu'il y ait très-peu d'exemples observés à ces âges. Car c'est à peine si, au cas que nous avons observé chez un vieillard de soixante-douze ans, on pourrait en joindre un autre constaté chez un sujet de soixante-huit ans. Nous pensons même que dans le cas de Tartra, cité plus haut, et qui aurait, dit-on, observé une luxation chez un enfant de quinze mois, il y a eu une erreur de diagnostic.

Symptomatologie. — *Luxation des deux condyles.* — La bouche est largement ouverte et ne peut se fermer, malgré les efforts du malade. Les arcades dentaires sont éloignées l'une de l'autre de 3, 4 ou 5 centimètres à la partie antérieure. En arrière, les dents sont assez serrées pour qu'il soit quelquefois difficile d'y introduire le pouce. Les dents des deux mâchoires ne se correspondent plus : celles de la mâchoire inférieure sont, comme le menton, portées en avant; chaque molaire de la mâchoire inférieure répond à la moitié postérieure de la molaire précédente de la mâchoire supérieure. Les lèvres ne peuvent plus se rapprocher l'une de l'autre, et la salive, dont la sécrétion se trouve encore augmentée par l'irritation causée par la douleur, s'écoule involontairement. L'articulation des sons est gênée; la prononciation des syllabes dans lesquelles entrent des consonnes labiales est impossible. La déglutition est très-difficile. En avant du conduit auditif, à la place de la saillie formée normalement par le condyle de la mâchoire, on trouve une dépression. Les tempes et les joues sont aplaties; les muscles crotaphites paraissent tendus et durs. A travers les joues, et surtout dans l'intérieur de la bouche, on sent une saillie formée par l'apophyse coronoïde portée en haut et en avant.

La mâchoire est immobile dans sa nouvelle position. Cette immobilité cependant permet un peu d'abaissement, comme l'avait reconnu Hippocrate, et un peu d'élévation, comme l'a noté A. Cooper.

Luxation d'un seul condyle. — La bouche est moins ouverte que dans

(1) *The Dublin quarterly Journal*, 1867.

le cas précédent, et son écartement dépasse rarement 1 centimètre : le menton est porté en avant et du côté opposé à la luxation ; l'os paraît comme tordu sur lui-même. La commissure labiale du côté sain paraît fortement tirée en bas. La joue de ce côté est creuse ; celle du côté malade est aplatie. Le masséter du côté malade est dur et tendu. Les dents canines inférieures correspondent aux incisives supérieures. La dépression produite par le déplacement du condyle de la mâchoire n'existe que du côté malade. L'articulation des sons est encore possible, quoique très-défectueuse. Comme dans le cas précédent, il y a presque toujours de la douleur dans l'articulation luxée, un écoulement involontaire de la salive, et une grande gêne de la déglutition.

Luxation dans la fosse temporale. — Nous empruntons les symptômes de cette forme de luxation à l'observation de Robert. La luxation avait été produite par le passage d'une roue ; il y avait eu fracture de la mâchoire inférieure. La roue de voiture, après avoir rompu la mâchoire inférieure, avait, en continuant son trajet, violemment pressé le côté gauche de la mâchoire, de droite à gauche, et c'est alors que le condyle avait pu sortir de la cavité glénoïde pour remonter, en dehors de l'arcade zygomatique, dans la fosse temporale. L'apophyse coronoïde était entrée dans la fosse temporale, l'échancrure sigmoïde croisant et embrassant par sa concavité le bord inférieur de l'arcade zygomatique.

Le menton était fortement dévié à gauche, la bouche entr'ouverte, « En palpant la tempe gauche, « dit Robert », je sentis au-dessus de » la racine de l'arcade zygomatique une tumeur osseuse, qu'à sa forme » je reconnus pour être le condyle de la mâchoire, et dont l'extrémité » externe se dessinait sous les téguments. »

Luxation incomplète, subluxation d'Ast. Cooper. — Les condyles de la mâchoire semblent quelquefois quitter le cartilage interarticulaire. La mâchoire alors est immobile, la bouche légèrement ouverte. Ast. Cooper attribue cette espèce de déplacement au relâchement des ligaments. Le malade éprouve tout à coup une légère douleur et l'impossibilité de fermer entièrement la bouche. Cette luxation se réduit d'elle-même, par les seuls efforts musculaires. La forme de l'articulation temporo-maxillaire, les mouvements de cette articulation, expliquent difficilement une luxation incomplète. La description d'A. Cooper n'est pas assez explicite pour que cette affection puisse définitivement être admise dans le cadre nosologique.

Complications. — Les luxations de la mâchoire se compliquent de contusion et de fracture du corps de l'os. Il n'est pas rare aussi de voir les malades pris d'accidents nerveux légers, peut-être à cause de la douleur ou de l'effroi que leur état leur inspire.

Diagnostic. — Après la description que nous venons de tracer des

signes des luxations de la mâchoire inférieure, il est difficile de supposer que cette maladie puisse être confondue avec une autre ; cependant il ne manque pas d'exemples d'erreur de diagnostic : c'est ainsi que la luxation d'un des condyles a été prise pour une attaque d'apoplexie avec paralysie du côté malade, pour une luxation des deux condyles, pour une luxation portant sur le côté sain ; la luxation des deux côtés a été prise pour une paralysie, un spasme nerveux, une contracture. Mais un chirurgien attentif ne méconnaîtra jamais une luxation de la mâchoire : la déformation du visage est le seul signe commun entre la paralysie et la luxation, encore cette déformation n'est-elle pas la même. D'ailleurs, quelle que soit la maladie qu'on ait à traiter, il sera toujours possible de faire exécuter les mouvements à la mâchoire, à moins que l'on n'ait affaire à une luxation.

Les signes que nous avons donnés de la luxation des deux condyles et de celle d'un seul condyle sont suffisants pour que l'on puisse facilement distinguer ces deux affections l'une de l'autre ; d'ailleurs, il n'y aura pas de méprise possible en s'assurant de la position des condyles de la mâchoire et des apophyses coronoïdes.

Pronostic. — Le pronostic est peu grave, bien qu'on lise dans Hippocrate qu'il survient, lorsque la luxation n'est pas réduite, une fièvre continue, du coma, avec diarrhée et vomissements, et qu'enfin la mort arrive au dixième jour. Ce qui est vrai, c'est que rarement des accidents surviennent à la suite des luxations de la mâchoire. Cependant un cas rapporté par Ducros (1) montre qu'il n'en est pas toujours ainsi : Un jeune homme s'était luxé les deux condyles ; la luxation n'ayant pas été réduite, il fut pris quarante-huit heures après de convulsions générales dont une saignée copieuse ne réussit pas à arrêter les accès, et qui firent redouter la mort. Ces symptômes alarmants cessèrent avec la réduction, que Ducros obtint enfin après avoir enivré son malade. Mais ce fait est tout à fait exceptionnel, et rien de semblable n'est ordinairement observé. Cette luxation est en général assez facile à réduire, et lorsque la réduction n'a pas été faite, les mâchoires se rapprochent assez pour que la déglutition et même la mastication puissent se faire à peu près complétement. Les lèvres, en se rapprochant aussi, empêchent l'écoulement de la salive ; la parole devient moins inintelligible ; cependant la mastication reste toujours gênée, et la face est déformée. On a même observé, suivant Boyer, l'ankylose consécutive.

De toutes les luxations, celle de la mâchoire est peut-être celle qui se reproduit le plus souvent chez les sujets qui en ont déjà été affectés, et peut-être pourrait-on trouver dans ce fait un argument en faveur de

(1) Ducros, Thèse inaugurale. Montpellier, 1808, n° 18.

l'opinion que nous avons émise, à savoir, qu'il faut, pour que cette luxation ait lieu, certaines dispositions anatomiques rares, ainsi que nous l'avons vu, et qui, lorsqu'elles viennent à se rencontrer, sont toujours là pour donner lieu au même accident.

Il est question dans le *Museum anatomicum* de Walter d'une luxation de la mâchoire conservée dans le musée de Berlin, luxation où les condyles remplissent, dit-on, la cavité glénoïde, ce qui est peu facile à comprendre; Ribes parle d'une luxation unilatérale présentée par Lhéritier à l'Académie de chirurgie; mais ces faits sont si incomplétement décrits qu'ils ne peuvent servir à fixer nos idées sur ce qui se passe quand la luxation n'a pas été réduite. Monro l'ancien, cité par Boyer, pense que dans ce cas la mâchoire se relève graduellement jusqu'à ce que le sommet de l'apophyse coronoïde vienne rencontrer l'angle inférieur de l'os de la pommette. Or, nous avons vu que c'est là précisément la condition essentielle pour que le déplacement soit permanent; il est bien surprenant que cette donnée, qui n'était point inconnue à Boyer, n'ait point été fécondée par un auteur d'ailleurs si judicieux, et qu'elle ait été complétement passée sous silence dans tous les écrits contemporains.

Il est fort probable que l'apophyse coronoïde, l'arcade zygomatique, le condyle, changent de forme, mais on ne peut décrire ce changement; pourquoi, dans les cas surtout où la mastication s'est rétablie, le condyle de la mâchoire ne se serait-il pas creusé une cavité supplémentaire dans la partie antérieure de la racine transverse de l'arcade zygomatique?

Traitement. — La luxation de la mâchoire inférieure doit être immédiatement réduite, et la réduction est d'autant plus facile que la luxation est plus récente. Les luxations anciennes ne sont cependant pas nécessairement irréductibles; ainsi, Donavan a réduit, par la seule pression des pouces, une luxation de quatre-vingt-dix-huit jours: Stromeyer, une datant de trente-cinq jours; M. Ad. Richard, une luxation bilatérale produite depuis six semaines, et moi-même j'en ai réduit une, il y a plusieurs années, qui datait de 114 jours.

Pour réduire la luxation de la mâchoire inférieure il n'y a qu'une seule indication : dégager le sommet de l'apophyse coronoïde, et lui imprimer un mouvement de propulsion en arrière vers l'excavation zygomato-maxillaire. La réduction se fait d'elle-même, par le seul fait de la contraction musculaire; elle s'opère même assez brusquement pour que l'on ait donné le conseil de retirer rapidement les doigts, afin de n'être pas mordu.

Un grand nombre de procédés ont été imaginés pour obtenir la réduction.

Le procédé le plus généralement employé en France, et celui qui a

été le plus anciennement mis en usage, puisqu'il est décrit par Hippocrate, est celui-ci :

Le blessé est assis sur une chaise. La tête est soutenue fortement par un aide. Le chirurgien, placé devant le malade, introduit ses pouces, par leur face palmaire, sur les dernières dents molaires inférieures. Les autres doigts embrassent la mâchoire jusqu'au menton. Il recommande alors au patient d'ouvrir modérément la bouche, imprime à la mâchoire quelques mouvements de côté et d'autre, et presse fortement sur la mâchoire inférieure afin d'abaisser le condyle. Lorsque ce premier mouvement est opéré, il pousse la mâchoire en arrière, il ordonne au blessé de fermer la bouche, et bientôt la contraction musculaire fait remonter le condyle à sa place. Afin de n'être pas mordu, on a conseillé d'envelopper les pouces de linge. Je crois cependant que le chirurgien conservera plus d'adresse s'il s'abstient de cette précaution. On a recommandé, en outre, de rejeter promptement les doigts contre les joues et les dents molaires. Lorsque l'on suit ce précepte, il ne faut pas oublier que, si l'on abandonne trop tôt la mâchoire luxée, il est à craindre que la luxation ne soit pas réduite. La crainte d'être mordu ne doit pas faire tomber dans cette faute, car il ne faut pas oublier que le pouce se trouve à plat sur les dents, et qu'occupant une grande surface, il ne peut être fortement mordu. Il est à remarquer que ce précepte, donné par les auteurs qui n'avaient en vue que d'imprimer au condyle un mouvement d'abaissement et de propulsion en arrière, est en même temps le plus convenable pour dégager le sommet de l'apophyse coronoïde, arrêté en dehors du tubercule malaire.

Ce que recommande surtout Hippocrate, c'est de ne pas violenter les muscles, mais de les faire concourir à la réduction, ce qui diminue beaucoup la quantité de force à employer, et permettrait à la rigueur de n'user que d'une seule main pour repousser la mâchoire en arrière.

Il est aussi très-important que la tête ne puisse pas reculer et, à ce propos, Hippocrate ajoute à la description de son procédé qu'il est plus sûr d'opérer en faisant coucher le blessé sur le dos, la tête appuyée sur un coussin solide. Paul d'Egine préférait faire asseoir le malade par terre et se placer derrière lui pour soutenir la tête, en même temps qu'il agissait sur la mâchoire.

On reconnaît que la luxation est réduite aux signes suivants : la mâchoire a repris sa position normale; la dépression qui existait en avant du conduit auditif a disparu.

Lorsque la luxation n'existe que d'un côté, il est bien entendu que ce n'est que du côté malade qu'il faut introduire le pouce et exercer la compression, et le condyle, une fois abaissé, sera porté un peu en ar-

rière et en dehors. Si les muscles opposaient de la résistance, il serait bon de les fatiguer un peu par des tractions, de détourner l'attention du malade ou mieux de lui administrer le chloroforme.

Un autre procédé consiste à agir sur le menton, que l'on porte en haut, un coin se trouvant placé entre les dents molaires d'un ou des deux côtés, suivant que le cas l'exige. Tel est le procédé d'Amb. Paré, préconisé de nos jours par Astley Cooper.

Le chirurgien, placé devant le malade, introduit aussi loin que possible un coin, un manche de couteau, des morceaux de liége entre les dernières molaires du malade, et un aide placé derrière, au moyen d'une fronde, tire le menton en haut, ou bien le chirurgien rapproche la mâchoire supérieure de l'inférieure. Dans ce procédé, la mâchoire se trouve transformée en un levier de premier genre ; le coin est le point d'appui ; le bras de levier sur lequel la puissance se trouve appliquée, étant très-long, on a beaucoup de force pour faire descendre l'apophyse coronoïde. Si, dans la luxation datant déjà de quelques jours, on ne pouvait réduire par le procédé que nous avons indiqué d'abord, on pourrait, après avoir détruit les adhérences au moyen des coins et de la fronde, achever l'opération par le procédé ordinaire.

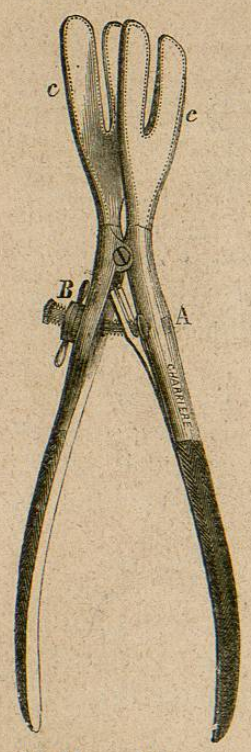

Fig. 17. — Instrument de Stromeyer.

A. Paré veut que ces coins soient de bois tendre, de sapin ou de coudrier, carrés de forme, de la grosseur d'un doigt au plus. Vigo atteste qu'il a réussi à réduire, par ce moyen, les luxations les plus rebelles.

Des leviers ont encore été introduits entre les mâchoires, et la supérieure servant de point d'appui, l'inférieure a été abaissée. C'est sur ce principe que sont construites les pinces de Junck, d'Alli, de Stromeyer, la mienne et celle qui vient d'être construite par M. Mathieu.

Ce procédé, qui a le même inconvénient que le précédent, peut être mis à exécution avec avantage à l'aide de l'instrument de Stromeyer, qui peut se fermer brusquement lorsque la réduction est faite, et qui permet au condyle de rentrer dans la cavité glénoïde (fig. 17). Cet instrument possède d'ailleurs une très-grande force : les branches, qu'il importe de garnir avec des lames de caoutchouc, se rapprochent à l'aide d'une vis, et sont bifurquées en fer à cheval pour agir du même coup sur les deux côtés de la mâchoire. L'effort développé

et la résistance vaincue, la vis s'échappe brusquement du pas où elle a progressé, et le fer à cheval cesse de presser sur la mâchoire, que la contraction musculaire suffit alors pour replacer.

La pince, dite *à trois branches*, que j'ai fait construire par M. Charrière, ne diffère de celle de Stromeyer qu'en ce qu'elle est coudée et munie d'un troisième mors. Celui-ci s'ajuste ou se retire à volonté : il s'applique au-dessous du menton au niveau de l'arcade représentée par le bord inférieur du maxillaire. Il résulte de cette disposition que la mâchoire inférieure se trouve solidement saisie entre les deux mors inférieurs au moment où l'opérateur appuie sur les trois branches qui constituent la poignée de l'instrument et que cet os peut être entraîné sans trop de difficultés dans le sens le plus favorable à la réduction. A l'aide de cette pince, j'ai été assez heureux pour réduire une luxation très-ancienne dans un cas où j'avais échoué avec les autres instruments.

La pince de Mathieu (fig. 18) se compose : 1° de mors et de branches LL analogues à ceux de la pince de Stromeyer ; 2° d'une crémaillère qui réunit les deux branches ; d'une clef C qui permet d'écarter pareil-

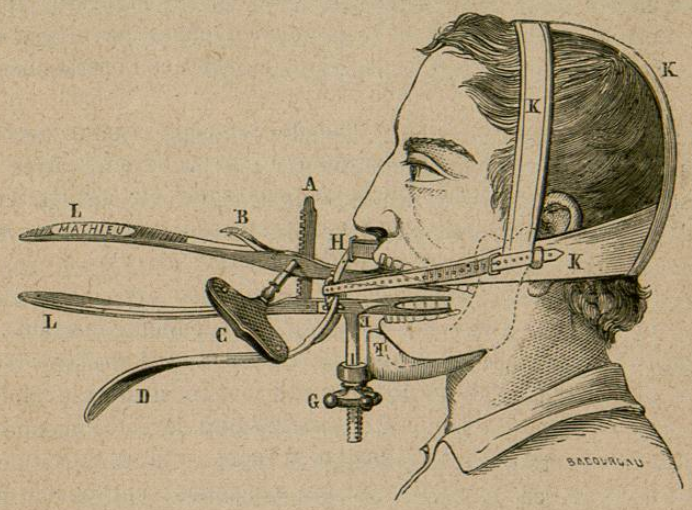

Fig. 18. — Appareil de Mathieu.

lement les branches l'une de l'autre ; 4° d'une pièce F bien garnie de caoutchouc, et qui s'applique au-dessous du menton afin de fixer solidement la mâchoire inférieure. Cette pièce est reliée à une colonne verticale et maintenue par un écran G qui permet de l'assujettir ; 5° d'un levier qui, au moment voulu, fait porter en arrière la partie de l'instrument qui fixe la mâchoire ; 6° d'un assemblage de courroies K, K, K, dont les deux chefs viennent se fixer à une barre transversale

H, qui fait corps avec l'instrument : enfin, pendant l'opération, lorsque le chirurgien provoque l'écartement forcé des mâchoires, il suffit d'appuyer avec le pouce sur le cliquet B en poussant le levier D en arrière et en bas pour faire cesser instantanément l'action des mors. Il est bon, pour produire ce mouvement, de retirer préalablement la clef C. Cet appareil qui, d'ailleurs, est ingénieux et assez facile à manier, est assez coûteux et n'a pas encore été appliqué, du moins avec avantage, sur le vivant.

En examinant avec soin la disposition anatomo-pathologique de la mâchoire luxée, et en réfléchissant au mode d'action de la pince de Stromeyer, M. Péan a remarqué que la pression des mors, lors même qu'elle porte au niveau des dernières molaires, est encore reportée sur un plan trop antérieur par rapport à la direction nouvelle qu'occupent la branche montante et le condyle déplacés. C'est pourquoi, lorsque la luxation est ancienne, il a soin, pendant l'opération, de confier l'instrument de Stromeyer à un aide, pendant qu'avec les pouces il appuie fortement sur le bord antérieur de la portion verticale du maxillaire, afin de refouler le condyle plus directement en arrière et de l'empêcher de basculer en avant. Si la luxation est trop ancienne, il remplace les pouces par un instrument dont la pression puissante est également appropriée à ce mode d'action. Ce procédé mixte lui a donné d'excellents résultats.

Une méthode de réduction à laquelle Monteggia et Hey ont été conduits pour la luxation bilatérale par le hasard et la nécessité, consiste à réduire d'abord d'un côté, puis de l'autre, au lieu de tenter la réduction des deux condyles à la fois. Ce procédé a réussi, non-seulement aux auteurs, qui l'ont préconisé, mais encore à Adams, de Dublin, et à M. Demarquay pour une luxation datant de quatre-vingt-sept jours. Il convient toutefois de ne pas mettre trop d'intervalle entre les séances de réduction, sous peine de perdre le bénéfice de la réduction de l'un des condyles. C'est ce qui arriva, il y a quelques jours, chez un lieutenant de vaisseau dont la luxation datait de trois mois, et qui, sur mon conseil, recourut aux soins de M. Péan. A l'aide de ma pince à trois branches, ce chirurgien avait pu facilement et dans une première séance réduire le condyle gauche en ajoutant à l'action de la pince la pression des pouces sur le bord antérieur de la branche montante au-dessus des dernières molaires de la mâchoire inférieure. Quatre jours après il se disposait à réduire l'autre condyle, lorsque le malade, à son insu, pria un autre chirurgien de faire de nouvelles tentatives : or, celles-ci ayant été pratiquées seulement huit jours plus tard, échouèrent complétement, malgré l'habileté avec laquelle elles furent dirigées. Il arriva même, dans ce cas, que le malade perdit le bénéfice de la première séance, car la luxation se reproduisit et persista, faute

de soins, du côté qui avait été réduit. Il importe également de se mettre en garde contre l'accident arrivé à M. Huguier, qui reproduisit la première luxation réduite en opérant sur la seconde.

Mais quel que soit le procédé dont on se serve pour tenter la réduction d'une luxation déjà ancienne de la mâchoire inférieure, il convient, d'après les succès que nous avons énumérés plus haut, de ne pas abandonner trop tôt le malade à lui-même, comme l'ont fait certains chirurgiens trop prudents : souvent même, avant de recourir aux procédés de force, les moyens les plus simples donneront des résultats inespérés.

Le soufflet sur la joue, le coup de poing sous le menton, la fronde placée sous la mâchoire et attachée au bonnet, et dont on serrait les chefs tous les jours afin de diminuer l'écartement, ont pu réduire des luxations. Ce sont cependant des procédés défectueux.

Si nous cherchons à analyser le mode d'action des différentes méthodes que nous venons de passer en revue, nous pouvons voir que les unes, et ce sont les plus rationnelles, ont pour effet d'abaisser l'apophyse coronoïde et de la dégager immédiatement ; les autres arrivent au même résultat en imprimant à l'apophyse coronoïde un mouvement en arrière et en haut, qui force cette apophyse à glisser et à retomber dans la fosse zygomatique. Cependant on comprend que ces procédés pourront exagérer le déplacement, et que, par conséquent, ils ne sont pas sans danger.

D'après ce que nous connaissons des rapports exacts de l'apophyse coronoïde et de l'os malaire, il est infiniment probable que l'on réussirait également à réduire en repoussant les apophyses coronoïdes directement en arrière avec les pouces placés soit dans l'intérieur de la bouche, ou même à l'extérieur, immédiatement au-dessous des os de la pommette, et en prenant un point d'appui avec les autres doigts sur les régions mastoïdiennes.

La luxation une fois réduite, la mâchoire sera tenue à l'aide d'un bandage contentif, une fronde, par exemple, et cela pendant un temps assez long ; car nulle luxation n'est plus sujette aux récidives. Guy de Chauliac voulait qu'on fixât la mâchoire pendant douze jours, aussi étroitement que pour une fracture, en la remuant de quatre en quatre jours. Le malade devra, pendant quelques jours, s'abstenir de bâiller, de parler et surtout de mâcher des aliments solides.

Que si la luxation a récidivé plusieurs fois, il faut veiller attentivement à ne pas trop ouvrir la bouche, à soutenir le menton de la main pendant le bâillement, les vomissements, etc. Fox avait conseillé contre ces récidives opiniâtres, l'emploi d'une fronde en cuir ; Lewisson, d'une bande de peau de daim ; mais le caoutchouc vulcanisé fournirait un appareil contentif bien mieux approprié à la surveillance des fonctions de la mâchoire inférieure.