de déplacements. Dans la luxation *sous-glénoïdienne*, la tête de l'humérus est placée à la partie supérieure du bord axillaire de l'omoplate, entre la longue portion du triceps et le muscle sous-scapulaire, et correspond à la partie inférieure et interne de la cavité glénoïde (fig. 23). Pinel et A. Cooper ont vu la tête à un pouce et demi au-dessous de l'axe de la cavité glénoïde, et Deville l'a trouvée à 2 centimètres et demi du bord antérieur de l'apophyse coracoïde. Mais dans les quatre autopsies que possède la science, il n'est malheureusement pas dit quel est l'obstacle qui empêche la tête de remonter sous l'apophyse coracoïde.

Dans la luxation *sous-coracoïdienne complète*, la tête de l'humérus, située en dedans de la cavité glénoïde au-dessous du bec coracoïdien qui tombe sur son milieu et appuie sur le cartilage articulaire, près d'un centimètre en dedans de la gouttière bicipitale, proémine en avant du bec, tandis que sa face opposée roule un peu en dedans du rebord glénoïdien, de manière à regarder le col de l'omoplate sans cependant s'y appuyer. Elle est ainsi logée entre le col glénoïdien et le muscle sous-scapulaire, et son col anatomique est retenu sur le rebord de la cupule, tandis que son trochiter est appliqué sur la partie interne et inférieure de la cavité articulaire. Si la luxation est *incomplète*, l'hémisphère articulaire repose sur le bord antérieur de la cavité glénoïde, de telle sorte qu'il se trouve divisé en deux parties, l'une externe, qui regarde du côté de la cavité articulaire, l'autre interne, qui correspond à la fosse sous-scapulaire.

Dans la luxation *intra-coracoïdienne*, la tête humérale se trouve logée dans la fosse sous-scapulaire, sous le muscle du même nom, en dedans de l'apophyse coracoïde et plus ou moins rapprochée de la clavicule. Elle appuie contre le col de l'omoplate.

Dans la luxation *sous-épineuse*, l'extrémité supérieure de l'humérus est placée sur le bord postérieur de la cavité glénoïde, immédiatement au-dessous de l'acromion. Nous pensons que cette luxation n'est presque jamais complète, et que les cas de luxation complète cités par A. Cooper et Malgaigne sont des exceptions trop rares et trop peu importantes pour être prises en considération. En effet, dans les cas nombreux que nous avons rencontrés, l'extrémité supérieure de l'humérus était restée appliquée sur la cavité glénoïde; mais elle avait subi un mouvement de rotation en dehors tel que le bord antérieur du grand trochanter était logé dans la cupule glénoïdienne, tandis que la surface cartilagineuse de la tête humérale était tournée en dehors et en avant.

Si l'on excepte la luxation sous-coracoïdienne incomplète, toutes les luxations humérales entraînent nécessairement une rupture très-étendue de la capsule; le plus souvent aussi les muscles ont éprouvé une déchirure; on a vu la tête de l'humérus traverser le muscle sous-scapulaire d'arrière en avant, et venir se mettre en contact avec le grand

dentelé et la face postérieure du grand pectoral. C'est une chose commune de trouver, à la suite de ces luxations, des portions osseuses arrachées de l'une des tubérosités, et appendues à l'extrémité du

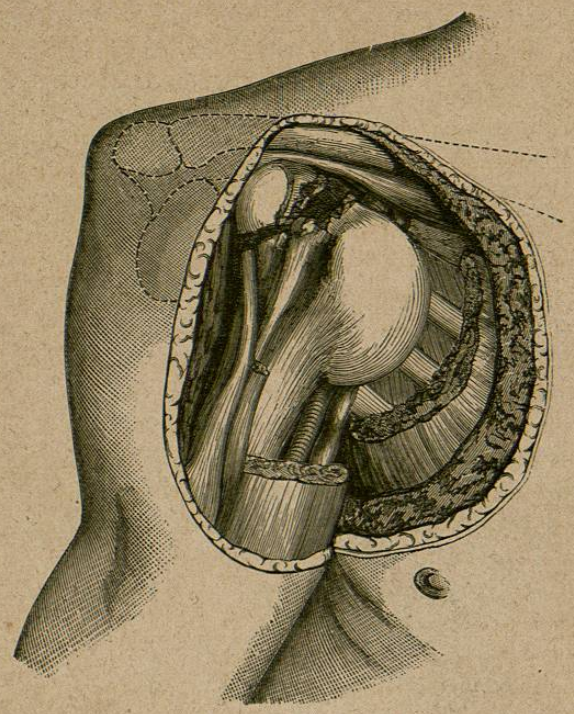

Fig. 24. — Luxation intra-caracoïdienne. On voit qu'elle est compliquée d'arrachement du trochiter. (D'après une pièce recueillie dans mon service et déposée par M. Maurice Raynaud au musée Dupuytren.)

muscle auquel elles fournissaient un point d'insertion; on a vu plusieurs fois les vaisseaux axillaires, les nerfs, contus, déchirés, circonstances que nous rappellerons à l'occasion des complications (fig. 24).

Enfin, dans les luxations anciennes, on trouve une cavité nouvelle, formée dans les points où nous avons dit que reposait la tête. On peut voir dans le musée Dupuytren plusieurs pièces sur lesquelles cette disposition peut être étudiée, ainsi que les rapports exacts de l'humérus déplacé. Nous citerons entre autres une pièce portant le n° 728 : c'est un exemple de luxation sous-glénoïdienne; deux pièces portant les n°s 723 et 727, données par Stanski et Demeaux, celles-ci nous montrent des luxations sous-coracoïdiennes; et trois autres pièces portant les n°s 724, 725 et 726, qui appartiennent aux luxations intra-coracoïdiennes.

Dans les luxations incomplètes, la tête humérale appuyée sur le bord

de la cavité glénoïde se creuse tantôt d'un sillon plus ou moins profond qui reçoit ce bord, tantôt au contraire c'est ce bord qui s'affaisse pour présenter une surface plane et s'accommoder à la forme de la tête.

En même temps que ce travail s'accomplit, la cavité glénoïde tend à s'effacer peu à peu; elle devient moins profonde, presque plane, quelquefois même convexe. Toutes les parties osseuses qui entourent la nouvelle articulation se couvrent de végétations, résultat d'une ostéite plastique. Il n'est pas rare de trouver de ces végétations osseuses contenues dans la capsule de nouvelle formation, ou même libres dans la nouvelle cavité articulaire. Enfin, on voit quelquefois le bec coracoïdien aplati et transformé en facette articulaire sous laquelle, dans les luxations coracoïdiennes complètes, roule la tête de l'humérus.

Causes et mécanisme. — Les luxations de l'articulation scapulo-humérale sont quatre ou cinq fois plus nombreuses chez l'homme que chez la femme, excepté après soixante ans; à cet âge, elles deviennent de moitié plus fréquentes chez la femme. Enfin, très-rares avant quinze ans, on les rencontre surtout de quarante-cinq à soixante-cinq ans. Ces luxations peuvent être le résultat de causes *directes* ou *indirectes*.

Les causes directes produisent rarement un déplacement de la tête de l'humérus; cependant on a vu quelquefois survenir des luxations sous-glénoïdiennes, sous-coracoïdiennes et sous-épineuses à la suite d'une chute sur le moignon de l'épaule. Dans ce cas, la violence extérieure, représentée par le poids du corps et la vitesse de sa chute, chasse directement la tête humérale soit sur la côte de l'omoplate, soit vers la fosse sous-scapulaire ou sous-épineuse; cette tête se portera dans le premier sens, si la chute a lieu de manière à exercer une pression de haut en bas; elle se portera au contraire dans le second, si elle agit sur la partie externe et postérieure de l'épaule; dans le troisième, si elle s'exerce d'avant en arrière sur sa partie antérieure.

En même temps que la cause vulnérante porte l'extrémité supérieure de l'humérus en avant ou en arrière de la cavité glénoïde, elle imprime à cette extrémité un mouvement de torsion tel que, dans la luxation sous-coracoïdienne, la tête de l'humérus est portée dans la rotation en dedans, et que dans la luxation sous-épineuse elle est en rotation en dehors. Suivant M. A. Richard, ce mouvement de rotation n'aurait pas lieu dans la luxation intra-coracoïdienne. Dans celle-ci, en effet, il prétend que la tête est poussée directement en dedans de l'apophyse coracoïde, de telle sorte que la surface articulaire de l'extrémité humérale est plutôt dans la rotation en dedans, et ce mouvement est favorisé par l'arrachement du trochiter ou par la déchirure de la capsule au niveau de cette tubérosité.

Pour concevoir comment un choc violent agissant sur la partie

moyenne de l'os du bras détermine une luxation de l'épaule, il suffit de supposer le bras médiocrement écarté du tronc, et soutenu par son extrémité inférieure, au moment où l'accident se produit; l'humérus représente alors un levier du troisième genre; mais la luxation est fort difficile par ce mécanisme, le bras de la résistance qui égale la longueur totale de l'os étant beaucoup plus long que celui de la puissance : aussi voit-on presque constamment dans cette circonstance la capsule de l'articulation résister et l'humérus se briser.

Le mode de production des luxations qui sont le résultat de causes indirectes a été diversement expliqué par les auteurs; pour en simplifier l'exposition, nous considérerons isolément les effets purement mécaniques produits par l'exagération des mouvements naturels de l'humérus et ceux qui dépendent de l'action musculaire.

Lorsqu'une chute a lieu sur le coude, le bras étant écarté du tronc, le premier effet de l'accident est l'exagération du mouvement d'abduction du membre; le second consiste dans la tension extrême de la capsule articulaire à sa partie inférieure; le troisième, dans le contact qui s'établit entre la grosse tubérosité de l'humérus et le rebord de la cavité glénoïde; le quatrième est la déchirure de la capsule au niveau du point le plus distendu; le cinquième, un mouvement de bascule qu'éprouve l'humérus en se convertissant en un levier du premier genre, qui a pour point d'appui d'abord la circonférence de la cavité glénoïde, puis le bord externe de l'acromion, pour bras de puissance toute la partie de l'os comprise entre le col chirurgical et son extrémité inférieure, et pour bras de résistance la tête humérale, qui se détache de la cavité glénoïde, s'introduit dans la déchirure du ligament capsulaire, et se porte enfin en bas et dedans au-dessous du grand pectoral.

Ce mécanisme a été rigoureusement vérifié par l'expérimentation cadavérique; il est un point seulement sur lequel nous conservons quelques doutes. Selon Malgaigne, la capsule ne se déchirerait que sous l'influence du mouvement de bascule qu'éprouve l'humérus, s'appuyant successivement sur le rebord de la cavité glénoïde et sur le bord externe de l'acromion. D'après nos observations, nous serions disposé à admettre que la déchirure du ligament précède ce double contact : de telle sorte que les points d'appui que la grosse tubérosité prend sur le rebord de la cavité glénoïde, et sur le bord externe de l'acromion, aura seulement pour effet d'agrandir la solution de continuité de la capsule en imprimant à la tête humérale un mouvement de bascule qui lui permet de glisser en bas et en avant.

Si le bras se dirige en dehors et en arrière au moment d'une chute, que celle-ci ait lieu sur la paume de la main ou sur le coude, les phénomènes qu'on observera auront la plus grande analogie avec les précédents; alors encore il y aura tension de la capsule à sa partie anté-

rieure, contact de la grosse tubérosité avec le rebord postérieur de la cavité glénoïde, déchirure de la capsule, primitive ou consécutive à ce contact, transformation de l'humérus en un levier du premier genre, et enfin déplacement de la tête qui se portera en avant ou en dedans de la cavité glénoïde, tantôt dans la fosse sous-scapulaire, et tantôt sur le bord interne ou sternal de l'apophyse coracoïde.

Les muscles qui entourent l'articulation de l'épaule favorisent le déplacement de la tête de l'humérus, selon la plupart des auteurs, et peuvent même suffire dans quelques circonstances pour le produire. Au moment où le bras est fortement écarté du tronc, le grand pectoral, le grand dorsal et le grand rond se contractent involontairement et violemment pour s'opposer au mouvement d'abduction que la chute a porté au delà de ses limites, et, le bras étant fixé par la partie inférieure, leur action se reporte sur son extrémité scapulaire qu'ils attirent dans l'aisselle, en transformant l'humérus en un levier du troisième genre. Le muscle deltoïde, en imprimant au bras un violent mouvement d'abduction, peut aussi déplacer la tête de l'humérus, soit par l'exagération même de ce mouvement, soit par la pression qu'il exerce de haut en bas sur l'extrémité supérieure de l'os. Sue dit avoir vu l'humérus se luxer chez un canonnier qui lançait une bombe, et chez un commis qui soulevait un registre. Jacquemin a publié plusieurs exemples semblables. Lenoir a de même observé une luxation en bas déterminée par un effort pour soulever des poids considérables au-dessus de la tête, et Moulinié une autre produite en lançant un coup de poing. Enfin on a vu le bras luxé par une forte contraction musculaire chez un joueur de paume, chez un lutteur et chez un épileptique.

Symptomatologie. — Les symptômes des luxations de l'humérus sont communs à toutes les espèces ou particuliers à chacune d'entre elles.

Les *symptômes communs* sont : 1° la déformation de l'épaule, souvent considérable, appréciable à l'œil et au toucher; 2° une attitude particulière du bras, de l'avant-bras et du tronc; 3° une variation de longueur du membre; 4° l'impossibilité d'exécuter certains mouvements; 5° la douleur au niveau de l'articulation blessée; 6° l'apparition, quelques jours après la blessure, d'une ecchymose plus ou moins étendue.

Symptômes propres à chaque espèce des luxations humérales. Nous exposerons d'abord les symptômes qui appartiennent à la luxation sous-coracoïdienne. Celle-ci, en effet, est la plus fréquente de toutes, et sa symptomatologie, ayant été donnée avec plus de détails que pour les autres espèces, pourra nous servir de type lorsque nous parlerons des autres déplacements de la tête humérale.

A. *Luxation sous-coracoïdienne.* — Dans la luxation sous-coracoïdienne, le moignon de l'épaule est remarquable par une déformation très-prononcée. Au lieu de présenter au-dessous de l'acromion une surface arrondie, il offre un aplatissement très-prononcé, surtout en arrière, de sorte que cette apophyse forme une saillie qui donne à l'épaule une physionomie toute particulière qui permet souvent d'affirmer à la pre-

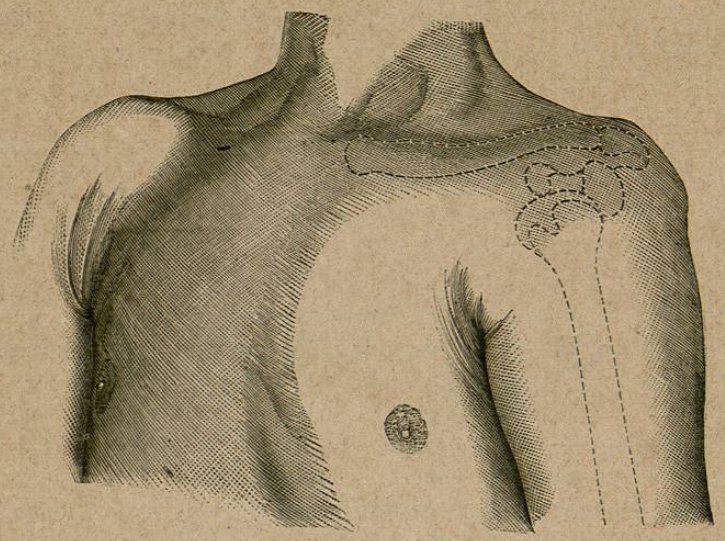

Fig. 25. — Luxation sous-coracoïdienne.

mière vue qu'il existe une luxation. La paroi antérieure de l'aisselle, mesurée du milieu de la clavicule au milieu de son bord inférieur, a plus de hauteur que celle du côté opposé; elle est légèrement bombée: le creux sous-claviculaire est un peu moins profond qu'à l'état normal; suivant Velpeau, tout le bord spinal du scapulum est soulevé en arrière (fig. 25).

Si l'on cherche à préciser par le toucher quels sont exactement les rapports des os, on reconnaît, en plongeant les doigts au-dessous de l'acromion, un vide profond à la place du relief que forme normalement dans ce point la tête de l'humérus. On peut même arriver à sentir la surface glénoïdienne lorsque, pour faire cette exploration, on a le soin de mettre le deltoïde dans le relâchement, en soutenant avec une main le coude que l'on porte dans l'abduction. Du côté de l'aisselle, on peut sentir une tumeur volumineuse, lisse, arrondie, formée par la tête de l'humérus, tumeur qui participe à tous les mouvements imprimés à l'os du bras, que l'on rend plus saillante en mettant le

coude dans l'abduction, comme le conseille A. Cooper, mais qui cependant reste toujours séparée de la main par une épaisseur de parties molles assez considérable. Cette même saillie osseuse peut être sentie par le toucher à travers la paroi antérieure de l'aisselle, immédiatement au-dessous de l'apophyse coracoïde, dont le bec facilement reconnaissable semble la partager en deux parties égales.

Le coude est écarté du tronc; le bras, porté dans la rotation en dehors, de façon que l'épicondyle regarde en dehors et en arrière pendant que l'épitrochlée regarde en dedans et en avant, présente une dépression angulaire au niveau de l'insertion deltoïdienne, de sorte que si, par la pensée, on prolonge l'axe de la partie inférieure de l'humérus, on voit que celui-ci ne se dirige pas de manière à passer par le centre de l'épaule, mais se rapproche d'une manière très-évidente de la paroi thoracique. L'avant-bras est fléchi sur le bras et généralement soutenu par la main du côté sain; la tête et le tronc sont inclinés du côté malade, l'épaule luxée est par conséquent abaissée.

Le bras présente des variations dans sa longueur; pour les constater, on mesure la distance qui sépare l'angle postérieur de l'acromion, de l'épicondyle ou du bord postérieur de l'olécrâne, l'avant-bras ayant été préalablement fléchi à angle droit sur le bras. Avant de procéder à cet examen, il est recommandé de rapprocher le coude du tronc. Cette précaution est en effet indispensable, car l'abduction aura pour effet de rapprocher les deux saillies osseuses que nous avons prises pour point de départ dans la mensuration. Supposons, en effet, que, sur un membre sain, l'humérus soit porté dans l'abduction jusqu'à la position horizontale, on aura un raccourcissement égal à la projection en dehors de la voûte acromio-coracoïdienne, raccourcissement qui, dans le cas de luxation, sera plus considérable encore, la tête humérale ayant alors éprouvé une sorte de chevauchement sur le col de l'omoplate. Le membre du côté opposé, placé exactement dans la même position que celui qui est luxé, sert de terme de comparaison.

Les variations de longueur du bras, admises par Celse et d'autres auteurs, ont surtout fixé l'attention depuis la publication du mémoire de Malgaigne. Ce chirurgien, se fondant sur les rapports de la cavité glénoïde et de l'apophyse coracoïde, avait avancé, contre l'opinion de Robert et celle de M. Maisonneuve, que, dans toute luxation sous-coracoïdienne, la tête de l'humérus ayant dû s'abaisser pour se placer au-dessous de l'apophyse coracoïde, la longueur du membre devait être accrue, car cette apophyse est située plus bas que le bord supérieur de la cavité glénoïde. Nous avons bien des fois cherché à constater ce symptôme, et nous avons pu reconnaître, avec beaucoup d'autres chirurgiens, que, dans la plupart des cas, il existe un allongement, peu considérable à la vérité, car il ne dépasse guère 5 à 6 millimètres, que

d'autres fois les deux membres ont une longueur égale, et qu'enfin, dans quelques cas, le membre blessé se trouve plus court que celui du côté sain. Comment expliquer ces différences? Trois causes nous paraissent pouvoir être invoquées : 1° la tête de l'humérus peut être immédiatement en contact avec la face inférieure de l'apophyse coracoïde ou en être éloignée de quelques millimètres; 2° elle peut être plus ou moins portée en dedans : d'où il résultera un aplatissement variable du deltoïde; or, plus ce muscle sera déprimé, plus le lien appliqué à sa surface suivra un trajet direct, plus, par conséquent, le membre paraîtra raccourci; 3° la déchirure des ligaments, la tension des muscles permettant à l'humérus de se mouvoir avec plus ou moins de liberté sur l'omoplate, il en résulte qu'en rapprochant la base de la poitrine, tantôt on fait basculer l'humérus, et l'omoplate éprouve un mouvement simultané qui laisse en réalité l'humérus dans l'abduction par rapport à l'omoplate, tandis que d'autres fois il se passe un mouvement entre la tête de l'humérus et le scapulum, mouvement qui a pour effet d'éloigner l'épicondyle de l'acromion; 4° l'apophyse coracoïde n'a pas la même longueur chez tous les sujets. Elle est beaucoup plus proéminente chez l'homme adulte que chez la femme.

Les mouvements spontanés de l'articulation scapulo-humérale sont difficiles, ceux surtout qui auraient pour effet de ramener le bras dans l'adduction et en avant, et qui lutteraient contre la tension de la partie supérieure et postérieure de la capsule, tension d'autant plus marquée qu'une déchirure moins grande oppose plus de résistance à l'éloignement de la tête luxée. Aussi le malade ne peut-il qu'avec la plus grande difficulté élever la main à la tête. Les mouvements en arrière et l'abduction, ainsi que l'adduction et la rotation, peuvent être imprimés assez facilement et sans causer de vives douleurs. Ceux du coude, quoique faciles, causent quelques souffrances.

On perçoit souvent une sorte de crépitation sourde lorsque l'on produit ces mouvements, surtout celui de rotation.

La douleur, dont le siége est au creux de l'aisselle et quelquefois à l'insertion du biceps, est généralement peu vive lorsque le bras reste dans l'immobilité; quant à l'ecchymose, elle apparaît quatre ou cinq jours après l'accident; elle se propage surtout à la face interne du bras sur le trajet des vaisseaux.

Lorsque cette luxation est incomplète, elle présente les symptômes que nous venons d'exposer; ils sont seulement moins prononcés; la déformation est moins considérable, la tête de l'humérus moins facilement sentie, la déviation du membre moins prononcée, etc.

B. *Luxation sous-glénoïdienne.* — Les symptômes de la luxation sous-glénoïdienne présentent beaucoup d'analogie avec ceux de la luxation

sous-coracoïdienne. C'est là ce qui explique comment ces deux luxations ont été souvent confondues.

Comme dans la luxation que nous venons de décrire, on trouve dans celle-ci un aplatissement du moignon de l'épaule, une saillie de la voûte acromio-coracoïdienne, un allongement de la paroi antérieure

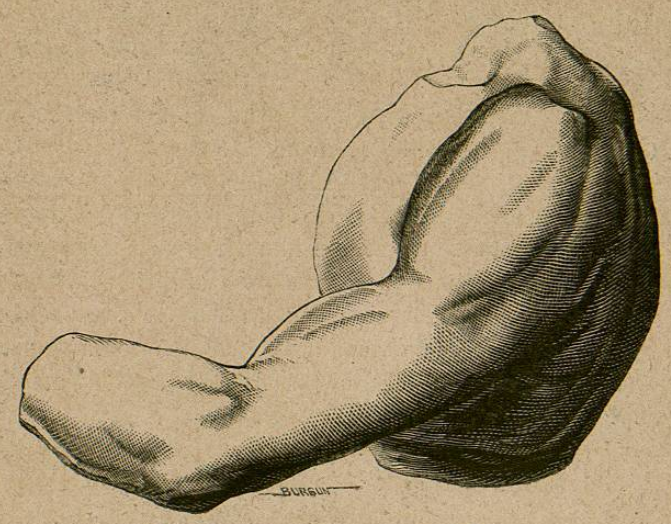

FIG. 26. — Luxation sous-glénoïdienne.

de l'aisselle; mais ces symptômes sont plus prononcés; toute la surface du deltoïde est déprimée au-devant de la cavité glénoïdienne; le creux sous-claviculaire est conservé; la face antérieure de l'aisselle ne présente aucune saillie; l'angle inférieur du scapulum est fortement relevé en arrière, écarté de l'épine vertébrale (Velpeau). Nous trouvons, au contraire, dans le mémoire de Goyrand que l'angle inférieur de l'omoplate est rapproché de l'épine dorsale et fait en arrière une saillie anormale considérable, symptôme qu'a aussi observé M. Broca et dont on trouve l'explication dans la tension considérable du deltoïde, qui doit produire un abaissement de l'acromion et un mouvement en sens inverse de l'angle inférieur de l'omoplate (fig. 26).

La main portée dans l'aisselle rencontre la tête de l'humérus placée sous la peau, dont elle n'est séparée en avant que par le muscle grand pectoral. Elle fait, à la hauteur du troisième espace intercostal environ, un relief qui peut se porter soit en avant, soit en arrière, mais qui peut aussi occuper le centre du creux axillaire. Il est inutile d'ajouter qu'on ne la rencontre plus en explorant la région sous-acromiale. En général, on dit qu'elle est fixe dans sa nouvelle position. Mais Goyrand et Melle l'ont trouvée si constamment mobile, tantôt contre le bord ex-

terne du grand pectoral, tantôt contre le bord antérieur du grand dorsal, ou même contre la peau de l'aisselle, qu'ils ont voulu faire de cette mobilité un signe pathognomonique.

Le coude est plus écarté du tronc que dans la luxation sous-coracoïdienne. Le bras est dirigé en dehors et quelquefois un peu en avant. Parfois même le bras forme un angle droit avec le corps. Il est plus long de 1 à 3 centimètres que celui du côté opposé. L'avant-bras est fortement fléchi sur le bras et ne peut être étendu sans faire beaucoup souffrir le malade.

Dans deux cas, M. Broca a observé une rotation de l'humérus en dedans, rotation qui n'existait pas dans un troisième cas.

Les mouvements volontaires de l'articulation scapulo-humérale sont impossibles, en raison de la tension des muscles groupés autour de l'articulation; les mouvements communiqués, au contraire, s'exécutent facilement et sans causer de douleur.

Goyrand indique que, dans ses expériences cadavériques, il a observé le glissement de la tête de l'humérus d'arrière en avant et d'avant en arrière sur la facette sous-glénoïdienne; il présume que ce symptôme doit exister sur le vivant, question que l'observation ultérieure viendra décider.

C. *Luxation intra-coracoïdienne.* — La plus rare des trois luxations qui se font en avant du scapulum. Cette affection présente des signes qui lui sont tout à fait propres.

La déformation du moignon de l'épaule est peu prononcée; l'aplatissement du deltoïde est plus évident en arrière qu'en avant; le creux sous-claviculaire a disparu, il est remplacé par un relief formé par la tête humérale. Le coude est porté en arrière, le bras forme avec le moignon de l'épaule un angle obtus ouvert en arrière, dont le sommet correspond au bord postérieur du deltoïde. Si l'on prolonge par la pensée l'axe de la partie inférieure de l'humérus, cet axe vient se diriger fortement en avant. Suivant Velpeau, l'angle supérieur du scapulum est repoussé en arrière; cependant ce symptôme n'existe pas sur un moule de plâtre que je possède, et que nous avons fait représenter ci-contre (fig. 27). Si l'on applique la main sur la région deltoïdienne, on ne sent plus la tête au-dessous de l'acromion; on la trouve en palpant la paroi antérieure de l'aisselle au-dessous de la clavicule et en dedans de l'apophyse coracoïde, qu'elle déborde des deux tiers ou des trois quarts de sa sphéricité. La main plongée dans l'aisselle n'y rencontre pas d'abord la tête de l'humérus, ou ne parvient à la toucher que très-difficilement et à la partie la plus élevée de la région; elle est séparée de la peau par une très-grande épaisseur de parties molles.

Le membre est constamment plus court que celui du côté opposé et se trouve fixé le long du thorax, dont il ne peut être écarté volontai-