rement, et d'où les mouvements involontaires ne sauraient le tirer qu'avec beaucoup de peine et en faisant beaucoup souffrir le blessé.

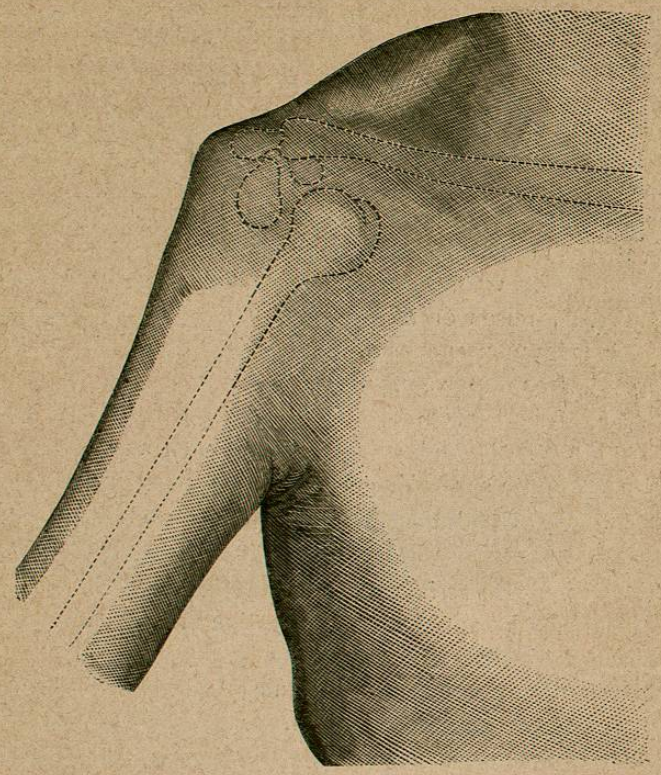

Fig. 27. — Luxation intra-coracoïdienne.

Cette difficulté d'imprimer des mouvements à la tête permet moins souvent que dans la variété précédente de percevoir la crépitation.

D. *Luxation sous-épineuse.* — La luxation sous-épineuse est la plus rare de toutes les luxations de l'épaule; elle est presque toujours incomplète et se reconnaît aux signes suivants :

La déformation du moignon de l'épaule est moins appréciable à la vue que dans les autres espèces de luxations; il n'existe qu'un léger aplatissement en avant, résultant du passage en arrière de la tête de l'humérus. Au niveau de la base de l'acromion, on aperçoit une faible saillie qui ne dépasse pas cette apophyse (fig. 27). Le coude est rapproché du tronc et porté en avant. Le bras est dans la rotation en dedans, l'avant-bras demi-fléchi sur le bras. Si l'on cherche avec la main la position de la tête, on ne la rencontre plus dans le lieu qu'elle occupe habituellement, c'est-à-dire au-dessous de l'acromion, mais bien sous l'extrémité antérieure de l'épine de l'omoplate.

Le membre est plus long que celui du côté sain; le malade ne peut lui faire exécuter aucun mouvement, et, si l'on essaye de lui en imprimer, il est presque impossible d'y parvenir, tant à cause de la douleur que ressent le malade qu'à cause de l'enclavement de la tête sous le bord externe de la voûte acromio-coracoïdienne.

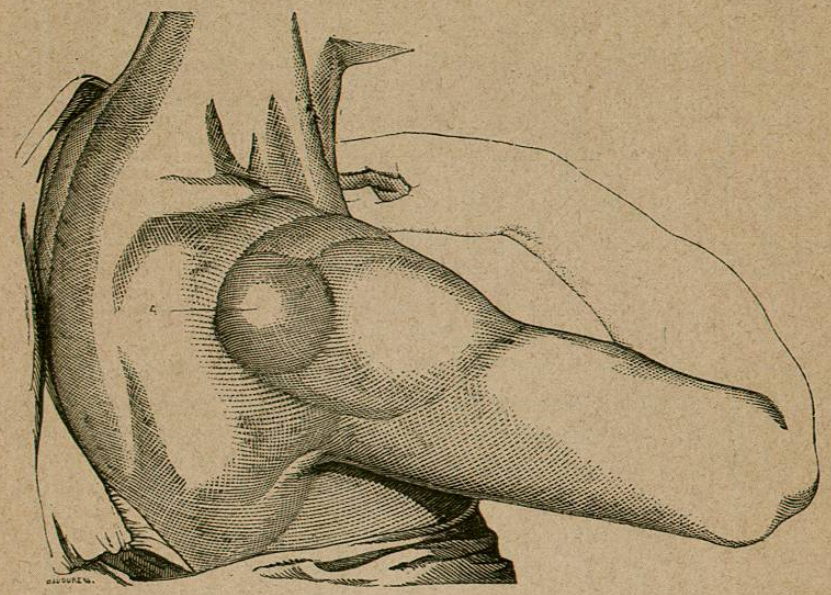

Fig. 28. — Luxation sous-épineuse (Anger).

Les symptômes des quatre espèces de luxations de l'épaule se trouvent résumés et mis en regard dans le tableau suivant :

TABLEAU SYNOPTIQUE DES QUATRE ESPÈCES DE LUXATIONS DE L'ÉPAULE.

Luxation sous-glénoïdienne.	*Luxation sous-coracoïdienne.*	*Luxation intra-coracoïdienne.*	*Luxation sous-épineuse.*
—	—	—	—
Aplatissement considérable, et tension du deltoïde.	Aplatissement du deltoïde, surtout en arrière.	Aplatissement très-peu prononcé du deltoïde, et en arrière seulement.	Déformation du moignon de l'épaule très-peu prononcée.
Saillie très-prononcée de l'acromion.	Saillie de l'acromion moins prononcée.	Saillie légère de la partie postérieure de l'acromion.	Partie antérieure du moignon de l'épaule dépressible plutôt qu'aplatie.
Conservation du creux sous-claviculaire.	Diminution du creux sous-claviculaire.	Creux sous-claviculaire remplacé par une saillie due à la présence de la tête humérale.	
Tête de l'humérus située dans l'aisselle et sous-cutanée.	Tête de l'humérus plus élevée, moins accessible au toucher.	Tête de l'humérus très-élevée, soulevant la paroi antérieure de l'aisselle, et inaccessible au toucher par le creux de l'aisselle.	Tête de l'humérus formant une tumeur peu prononcée au-dessous de l'acromion.
Allongement du membre.	Bras ordinairement allongé, quelquefois raccourci, ou ayant sa longueur normale.	Bras raccourci.	Bras allongé.
Augmentation de hauteur de la paroi antérieure de l'aisselle.	Augmentation de hauteur de la paroi antérieure de l'aisselle, légèrement bombée.		
Coude très-écarté du tronc.	Coude moins écarté du tronc.	Coude rapproché du tronc et dirigé en arrière.	Coude rapproché du tronc et porté en avant.
Mouvements actifs impossibles; mouvements passifs non douloureux, l'adduction exceptée.	Mouvements actifs impossibles; mouvements passifs possibles, mais douloureux.	Mouvements actifs et passifs impossibles.	Mouvements en arrière et en dehors impossibles.
	Crépitation assez fréquente.	Crépitation rare.	

Pour terminer l'étude symptomatologique des luxations de l'épaule, il nous reste à mentionner quelques faits exceptionnels qui ont été considérés à tort comme autant de variétés; on trouve dans le *Journal de chirurgie* de Desault (t. II, p. 236) une observation qui est donnée comme exemple de luxation en bas; il y est dit que la tête de l'humérus présentait une mobilité extraordinaire, qu'elle se portait avec une égale facilité contre le bord externe du grand pectoral, contre le bord antérieur du grand dorsal, et contre la peau de l'aisselle, selon la direction dans laquelle on remuait le bras. Cette luxation, après avoir été réduite une première fois, se reproduisit, et la contention exigea l'emploi d'un appareil à peu près semblable à celui qui est usité pour le traitement des fractures de la clavicule. Une grande mobilité de la tête de l'humérus et la reproduction du déplacement aussitôt que la réduction avait été opérée sont des phénomènes tellement exceptionnels, non-seulement dans l'histoire des luxations de l'épaule, mais dans celle des luxations en général, que quelques auteurs ont été portés à considérer le fait qui précède comme un exemple de fracture du col de l'humérus; cela se concilie très-bien, en effet, avec une lésion de ce genre et avec la circonstance d'une chute sur le moignon de l'épaule. Toutefois, après avoir lu attentivement tous les détails de ce fait, nous sommes disposé à croire qu'il s'agit réellement ici d'une luxation : seulement, il existait vraisemblablement une large déchirure de la capsule, et peut-être de quelques-uns des muscles qui se fixent à la grosse tubérosité : de là cette mobilité signalée par Desault; de là aussi cette facile reproduction du déplacement. Nous ajouterons que ce déplacement de la tête humérale nous paraît être une luxation sous-glénoïdienne, remarquable par l'étendue du déplacement et par une solution de continuité considérable des parties molles.

M. Laugier a fait connaître un mode de déplacement de la tête de l'humérus auquel il a imposé la dénomination de *luxation en haut*, et qui mérite d'être rapporté : dans ce déplacement, la tête humérale était tournée directement en avant, et en rapport avec le bord externe ou postérieur de l'apophyse coracoïde; la grosse tubérosité répondait à la cavité glénoïde; la petite tubérosité regardait en dehors; le muscle sous-scapulaire, allongé par la déviation de cette dernière saillie, s'enroulait obliquement sur le col chirurgical de l'os, et maintenait dans son contact avec l'apophyse coracoïde la partie articulaire. Est-ce bien là un exemple de luxation en haut? Nous ne saurions l'admettre; nous persistons à considérer comme physiquement impossible tout déplacement sus-glénoïdien de l'humérus; le fait observé par M. Laugier est le résultat d'une rotation de l'os du bras autour de son axe, rotation qui s'est accomplie de dedans en dehors, et qui aura pour conséquence nécessaire, chaque fois qu'elle se produira : 1° la déchirure de la cap-

sule au niveau du bord interne de la cavité glénoïde ; 2° la rupture du ligament coraco-huméral; 3° le transport de la petite tubérosité en dehors; 4° celui de la grosse tubérosité en arrière ou dans la cavité glénoïde; 5° celui de l'hémisphère articulaire en avant, lequel, ainsi dévié, s'élève et s'applique contre l'apophyse coracoïde ; 6° enfin l'enroulement spiroïde du muscle sous-scapulaire, dont l'allongement provoque la rétraction, et dont la rétraction maintient l'extrémité supérieure de l'os dans la position anormale qu'il occupe. Si l'on voulait créer un nom pour cette variété de déplacement de la tête humérale, ce n'est donc pas sous le nom de *luxation en haut* qu'il conviendrait de la désigner, mais sous celui de *luxation par rotation*, qui aurait l'avantage d'en faire comprendre à la fois le mécanisme et les principaux phénomènes. Nous rattacherons à cette luxation par rotation et à la luxation sous-coracoïdienne incomplète le déplacement incomplet en dehors de l'apophyse coracoïde décrit par Ast. Cooper. A son tour, Bourget (d'Aix) a présenté en 1858, à la Société de chirurgie, sept observations de luxations en haut. Il y aurait même lieu, suivant cet auteur, de distinguer deux variétés : luxations en haut complètes ou incomplètes. Mais Morel-Lavallée a fait avec raison observer que la plupart de ces observations sont loin d'être probantes et qu'elles se rapportent plutôt, soit à des fractures de l'épiphyse humérale accompagnées de saillie en avant et en haut du fragment inférieur, soit à des arthrites chroniques qui auraient déformé les surfaces articulaires. Cette conclusion ressort non-seulement de la lecture des observations de Bourget, mais encore de nombreuses expériences faites par Morel-Lavallée, et qui ont démontré que la tête humérale ne peut se maintenir d'elle-même au-dessus de la voûte acromio-coracoïdienne. Quant à la luxation que Malgaigne a décrite sous le nom de *luxation sus-coracoïdienne*, et dont l'existence ne repose que sur une seule observation, nous nous contenterons de faire remarquer que la déchirure du deltoïde suffit amplement pour expliquer l'exagération insolite du déplacement, et qu'avant d'admettre une nouvelle variété de luxation scapulo-humérale, il serait bon d'attendre de nouveaux faits.

Larrey dit avoir vu dans le cabinet de Prochaska, à Vienne, un déplacement dans lequel l'extrémité supérieure de l'humérus avait pénétré entre deux côtes, et faisait saillie dans la poitrine. M. Sédillot, s'appuyant sur ce fait, a admis une *luxation intercostale*. M. Richet a aussi décrit un cas de luxation *sus-costale*. Mais de semblables déplacements ne sont-ils pas autre chose que des accidents des luxations sous-coracoïdiennes? En général, la tête de l'humérus s'arrête à l'entrée de la fosse sous-scapulaire, sous le tendon du muscle de même nom; mais si la violence qui préside à cette luxation n'est pas épuisée après l'avoir produite, la tête humérale surmontera le muscle et viendra se placer

sur le grand dentelé. Que l'effort soit plus considérable, elle déchirera le grand dentelé et entrera en contact avec les côtes; et comme la puissance qui agit sur l'os du bras est en quelque sorte illimitée, on conçoit que son extrémité supérieure pourra se porter plus loin encore, briser les côtes situées sur son passage, ou bien les intercostaux, et pénétrer dans la cavité de la plèvre, comme l'a vu Prochaska; on conçoit même qu'elle laboure le parenchyme pulmonaire, et produise des désordres instantanément mortels; mais faudra-t-il considérer chacune de ces circonstances comme autant de variétés de luxation sous-coracoïdienne? Non assurément; ce sont autant de phénomènes exceptionnels et accidentels, des complications d'une seule et même luxation, mais non des variétés distinctes.

Complications. — Les luxations de l'épaule sont rarement accompagnées d'accidents ; cependant on a vu le déplacement de la tête de l'humérus coïncider avec une fracture, avec l'arrachement ou l'écrasement du trochiter ou d'une portion de la tête humérale, avec un engorgement inflammatoire des parties molles qui entourent l'articulation, avec la paralysie générale et partielle du membre supérieur, et enfin avec la déchirure de l'artère axillaire. Plus rarement elles coïncident avec la luxation simultanée d'une autre grande articulation, ainsi que M. J. Servie l'a récemment observé à la hanche.

Les fractures qui compliquent le plus souvent les luxations de l'articulation scapulo-humérale sont celles qui intéressent la partie moyenne ou le col de l'os du bras ; plus rarement on voit l'apophyse coracoïde et l'acromion se briser dans cette circonstance; plus rarement encore la luxation est accompagnée d'une rupture du col de la cavité glénoïde. Les inconvénients qu'entraînent ces fractures dérivent de l'impossibilité où se trouve ordinairement le chirurgien de procéder à la réduction du déplacement, et de renvoyer cette réduction à une époque où elle deviendra extrêmement difficile, pour ne pas dire impossible.

Les luxations compliquées de fractures du col de l'humérus ont été étudiées avec soin par M. C. Thomhayn qui a fait un historique complet de la question. L'auteur de cette thèse en a réuni 68 cas (*Schmitt's Jahrbücher*, novembre 1868).

La fracture du col anatomique, qui sépare la tête humérale de presque toutes les parties molles et la réduit pour ainsi dire à l'état de corps étranger, mérite une mention spéciale. La tête fracturée s'échappe soit en arrière, soit dans l'aisselle, soit au-dessous de la clavicule. Dans la majeure partie de ces cas, elle contracte des adhérences avec les parties voisines ou s'enkyste sans donner lieu à aucun accident (fig. 29). Il serait donc tout au moins prématuré de procéder, ainsi que l'a conseillé Delpech, à l'extraction du fragment osseux avant qu'il eût déterminé des accidents. Cependant on pourrait, comme l'a conseillé Morel-

Lavallée (thèse, 1851) et comme l'a deux fois tenté avec succès, dans des cas récents, M. Richet, refouler la tête luxée, en ayant soin, pour faciliter les manœuvres de réduction, de relâcher les muscles au moyen du chloroforme. Sur les 68 cas de fracture du col de l'humérus dont

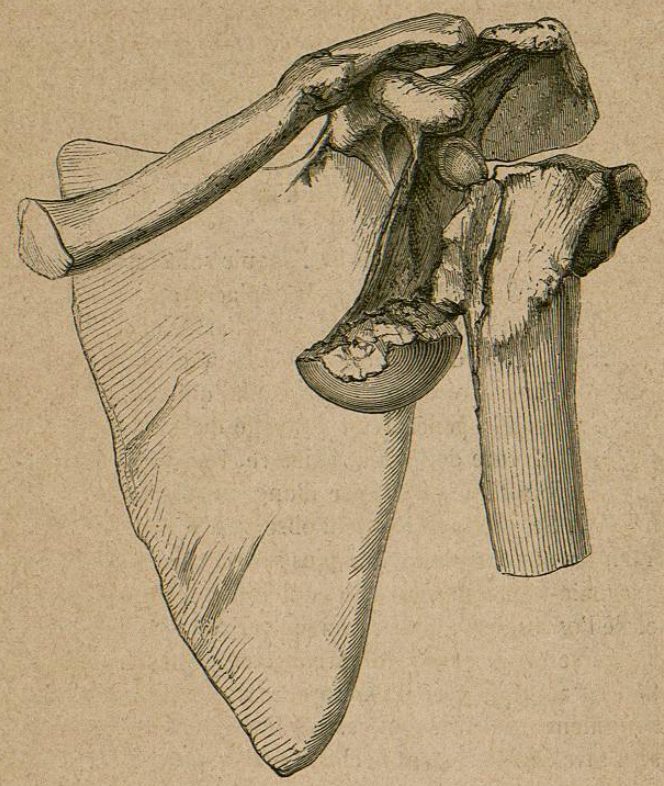

Fig. 29. — Luxation compliquée de fracture du col anatomique. On voit que la tête luxée dans l'aisselle est maintenue et nourrie par un large fragment de la capsule déchirée. (Musée Dupuytren.)

le docteur Thomhayn a donné l'analyse, dans 22 cas, on put réduire la luxation; parmi ceux-ci, il y avait deux cas de fracture du col anatomique; dans les 46 cas où la luxation ne put être effectuée, on trouva 12 cas de fracture du col anatomique. Lorsque la réduction est incomplète, la consolidation peut encore avoir lieu à l'aide d'un cal volumineux, comme on le voit sur la figure ci-contre, faite d'après une pièce déposée au Musée Dupuytren (fig. 30).

Cette consolidation peut, d'ailleurs, s'opérer assez promptement pour que quelques chirurgiens, et M. Gosselin en particulier, aient proposé d'attendre qu'elle ait eu lieu avant de chercher à réduire la luxation (*Gazette des hôpitaux*, juillet 1869).

Les fractures de la cavité glénoïde et celles du col de l'omoplate sont très-rares et très-difficiles à diagnostiquer sur le vivant. Mais, malgré les craintes de certains chirurgiens, les écornements de la cupule articulaire ne sont pas un obstacle au maintien de la réduction, et, dans un cas cité par A. Cooper, où il parut suffisamment constaté que les récidives immédiates étaient dues à une fracture qui avait atteint le col scapulaire, l'application d'un coussin dans l'aisselle et de l'appareil à fractures de la clavicule suffit pour amener une prompte guérison.

Fig. 30. — Luxation ancienne de l'épaule, compliquée de fracture du col anatomique. On voit que la consolidation s'est faite par un col difforme, que la tête déformée s'est articulée avec une surface convexe formée sur la face interne de l'omoplate au voisinage de la cavité glénoïde.

L'arrachement du trochiter est très-fréquent, surtout à la suite des luxations coracoïdiennes, comme on le voit sur la figure 30. Tantôt les tendons semblent s'être décollés emportant seulement la couche la plus superficielle de l'os. D'autres fois, le trochiter, détaché à sa base, laisse une profonde échancrure sur la tête de l'humérus et peut être attiré sous l'acromion par ses propres muscles. Enfin, il peut aussi, quoique fracturé, rester adhérent à la tête luxée par un lambeau de périoste.

Or, c'est seulement chez les sujets maigres et en déterminant de la crépitation à l'aide de mouvements de rotation ou d'élévation qu'on pourra reconnaître et distinguer ces diverses variétés d'arrachement. Cet arrachement, d'ailleurs, n'influe pas sur les procédés à suivre pour la réduction, dont il accroît peu les difficultés : au moins pour les luxations peu anciennes, et, après la réduction, il n'oblige à aucune précaution particulière.

L'engorgement inflammatoire reconnaît ici pour cause beaucoup moins la luxation elle-même que la cause qui l'a déterminée; mais étant fréquemment le résultat d'une chute sur le moignon de l'épaule, il se dissipe en général dans le cours d'une ou deux semaines, et inspire peu d'inquiétude.

Les paralysies du membre supérieur (nous ne parlons pas ici de celles qui peuvent suivre la réduction, mais de celles qui ont la luxation ou la cause même de cette luxation pour origine) dépendraient, d'après van Swiéten et Desault, d'une compression ou d'un tiraillement des nerfs qui composent le plexus brachial par la tête de l'humérus, lorsqu'elle est déviée vers le creux axillaire; mais, d'une part, l'autopsie n'a pas confirmé cette hypothèse, et c'est tout au plus si, dans certaines luxations dites sous-claviculaires, la tête se rapproche assez de la première côte et de la clavicule pour qu'il y ait engourdissement du membre; d'autre part, des paralysies semblables ont été observées à la suite de chutes sur le moignon de l'épaule sans qu'il y ait eu luxation; et enfin j'ai démontré par des expériences sur le cadavre qu'un choc brusque et violent peut rapprocher la clavicule de la côte au point de contondre les nerfs surpris entre les deux os. Tantôt elles s'étendent à tous les muscles de l'extrémité thoracique, tantôt elles sont limitées au deltoïde. Desault a vu deux fois une paralysie complète du membre supérieur : chez l'un de ses malades, elle fut définitive; chez l'autre, elle disparut dans l'espace de quinze jours. Huguier a montré à la Société de chirurgie (*Gaz. des hôp.*, mars 1860) un malade chez qui tout mouvement actif était impossible dans le membre entier, tandis que la sensibilité était parfaitement conservée. La luxation avait eu lieu en bas et en dedans. Boyer a rencontré trois fois la paralysie du deltoïde à la suite de luxations sous-glénoïdiennes. Deux fois, dit-il, cet accident a cédé à l'emploi de topiques irritants; dans la troisième, il a persisté pendant le reste de la vie. Nous avons rencontré cette paralysie partielle plusieurs fois; elle fut combattue par les applications de larges vésicatoires, et disparut presque toujours quelques semaines ou quelques mois après la réduction de la luxation.

La déchirure de l'artère axillaire est extrêmement rare; cependant il nous a été permis d'en observer un exemple remarquable à la suite d'un déplacement sous-glénoïdien et un autre à la suite d'une luxation intra-coracoïdienne. Dans le premier cas, le vaisseau fut déchiré dans ses deux tuniques internes sur un point très-limité; un anévrysme faux consécutif qui se développa rapidement m'obligea, trois mois plus tard, de recourir à la ligature de l'artère sous-clavière, que je pratiquai au-dessus de la clavicule; mais la maladie avait déjà fait des progrès si alarmants que le kyste anévrysmal, malgré la ligature, s'ouvrit et entraîna une funeste terminaison. Dans le second, je fus assez heureux pour obtenir la guérison sans complications graves. Le professeur A. Bérard a observé, à la suite d'une luxation sous-coracoïdienne, la déchirure des deux tuniques internes de l'artère axillaire sur toute sa circonférence; la tunique celluleuse s'était allongée comme un tube effilé à la lampe. Cette lésion fut suivie d'une oblitération du vaisseau, de la gangrène de plusieurs doigts, et enfin de la mort du malade. L'absence de battements dans les artères radiale et cubitale avait fait soupçonner une lésion artérielle.

Desault, après avoir usé des moyens énergiques pour réduire une luxation de l'humérus chez un vieillard de soixante ans, vit se former et se développer rapidement autour de l'épaule une tumeur emphysémateuse, qui atteignit en trois minutes le volume de la tête; il craignit d'abord d'avoir déchiré l'artère axillaire; mais l'absence des signes qui appartiennent aux tumeurs anévrysmales, et l'espèce de bruit causé par la percussion de celle qu'il observait, le rassurèrent. Le développement instantané d'une grande quantité de gaz autour de l'articulation de l'épaule est un fait si difficile à concevoir, que quelques auteurs n'hésitèrent pas à nier la réalité de cet emphysème, et crurent, avec Velpeau, qu'il y avait réellement ici déchirure d'un vaisseau, épanchement de sang, coagulation de ce fluide, et plus tard bruit de crépitation résultant de l'écrasement des caillots sanguins.

Diagnostic. — Les fractures qui ont leur siége sur l'extrémité supérieure de l'humérus, sont les affections qui pourraient être le plus facilement confondues avec les luxations de l'épaule. Pour établir les signes distinctifs de ces deux genres de lésions, il importe de rappeler que les solutions de continuité que l'on observe à l'extrémité supérieure de l'os du bras, peuvent intéresser le col chirurgical de cet os, ou son col anatomique, et que les phénomènes qui caractérisent l'une et l'autre de ces fractures diffèrent essentiellement; de là la nécessité de comparer successivement le déplacement de la tête de l'humérus à chacune de ces deux variétés de la fracture.

1° *Fracture du col chirurgical.* — Les luxations de l'épaule qui offrent le plus d'analogie avec la fracture du col chirurgical de l'humérus, sont les sous-glénoïdiennes et les sous-coracoïdiennes; dans ces deux espèces de lésions, en effet, on observe un aplatissement du moi-