M. A. Guérin l'a observé chez une malade dont les muscles avaient subi la dégénérescence graisseuse; déchirer les artères, surtout quand elles sont ossifiées, rompre les nerfs du plexus brachial, et, suivant Flaubert, décoller, dans le point d'insertion sur la moelle épinière, les racines de ces nerfs : on comprend toute la gravité de semblables accidents.

Doit-on enfin se hasarder aux sections sous-cutanées des muscles et faisceaux acromio-huméraux qui ont si merveilleusement réussi entre les mains de Dieffenbach pour une luxation sous-claviculaire datant de deux ans? Nous avons dit, dans nos généralités sur les luxations, combien de semblables faits nous paraissent peu destinés à donner confiance aux opérateurs et à vulgariser une méthode qu'autoriseraient seules des observations d'une incontestable authenticité.

Le traitement consécutif consistera à rapprocher le bras du tronc, et, afin de faciliter la cicatrisation de la capsule, à l'immobiliser, à l'aide d'un bandage de corps, pendant quinze à vingt jours, mais non pas pendant des années, comme le conseillait Hey, que la fréquence des récidives avait trop effrayé; après cette époque, on laissera le malade exécuter des mouvements modérés, sans qu'il soit besoin d'employer la pelote à ressort inventée par Steinmetz et destinée par lui à suivre tous les mouvements du corps.

Un anévrysme faux primitif ou faux consécutif, une fracture compliquant une luxation exigent le même traitement que dans toute autre circonstance; la paralysie du deltoïde nécessitera l'application de vésicatoires autour de l'articulation, de frictions irritantes, du galvanisme, etc.

C'est dans la réduction des luxations de l'épaule que le chloroforme a donné, suivant de nombreuses statistiques, le plus d'accidents. Diverses théories ont été émises à ce sujet : les uns ont pensé, d'après leur observation personnelle, qu'ici la syncope est plus facile à produire par les manœuvres de réduction, même très-douces, que dans toutes les autres luxations; d'autres, avec plus de raison, ont attribué la syncope à la compression que les lacs contre-extenseurs exercent sur la poitrine. Il est à remarquer, d'ailleurs, que la plupart des malades qui ont succombé étaient assis au moment où le chloroforme leur a été administré. Or on sait que cette position est beaucoup plus dangereuse que le décubitus horizontal, qui favorise l'afflux du sang au cerveau. Enfin, on a essayé d'expliquer la mort subite par la violence du traumatisme et par l'ébranlement considérable qu'a subi le système nerveux.

ARTICLE XXX.

LUXATIONS DE L'ARTICULATION DU COUDE.

Nous désignerons collectivement, sous le nom de *luxations du coude*, tous les déplacements des os de l'avant-bras sur l'humérus et ceux qui se produisent dans l'articulation radio-cubitale supérieure. Après les luxations de l'épaule, celles que j'ai rencontrées le plus souvent sont les luxations du coude. C'est aussi ce qui est arrivé à Malgaigne, bien que les statistiques faites d'après les registres de l'Hôtel-Dieu classent ces luxations au quatrième rang de fréquence, après celles de l'épaule, de la hanche et de la clavicule.

Comme pour les luxations de l'épaule, les luxations du coude sont beaucoup plus rares chez la femme que chez l'homme : sur 47 cas notés à ce point de vue, on n'a compté que 11 femmes.

Ces luxations, fort rares pendant la première enfance, sont très-communes de quinze à quarante-cinq ans, et redeviennent très-rares pendant l'âge mûr et surtout la vieillesse. Sur les 47 cas dont nous venons de parler, 7 seulement ont été comptés de quarante-cinq à soixante-douze ans.

Les déplacements que nous aurons à examiner dans cet article sont nombreux; car, outre les changements de rapports que les deux os de l'avant-bras peuvent présenter avec l'humérus, il peut arriver que le radius et le cubitus se déplacent l'un sur l'autre, et offrent plusieurs variétés de positions qui constituent autant de luxations distinctes. Nous ferons remarquer cependant que toutes ces luxations n'offrent pas le même degré d'importance, soit à cause de leur fréquence, car quelques-unes sont fort rares; soit parce que leur traitement se confond souvent avec celui des autres variétés; nous insisterons particulièrement sur les plus importantes.

Si l'on jette un coup d'œil sur l'histoire des luxations du coude, on voit que plusieurs d'entre elles ont été longtemps inconnues, jusqu'au mémoire de Debruyn (1), qui, en 1843, a donné une description assez complète de ces luxations.

Hippocrate, dans une description fort obscure, signale les luxations latérales, complètes et incomplètes; mais il devient plus explicite quand il parle de la luxation en arrière et surtout de la luxation en avant.

Celse admet les luxations en avant, en arrière, en dehors, en dedans et même la luxation isolée du cubitus.

Rufus les nie toutes sans même en excepter la luxation en avant.

(1) *Annales de chirurgie*, septembre 1843, p. 1.

A son tour, Paul d'Égine établit quelques variétés inconnues jusqu'à lui.

Enfin, à une époque beaucoup moins éloignée de nous, Duverney, à l'exemple de Rufus, rejette à nouveau toutes les luxations du coude.

Boyer (1) n'admet la possibilité de la luxation des deux os de l'avant-bras en avant qu'avec une fracture de l'olécrâne; il ne connaît ni la luxation du radius en avant, ni celle du cubitus en arrière; pour cet auteur, la luxation en arrière est toujours complète.

Ast. Cooper (2) ne parle même pas de la luxation de l'avant-bras en avant; il décrit un cas de luxation du cubitus en arrière.

A. Bérard (3) n'admet pas de luxation de l'avant-bras en avant sans fracture de l'olécrâne.

Cependant Colson a montré un cas de luxation des deux os de l'avant-bras en avant sans fracture de l'olécrâne; M. Richet, un cas de luxation en avant, avec fracture de cette apophyse; Brun, de Lyon, cite deux cas de luxation du cubitus en arrière, sans que les rapports du radius avec l'humérus aient changé. Nous reviendrons, dans le cours de cet article, sur ces différents faits.

Les luxations que nous décrirons sont :

1° Les luxations des deux os de l'avant-bras.	En arrière	Complète.
		Incomplète.
	En avant.	Avec fracture de l'olécrâne.
		Sans fracture de l'olécrâne.
	En dedans.	
	En dehors.	
2° Les luxations isolées de chacun des os de l'avant-bras.	Du cubitus en arrière.	
	Du radius	en avant. — Complètes.
		en arrière. — Incomplètes.
		en dehors. — Incomplètes.

3° La luxation simultanée du cubitus en arrière, et du radius en avant.

L'anatomie chirurgicale du coude est indispensable à connaître pour comprendre facilement le mécanisme de ces diverses luxations, et pour établir d'une manière certaine le diagnostic de ces affections.

Le coude se trouve formé par l'articulation de l'humérus avec le radius et le cubitus : sur l'humérus, les surfaces articulaires sont en dedans une poulie ou trochlée, dont le bord interne descend plus bas que l'externe; cette poulie s'articule avec le cubitus; en dehors, on

(1) *Maladies chirurgicales*, t. IV, 4e édit., p. 395.
(2) *OEuvres chirurgicales*, trad. par MM. Chassaignac et Richelot, p. 113.
(3) *Dictionnaire de médecine* en 30 vol., t. IX, p. 223.

trouve un condyle qui répond à la cupule de l'extrémité supérieure du radius; en avant et en arrière de la trochlée sont deux cavités : l'antérieure, moins profonde, loge l'apophyse coronoïde du cubitus, lorsque le bras est fortement fléchi; la postérieure reçoit l'olécrâne dans l'extension. Les surfaces articulaires sont solidement maintenues en rapport par les bords de la poulie, de telle sorte qu'il est impossible d'imprimer au coude des mouvements de latéralité.

En dehors du condyle et en dedans de la trochlée, sont deux saillies qui sont l'épicondyle et l'épitrochlée; l'épicondyle est l'apophyse la moins saillante; elle est située à peu près à 1 centimètre au-dessus de l'extrémité inférieure du condyle; l'épitrochlée, au contraire, très-saillante en dedans, est au moins à 3 centimètres au-dessus du bord inférieur et interne de la trochlée, de telle sorte que la ligne qui passerait par l'épitrochlée et l'épicondyle serait beaucoup plus éloignée en dedans qu'en dehors, d'une autre ligne qui passerait par le bord inférieur des surfaces articulaires.

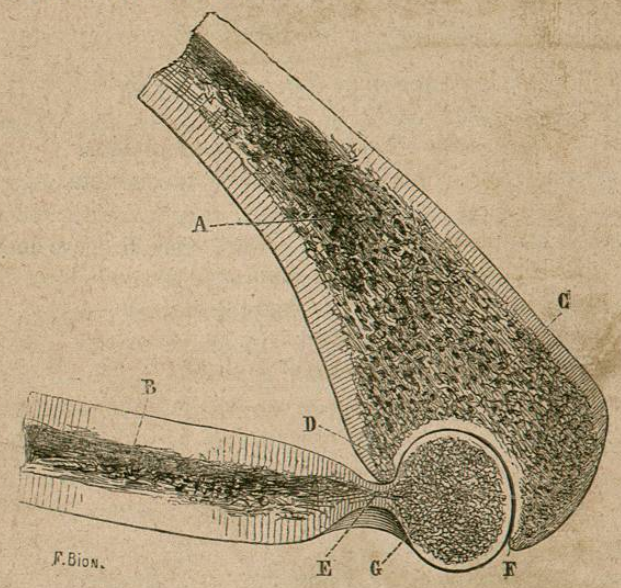

Fig. 39. — Coupe antéro-postérieure de l'articulation huméro-cubitale, l'avant-bras étant dans la flexion forcée.

A. Coupe de la diaphyse du cubitus. — B, Coupe de la diaphyse de l'humérus. — C, Coupe de l'olécrâne. — D, Coupe de l'apophyse coronoïde. — F, Bec de l'olécrâne. — G, Coupe de l'olécrâne.

Le cubitus présente, à sa partie supérieure, l'olécrâne, qui se loge dans la cavité olécrânienne; cette apophyse, lorsque le bras est dans l'extension, se trouve un peu au-dessous d'une ligne qui passerait par l'épitrochlée et par l'épycondyle; mais, à mesure que la flexion augmente, l'olécrâne descend; de telle sorte que, si l'on trouve l'olécrâne

au-dessus des deux tubérosités, on peut présumer qu'il y a déplacement du cubitus en arrière, et cette présomption se changera en certitude, si l'avant-bras se trouve dans un degré quelconque de flexion.

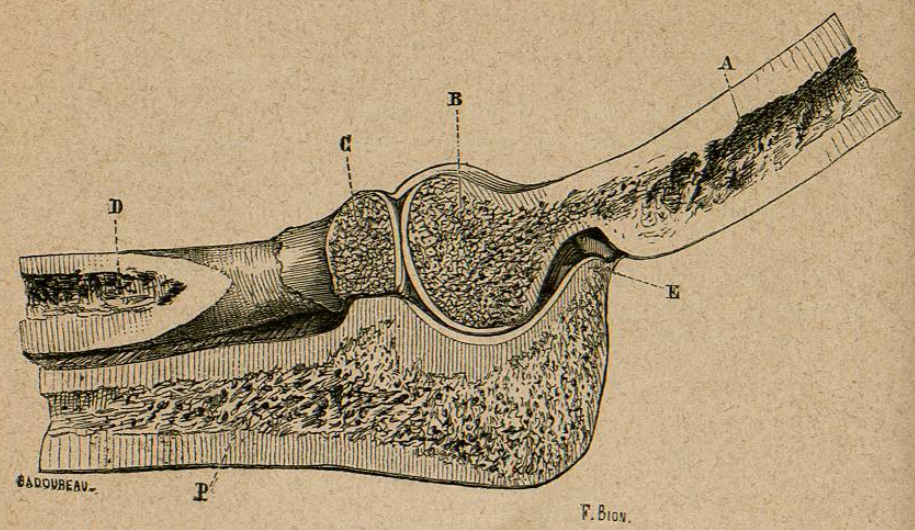

FIG. 40. — Coupe antéro-postérieure divisant l'articulation du coude à peu près sur la ligne médiane, l'avant-bras étant dans la pronation.

D, Coupe du corps du radius. — E, Bec de l'olécrâne. — F, Coupe de la diaphyse du cubitus.

L'apophyse coronoïde du cubitus, située en avant de la surface articulaire supérieure du cubitus, joue aussi un grand rôle dans la production des luxations. En effet, plus le degré de flexion sera considérable, plus cette saillie apportera d'obstacle aux déplacements.

La petite tête du radius ne présente de remarquable que sa mobilité considérable sur le cubitus et sur le condyle de l'humérus.

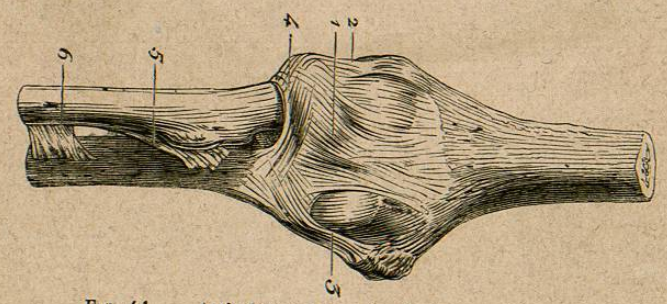

FIG. 41. — Articulation du coude. F, face antérieure.

1, Ligament antérieur. — 2, Ligament latéral externe. — 3, Ligament latéral interne. — 4, Ligament annulaire du radius. — 5, Corde de Weitbrecht. — 6, Ligament interosseux.

Un ligament latéral interne maintient solidement l'articulation en dedans; il s'insère en avant de l'épitrochlée, il est fortement tendu

lorsque l'avant-bras est dans l'extension; il doit toujours être déchiré dans la luxation de l'avant-bras en arrière; le ligament latéral externe s'insère au ligament annulaire du radius; son insertion supérieure se faisant plus en arrière que celle du précédent, il est moins tendu que lui dans ce mouvement et peut n'être pas rompu; dans la luxation en avant, il change seulement de direction, il devient horizontal de vertical qu'il était. Quant au faisceau postérieur qu'il envoie au cubitus, il ne joue aucun rôle dans la luxation.

Des muscles très-puissants, le brachial antérieur, le biceps, en avant, les muscles épitrochléens et épicondyliens, latéralement; le triceps, en arrière, concourent encore à la solidité de l'articulation.

La peau présente en avant un pli transversal à concavité supérieure; et répondant par ses extrémités à l'épicondyle et à l'épitrochlée; dans la flexion, le pli devient plus marqué, horizontal, puis concave en bas; il répond au-dessous de la ligne qui passerait par les surfaces articulaires; dans les luxations, ce pli se trouve beaucoup plus élevé que l'extrémité articulaire de l'humérus.

§ I. — Luxations des deux os de l'avant-bras.

A. — Luxation en arrière.

C'est de beaucoup la plus fréquente des luxations du coude; elle peut être complète ou incomplète. Boyer pensait que les luxations incomplètes ne pouvaient exister. Voici comment il s'exprime : « La luxation » de l'avant-bras ne saurait être incomplète; si l'apophyse coronoïde du » cubitus n'est pas poussée au delà du diamètre vertical de la poulie arti- » culaire de l'humérus, cette dernière, à cause de l'obliquité des surfaces, » retomberait dans le fond de la cavité sigmoïde du cubitus quand l'effort » viendrait à cesser. L'apophyse coronoïde est amenée par un mécanisme » semblable dans la cavité de l'humérus destinée à recevoir l'olécrâne, » dès qu'elle a dépassé le point saillant dont nous venons de parler. » — Mais les faits sont venus infirmer l'opinion de Boyer, et l'existence des luxations incomplètes ne saurait désormais être révoquée en doute.

ANATOMIE PATHOLOGIQUE. — Nous examinerons successivement les luxations complètes et les luxations incomplètes. Les autopsies de luxations complètes, à l'état simple et récent, sont rares et nous n'en connaissons qu'un exemple. La pièce fut recueillie en 1857 à la Maternité de Paris, par M. Péan, chez une femme récemment accouchée qui tomba du lit sur le coude et mourut trois jours après d'une manie puerpérale. Cette pièce fut disséquée avec le plus grand soin, présentée à la Société anatomique et fut l'objet d'un rapport de M. Luton. Elle montrait que le cubitus était fortement porté en arrière et en haut, l'extrémité de l'olécrâne qui, dans l'état normal, est au-dessous des

deux tubérosités de l'humérus, se trouvait sur un plan supérieur, à un pouce et demi environ de son niveau accoutumé; l'apophyse coronoïde était logée au niveau de la fosse olécrânienne et non au fond de cette cavité, attendu qu'elle était retenue et empêchée par les ligaments radio-cubital et annulaire et par la flexion des os de l'avant-bras sur le bras; la tête du radius était placée en arrière du condyle de l'humérus, sur la même ligne que l'épicondyle et le bec coronoïdien; l'humérus, par sa trochlée, appuyé sur la surface du cubitus qui donne attache au brachial antérieur; le triceps brachial était tendu, allongé et repoussé en arrière et les cloisons aponévrotiques qui émanent de ses bords latéraux étaient déchirées, le brachial antérieur et le biceps étaient également très-tendus, refoulés en avant et aplatis par l'extrémité inférieure de l'humérus, le premier de ces deux muscles était même divisé dans ses fibres internes; les muscles épicondyliens et épitrochléens eux-mêmes, bien que relâchés présentaient quelques déchirures correspondant à l'extenseur commun des doigts, propre du petit doigt, cubital postérieur, second radial externe, et surtout au court supinateur qui était complétement divisé au niveau de ses insertions à l'épicondyle; l'anconé lui-même, aplati et coudé à angle droit sur l'articulation qu'il recouvrait, avait laissé rompre la plupart de ses attaches épicondyliennes. Tous les ligaments, sauf le coronaire qui maintenait le radius dans ses rapports avec le cubitus par l'intégrité de ses insertions sigmoïdes, étaient rompus; l'interne était même entièrement décollé au niveau de l'épitrochlée, l'externe n'avait conservé que quelques fibres devenues horizontales; l'antérieur et le postérieur possédaient à peine quelques-unes de leurs fibres moyennes; la synoviale était ouverte dans les points où les ligaments étaient détruits; l'artère et les veines humérales étaient tendues, mais intactes, et le caillot qui entourait les deux faces des muscles brachial antérieur et triceps ne provenait évidemment que de la rupture de ramuscules vasculaires de peu d'importance; les nerfs médian et radial étaient eux-mêmes soulevés, mais n'étaient aucunement altérés. Par contre, l'observation sur le vivant et les expériences cadavériques nous ont souvent démontré que les désordres produits dans certaines luxations compliquées peuvent être portés au point que ces vaisseaux et ces nerfs soient complétement déchirés, ainsi que nous aurons occasion de le dire plus loin.

Quand la luxation est ancienne, l'articulation devient presque immobile, l'olécrâne est retenu par des tissus fibreux très-résistants, et par des stalactites osseuses de nouvelle formation; comme on le voit sur la figure 2, la cavité olécrânienne est comblée; et, en avant, l'articulation tout entière se recouvre d'une sorte de plaque ostéo-fibreuse, sur laquelle joue le tendon du biceps.

Dans la luxation incomplète, l'extrémité de l'apophyse coronoïde et

le bord antérieur de la cupule du radius se logent directement au-dessous de la face articulaire de l'humérus; l'olécrâne est par conséquent moins élevée et moins rejetée en arrière que dans le cas précédent. Dans la seule autopsie connue jusqu'ici, et qui a été présentée à la Société de chirurgie, par Robert, comme une luxation isolée du cubitus, la dissection montre clairement que le radius, sans accompagner tout à fait le cubitus, avait cependant glissé un peu en arrière. Le cubitus était légèrement remonté sur l'humérus; le ligament latéral externe était presque entièrement rompu, et le ligament annulaire, qui avait cédé, s'interposait comme un lambeau flottant dans l'articulation.

Fig. 42. — Luxation en arrière des deux os de l'avant-bras avec végétations osseuses en forme de coque pour recevoir la trochlée humérale (n° 736 *bis*, Musée Dupuytren).

Étiologie et mécanisme. — Boyer, professe que cette luxation se produit, le bras étant dans la demi-flexion; mais, dans cette position, l'apophyse coronoïde embrassant la partie antérieure de la trochlée, nous paraît un obstacle insurmontable à la production de la luxation; cette éminence se trouverait nécessairement fracturée avant que le déplacement soit effectué. Suivant Bichat, les surfaces articulaires s'abandonnent, l'avant-bras étant dans l'extension forcée. Voici comment les choses se passent : dans une chute, la main appuie sur le sol; l'avant-bras, étant fortement tendu sur le bras, supporte tout le poids du corps; l'humérus, pressant alors fortement sur le ligament antérieur de l'articulation, le rompt ainsi que le ligament latéral interne, passe en avant de l'apophyse coronoïde du cubitus, et la luxation est produite. Cette théorie, qui est également adoptée par A. Bérard, nous paraît parfaitement expliquer le mécanisme de la luxation. Malgaigne ne l'admet que dans certains cas, et il pense que la luxation sera plus facilement produite si un mouvement de torsion est imprimé à l'humérus sur l'avant-bras, celui-ci étant légèrement fléchi; mais, d'une part, ainsi que nous venons de le dire, l'apophyse coronoïde apportera d'autant plus d'obstacles aux déplacements que la flexion sera plus considérable, et de plus, dans un mouvement de torsion du bras sur l'axe de l'avant-bras, le cubitus ne se trouvant pas fixé, en raison de son mode d'articulation avec le radius, roulera autour de cet os et suivra l'humérus dans ses mouvements.

Symptomatologie. — 1° *Luxation complète*. Le coude est déformé, son diamètre antéro-postérieur est devenu plus grand que l'autre; l'avant-bras en pronation et en supination est dans la demi-flexion, et forme,

avec le bras, un angle de 110° à 135° environ; si l'on essaye de l'étendre ou de le fléchir, on ne peut y parvenir qu'avec peine; toutefois, la rigidité n'est pas un caractère constant; car, suivant Boyer, « l'avant-» bras jouit quelquefois d'une grande mobilité, et peut obéir à la » moindre impulsion, quel qu'en soit le sens, ce qui suppose un dé-» chirement considérable des ligaments ». Boyer, *Mal. chirurg.*, t. IV, p. 217. L'olécrâne forme une saillie considérable, en arrière et au-dessus des deux tubérosités, elle entraîne avec elle le tendon du triceps; il en résulte que la partie inférieure et postérieure du bras, qui dans l'état normal, présente une courbe à convexité postérieure, devient, au contraire, concave dans le même sens; le toucher fait reconnaître le tendon extenseur formant une corde sous-cutanée qui s'éloigne d'autant plus de l'humérus qu'elle se rapproche plus de l'olécrâne; la saillie de l'olécrâne occupe juste le milieu de la face postérieure du bras chez les hommes adultes; elle se rapproche un peu de l'épitrochlée chez les femmes, et surtout chez les enfants, à raison du développement moindre de cette apophyse; enfin, on sent également en avant une tumeur dure, arrondie, formée par l'extrémité articulaire de l'humérus, recouverte par le biceps et le brachial antérieur.

Il est facile de comprendre que le cubitus et le radius, ayant éprouvé une sorte de chevauchement par rapport à l'humérus, l'avant-bras présentera nécessairement un raccourcissement qui, à la vérité, ne se fera remarquer que sur sa face antérieure. Pour constater avec précision ce raccourcissement, on peut avoir recours à la mensuration. L'avant-bras étant fléchi à angle droit sur le bras, on mesure l'espace qui sépare la tubérosité interne de l'humérus de l'extrémité inférieure du cubitus ou du petit doigt; on fait la même opération sur le membre sain, et l'on obtient une différence qui donne l'étendue du déplacement des os de l'avant-bras en arrière.

Si l'on examine les rapports de l'olécrâne avec les deux tubérosités humérales, on voit que, malgré l'état de flexion de l'avant-bras, cette apophyse se trouve sur un plan supérieur à l'épicondyle et à l'épitrochlée. On peut facilement sentir en arrière la petite tête du radius et s'apercevoir, en examinant ce dernier os, qu'il a conservé ses rapports avec le cubitus.

Les signes tirés de l'examen des saillies osseuses ne peuvent être également appréciés chez tous les sujets; chez les individus maigres, il est facile de les apercevoir; mais s'il existe trop d'embonpoint, les éminences osseuses se trouvent plus ou moins masquées par les parties molles. La même chose se présente, s'il existe autour de l'articulation cet engorgement considérable, qui, dans la plupart des cas, ne tarde pas à envahir l'articulation luxée. Enfin, il est un signe que nous retrouverons dans les autres luxations du coude, et auquel nous attachons une grande importance, c'est la mobilité latérale que l'on peut imprimer à l'articulation. Il semble que le moindre effort suffirait pour changer la luxation en arrière, en une luxation latérale. Il est aussi possible de remonter ou de descendre l'avant-bras sur le bras, souvent même d'écarter le radius en arrière d'environ 1 centimètre de l'humérus. Ajoutons, enfin, que ces divers mouvements communiqués, produiront parfois une sorte de crépitation, de laquelle il faut se défier pour le diagnostic.

2° *Luxation incomplète.* — Les signes de la luxation incomplète sont à peu près les mêmes que ceux que nous avons décrits plus haut; ainsi le coude présente un diamètre antéro-postérieur plus étendu, le pli cutané antérieur paraît remonté, l'olécrâne fait une saillie inaccoutumée en arrière, l'humérus en avant; l'avant-bras est fléchi à angle obtus, quelquefois presque étendu, la main est en pronation, et enfin, pour peu que le membre soit fléchi, il paraît raccourci, cependant il existe dans les rapports de l'olécrâne avec les tubérosités humérales une différence moindre que celle que nous avons notée pour les luxations complètes. L'olécrâne, repoussé en arrière, se trouve sur un plan inférieur à l'épicondyle et à l'épitrochlée, la tension du triceps est la même, la saillie formée en avant par l'extrémité inférieure de l'humérus est moins considérable; il en est de même du raccourcissement de l'avant-bras. Si même on mesure le membre placé dans une extension complète, on le trouve d'une longueur égale à celle du côté sain, ou même légèrement allongé. Le radius et le cubitus fixés contre l'humérus ne peuvent, comme il arrive dans la luxation complète, être portés en haut, en arrière, en dehors, en dedans. Enfin, et ce qui est très-remarquable, la tête du radius ne fait en arrière qu'une saillie incomplète et le palper ne peut découvrir qu'une portion limitée de sa cupule.

Plusieurs complications ont été observées dans les luxations en arrière. On a indiqué comme une des plus fréquentes la luxation du radius sur le cubitus, mais les auteurs ont omis précisément de dire dans quel sens se fait ce déplacement. S'ils n'ont eu en vue que le déplacement en avant, cette lésion rentrerait alors dans la variété que nous décrirons plus loin sous le titre de : *Luxation du cubitus en arrière et du radius en avant.* Quant à la luxation en dehors, elle nous paraît impossible, car il faudrait qu'il y eût une rupture considérable du ligament interosseux; il n'y aurait donc que la luxation en arrière dont nous dussions nous occuper ici; nous n'en connaissons aucune observation.

La fracture de l'apophyse coronoïde a été quelquefois observée; cette complication est importante à reconnaître, soit à cause des soins consécutifs qu'elle réclame, soit à cause de l'erreur dans laquelle elle pourrait induire le chirurgien; en effet, dans la fracture de l'apophyse coronoïde la luxation se reproduit très-facilement après la réduction;