Quant aux déplacements latéraux, ils sont rendus impossibles par l'étendue transversale des deux rangées articulaires et par la saillie des apophyses styloïdes des os de l'avant-bras.

Étiologie et mécanisme. — Les luxations des os du carpe peuvent être produites : 1° par l'action d'un corps contondant qui les pousse directement, soit vers la face palmaire, soit vers la face dorsale. La partie inférieure de l'avant-bras étant soutenue par un plan résistant, les luxations ainsi produites n'ont jamais été niées. C'est d'après ce mécanisme que s'est opéré le déplacement dans quelques-uns des cas que nous avons cités. Mais une cause indirecte peut-elle produire ce déplacement? Nous avons vu que Dupuytren se prononçait formellement pour la négative, et il n'est pas étonnant qu'il ait rallié à sa doctrine presque tous les chirurgiens de son époque, puisque, dans le cours de sa longue pratique, il n'a pas rencontré un seul fait contraire à sa théorie. Il nous faut arriver jusqu'en 1839 (fait de M. Voillemier), pour trouver le premier cas bien observé d'une luxation produite dans ces circonstances.

J.-L. Petit expliquait ces luxations de la manière suivante :

« Ceux qui tombent portent naturellement la main en avant pour se » garantir des effets de la chute ; alors si la paume de la main appuie, » le poignet souffre une extension forcée, et la tête des os du carpe se » jette du côté de la flexion ; au contraire, si l'on tombe sur le dos » de la main, c'est-à-dire sur le dehors, la main étant forcée dans le » sens de la flexion, la tête des os du poignet doit se jeter du côté de » l'extension. »

Cette théorie du déplacement paraît d'abord très-plausible pour les déplacements postérieurs ; en effet, supposons une chute dans laquelle la main fléchie sur l'avant-bras vient rencontrer le sol par l'extrémité des métacarpiens, le poids du corps, tendant à exagérer outre mesure ce mouvement de flexion, les ligaments dorsaux de l'articulation radio-carpienne peuvent être rompus; le condyle, représenté par la première rangée des os du carpe, se portera alors en arrière et viendra chevaucher sur l'extrémité inférieure des os de l'avant-bras. On peut aussi penser que, dans la flexion forcée de la main en arrière, le radius heurte par son rebord postérieur le trapézoïde et le grand os sur lesquels il prend un point d'appui ; et, dès lors, le mouvement ne peut continuer sans que son extrémité carpienne ne soit soulevée et jetée en avant hors de l'articulation. Mais il paraît plus difficile d'expliquer la luxation en avant ; en effet, dans le premier cas, le bras de levier est représenté par toute la hauteur du carpe et du métacarpe ; dans le second, au contraire, la première rangée des os du carpe se coude à angle droit sur la seconde, de telle sorte que le bras de levier qu'elle forme est beaucoup plus court, car il est représenté par la hauteur de la première

rangée des os du carpe sollicitée dans son déplacement par la traction qu'exerce sur elle la seconde rangée. Il faut en outre remarquer que l'articulation radio-carpienne jouit de mouvements très-étendus, et que par conséquent la main peut se renverser très-fortement en arrière avant que les surfaces articulaires aient la moindre tendance à s'abandonner.

Symptomatologie. — *Luxation en arrière.* — L'articulation du poignet est déformée, et présente une épaisseur beaucoup plus considérable qu'à l'état normal ; le diamètre transversal n'est pas sensiblement augmenté. Si l'on mesure du sommet de l'olécrâne à l'extrémité du doigt médius, on trouve un raccourcissement considérable ; les os de l'avant-bras, mesurés de leur extrémité supérieure à leur extrémité in-

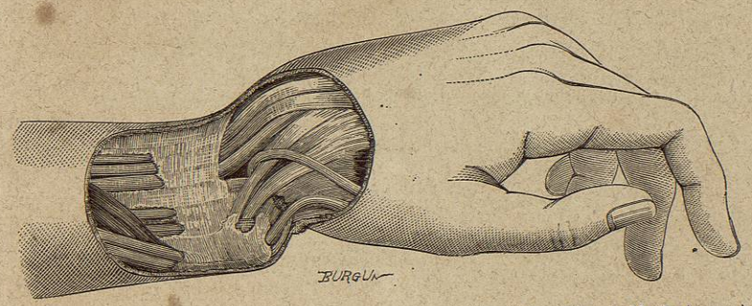

Fig. 53. — Luxation du poignet en arrière. Pièce expérimentale. (D'après M. B. Anger.)

férieure, ont conservé leur longueur normale ; sur la face postérieure de l'avant-bras, on trouve une saillie lisse, convexe, répondant aux os de la première rangée du carpe. La peau est soulevée par les tendons extenseurs écartés du corps du radius. En avant, les muscles des éminences thénar et hypothénar sont couverts par les extrémités inférieures du radius et du cubitus, l'apophyse styloïde du radius vient se placer en avant et en dedans du scaphoïde ; celle du cubitus est saillante en avant et en dedans. Cette saillie anormale des deux os de l'avant-bras, plus forte en dehors, va en diminuant vers le côté interne et est limitée en bas par un pli transversal très-marqué de la peau, dû sans doute au repli des tendons fléchisseurs qui se portent directement en arrière et vont rejoindre le ligament annulaire. La main et les doigts sont dans la flexion ; Astl. Cooper pense que la main doit se trouver dans l'extension.

Luxation en avant. — A part la position relative des saillies antérieure et postérieure, les symptômes des luxations en avant diffèrent peu de ceux des luxations en arrière ; raccourcissement du membre, éga-

lité de longueur des os de l'avant-bras, légère flexion de la main et des doigts. On remarque seulement, comme signes particuliers à cette affection, une gouttière transversale en arrière, entre le carpe et les os de l'avant-bras qui soulèvent les extenseurs parfaitement dessinés

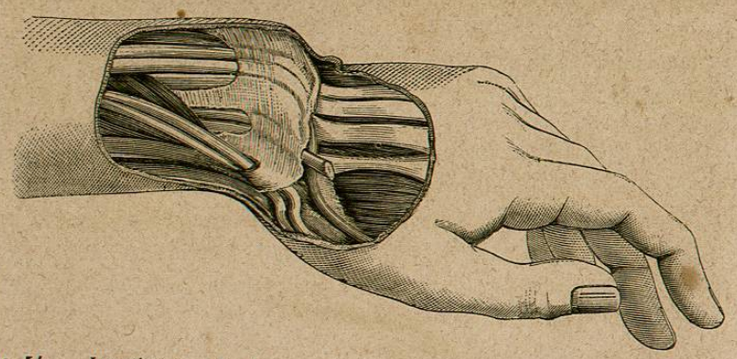

Fig. 54. — Luxation du poignet en avant. Pièce expérimentale. (D'après M. B. Anger.

sous la peau; en avant, la saillie des fléchisseurs refoulés par les os du carpe.

Diagnostic. — Nous avons vu précédemment que les anciens auteurs ont admis avec beaucoup de légèreté des luxations du poignet; aussi n'ont-ils pu donner avec exactitude les symptômes de cette affection. La saillie formée en avant par les os de l'avant-bras, et en arrière par le carpe dans la luxation en arrière, la flexion des doigts et de la main : tels sont les symptômes qu'ils assignaient à cette luxation. On conçoit fort bien qu'avec une description aussi incomplète il était impossible de reconnaître la fracture du radius et la luxation du poignet. Examinons ces divers symptômes, et voyons ce qu'on aurait dû ajouter pour que la description fût plus complète.

Dans la luxation, il y a déformation du poignet, mais cette déformation n'existe que sur les faces antérieure et postérieure du membre, et l'on ne remarque pas la dépression latérale qui dans la fracture existe sur le bord interne de l'articulation.

Les saillies que l'on voit en arrière et en avant de l'articulation du poignet existent bien dans la fracture de l'extrémité inférieure du radius; loin de ressembler à celles qui appartiennent à la luxation, elles offrent des différences que nous allons faire ressortir. Dans la luxation, elles sont lisses et présentent la même forme que celles des surfaces articulaires; dans la fracture, elles sont inégales et produites par des fragments. Mais s'il est quelquefois difficile de déterminer d'une manière exacte la forme de la saillie osseuse au-dessous de la peau contuse, ecchymosée, et à travers le gonflement des parties molles, la

mensuration fera reconnaître la lésion. Ainsi, si l'on mesure la longueur du radius, on trouvera qu'elle est la même des deux côtés s'il y a luxation; dans la fracture, au contraire, le radius du côté fracturé sera plus court que celui du côté opposé; dans la fracture, le plan osseux carpo-métacarpien sera plus allongé que dans la luxation, car les fragments osseux qui seront en rapport avec les os de la première rangée du carpe augmenteront l'étendue de la saillie, que l'on pourrait prendre pour le carpe.

D'autres symptômes doivent encore fixer l'attention. L'apophyse styloïde du cubitus reste, dans la luxation, sur un plan plus élevé que celle du radius; dans la fracture, au contraire, elle est plus bas.

La flexion de la main et des doigts dans la luxation en arrière, leur extension dans la luxation en avant, sont des signes qui n'ont point échappé aux chirurgiens; cependant ils n'ont pas toujours été exposés de la même manière. Ainsi Astl. Cooper dit que la main est renversée en arrière; J.-L. Petit qu'elle est renversée en avant dans la luxation; mais le signe du renversement de la main en arrière appartient plutôt à la fracture de l'extrémité inférieure du radius.

D'après la description que nous venons de donner, on voit que si la luxation du poignet peut être confondue avec la fracture de l'extrémité inférieure du radius, comme cela est arrivé à Pelletan, à Marjolin, à Roux et sans doute à bien d'autres chirurgiens moins jaloux d'une sévère analyse des faits, il existe cependant des signes certains à l'aide desquels, avec un peu d'attention, on arrivera à un diagnostic exact.

Pronostic. — L'étendue des délabrements qui accompagnent la luxation du poignet doit seule inspirer des craintes. Il est à remarquer cependant que la grande déchirure des liens qui maintiennent les os doit nécessiter un traitement plus long et rendre les mouvements de l'articulation plus longtemps pénibles.

Traitement. — Toutes les luxations du poignet dont nous avons rapporté les observations ont été faciles à réduire. Voici comment il faudrait s'y prendre pour la réduction. Le malade est assis; un aide saisit l'avant-bras près du poignet pour la contre-extension, tandis qu'un autre fait l'extension sur le métacarpe qu'il saisit fortement. Lorsque le chirurgien voit le carpe quitter la position qu'il occupait, il saisit le poignet à pleine main, et, avec ses pouces, il chasse le carpe d'abord en bas, puis dans le sens contraire à son déplacement. Cette manœuvre doit généralement réussir. Cependant, s'il existait une plaie des parties molles avec issue des os, il serait peut-être nécessaire, ainsi que cela a été fait par Thomassin, de débrider, afin de dégager l'os.

Bien que dans la luxation en arrière on ait peu de récidives à redouter, puisque le rebord articulaire postérieur du radius descend plus bas que le rebord antérieur, l'étendue de la déchirure des ligaments rendra

nécessaire, quel que soit le sens de la luxation, l'application d'un appareil solide, afin de prévenir les déplacements ultérieurs : à l'aide de l'appareil des fractures de l'avant-bras, on atteindra parfaitement le but que l'on se propose.

ARTICLE XXXIII.

LUXATIONS ISOLÉES DES OS DU CARPE.

Les luxations des os du carpe sont fort rares ; la disposition anatomique des parties rend facilement compte de ce fait (fig. 51). En effet, par leur petit volume, ces os échappent avec facilité aux violences extérieures directes ; réunis, en outre, par des ligaments nombreux et serrés, solidement maintenus en avant et en arrière par les tendons fléchisseurs et extenseurs des doigts, ils ne sauraient être déplacés, dans la plupart des cas, que par une puissance extrêmement énergique, agissant sur un point limité. Dans ces circonstances, les complications sont tellement graves que la luxation attire à peine l'attention du chirurgien.

Ainsi Ast. Cooper rapporte deux cas de luxation du scaphoïde; dans le premier, il existait une plaie contuse intéressant les deux tiers de la circonférence du poignet ; l'os déplacé a dû être enlevé. Dans le second cas, une vieille femme, en tombant sur le dos de la main, s'était fait une fracture de l'extrémité inférieure du radius, et le fragment avait été projeté en arrière du carpe, avec l'os scaphoïde.

Enfin, Mongeot de Bruyères a vu un charpentier qui était tombé d'une hauteur de trente pieds sur la paume de la main, et qui offrait à la face palmaire du poignet une plaie longue d'un demi-pouce et par laquelle s'était échappé l'os semi-lunaire, retenu seulement par un lambeau ligamenteux que l'on divisa pour pratiquer la résection de l'os luxé.

Mais le seul des os du carpe dont on ait eu occasion d'observer la luxation exempte de complications qui ne doivent pas nous arrêter ici, est le grand os.

Luxations du grand os.

Ces luxations sont rares ; cependant on en possède un certain nombre d'observations : ainsi Chopart, Boyer, Ast. Cooper, en rapportent plusieurs exemples.

Plus large à la face dorsale qu'à sa face palmaire, le grand os ne peut se luxer qu'en arrière ; ses luxations sont toujours incomplètes.

Suivant Boyer, cette affection se rencontrerait plus souvent chez les femmes que chez les hommes ; elle est toujours le résultat d'une

flexion exagérée du poignet ; que cette flexion soit produite par une chute sur le dos de la main ou par une contraction brusque et violente des muscles antérieurs de l'avant-bras, son mécanisme est facile à comprendre.

En effet, le grand os se trouvant uni par des adhérences très-fortes au métacarpien correspondant, tous les mouvements imprimés à celui-ci se transmettent à la tête du grand os, qui tend à se porter en arrière, et comme, dans ce sens, elle n'est retenue que par des ligaments assez faibles, il en résulte que ceux-ci se déchirent facilement, et que la tête de cet os fait alors sur le dos de la main une saillie plus ou moins considérable.

Cette luxation se reconnaît à la présence, dans la région moyenne et postérieure du carpe, d'une tumeur dure, circonscrite, plus saillante chez les personnes maigres, augmentant dans la flexion, et diminuant ou même disparaissant complétement dans l'extension ; si la luxation est récente, on rencontre, en outre, de la douleur et du gonflement, etc. Il est inutile de dire qu'avec un peu d'attention on ne confondra pas cette luxation avec les kystes synoviaux qui se rencontrent si fréquemment à la face dorsale du carpe.

Les indications thérapeutiques consistent : 1° *à opérer la réduction* en comprimant la tête du grand os, après avoir préalablement ramené la main dans l'extension ; 2° *à maintenir la réduction* en employant un appareil composé de compresses graduées et d'attelles, que l'on fixe sur le dos et la paume de la main avec une bande roulée ; mais il est rare que les malades s'assujettissent à le garder pendant le temps nécessaire à la consolidation des parties déchirées ; et d'ailleurs il arrive quelquefois que les personnes qui ont éprouvé cet accident ne s'en aperçoivent et ne réclament les secours de l'art que lorsqu'il s'est déjà écoulé un espace de temps assez long pour rendre le traitement inutile (Boyer).

Suivant A. Cooper, le déplacement de l'*os à tête* et des *cunéiformes* entraîne un tel affaiblissement de la main, qu'elle ne peut remplir ses fonctions qu'autant que le poignet est soutenu. Il cite à l'appui de cette opinion l'exemple d'une jeune dame qui ne pouvait se servir de sa main qu'en ayant recours à deux courtes attelles adaptées au poignet, et maintenues contre les parties antérieure et postérieure de la main et de l'avant-bras.

Le même auteur a rencontré une autre dame qui portait, pour suppléer au défaut de force de la main, un fort bracelet de chaîne d'acier étroitement serré autour du poignet.

Le moyen le plus généralement employé dans ces cas consiste, d'après le même chirurgien, dans l'application de bandelettes agglutinatives et d'une bande roulée.