aussi puissant pour le moins. L'impulsion, au contraire, réussit à merveille; car elle ne tend pas les téguments comme l'extension. Malgaigne rappelle à ce propos quatre faits où cette méthode a réussi complétement.

Quand on ne peut obtenir la réduction à l'aide de ces moyens, on se voit obligé de recourir à la résection de la phalange qui fait saillie à travers la plaie. Dans un cas de cette espèce, Thierry obtint une fausse articulation. A. Cooper conseille d'employer ce moyen tout d'abord pour éviter le développement des accidents.

Quand on a pu réduire ces luxations compliquées de plaie, quel pansement doit-on faire autour du doigt? Dupuytren maintenait le pouce dans l'adduction, la deuxième phalange fléchie sur la première; la compression nécessaire pour cette contention exacte était très-douloureuse et pouvait être difficilement supportée par les malades. M. Laugier a mis le doigt dans l'extension. Deux attelles de carton plus larges que le doigt ont été placées, l'une sur la face dorsale, et l'autre sur la face palmaire; le bandage dextriné a pu être appliqué de manière à ne porter que sur les attelles, laissant libres les deux côtés du doigt où passent les vaisseaux. La plaie s'est fermée.

L'ankylose de l'articulation phalangienne ne produit que peu de gêne.

On trouve dans la *Gazette des hôpitaux*, 7 novembre 1846, une observation de luxation latérale interne de la phalange unguéale du doigt annulaire. Nous allons la reproduire.

Michel (Antoine), âgé de quarante-quatre ans, journalier, étant occupé à haler un bateau sur le canal Saint-Martin, sauta de la hauteur de 5 pieds environ, sur le sol humide : il glissa, perdit l'équilibre, et dans sa chute le poids de son corps fut supporté en grande partie par la main droite, dont le doigt annulaire seul fut blessé. Une heure après l'accident, cet homme vint dans mon service à l'hôpital Saint-Louis. Le doigt annulaire présentait les lésions suivantes :

Sur le bord externe ou radial de ce doigt, au niveau de l'articulation phalangienne inférieure, existait une petite plaie transversale et longue de 15 millimètres au plus; elle livrait passage à l'extrémité articulaire de la deuxième phalange, qui était ainsi non-seulement à découvert, mais encore complétement sèche; elle paraissait fortement serrée et comme étranglée par les lèvres de la plaie. Il n'existait plus la moindre trace du ligament latéral externe dont les fibres avaient été nettement rompues.

La phalange unguéale était fortement inclinée en dedans vers le petit doigt; sa surface articulaire reposait sur le bord interne de la deuxième phalange, de telle sorte que sa direction était presque perpendiculaire à celle du doigt dont elle faisait partie.

Malgré le déplacement complet de la phalange et le peu de prise qu'offrait la partie luxée, on obtint facilement la réduction par le procédé suivant :

L'extension étant appliquée sur la phalange unguéale, on ramena celle-ci dans sa direction normale, en ayant soin de presser sur l'extrémité de la deuxième phalange; les surfaces articulaires furent mises en contact parfait, ainsi que les lèvres de la petite plaie.

On connaît encore trois autres cas de luxations latérales des phalangines. Le seul qui soit décrit d'une façon complète est dû à M. Rollet (*Journal de chirurgie*, 1855, p. 210). Ce chirurgien trouva le doigt annulaire raccourci d'environ deux tiers de centimètre, la tête de la seconde phalange faisant saillie sur la face interne de la première, d'ailleurs un peu plus inclinée en dehors, et la troisième légèrement fléchie, contournée de façon que sa face palmaire regardait le dos du médius. A l'aide de l'extension et d'un mouvement de coaptation, la réduction fut obtenue.

ARTICLE XXIV.

LUXATIONS DE L'ARTICULATION COXO-FÉMORALE.

Les luxations de l'extrémité supérieure du fémur, qu'on nomme aussi luxations de la hanche, luxations coxo-fémorales, sont rares, et si l'on trouve dans les recueils scientifiques un grand nombre d'observations, cela tient à ce que ces faits, en raison même de leur rareté et de la difficulté que présente souvent la réduction, ont dû fixer fortement l'attention des médecins qui ont pu les observer.

Mais si ces luxations sont rares chez l'adulte, elles sont encore bien plus rares chez les enfants. Sur 51 cas de luxation traumatique du fémur compulsés au point de vue de cette rareté relative, un seul aurait été observé chez un sujet âgé de moins de quinze ans. Cependant Hippocrate connaissait la luxation du fémur chez l'enfant. Il l'a décrite et citée comme exemples les enfants mâles des Amazones, à qui ces mères dénaturées luxaient le fémur pour les rendre boiteux et les mettre ainsi dans l'impossibilité de nuire jamais aux femmes. Et aujourd'hui, aux quelques cas observés par Lisfranc, Saint-André, Paletta, etc., on pourrait en ajouter plusieurs, en particulier les trois observés par P. Guersant et dont ce chirurgien a donné une soigneuse description que nous prendrons soin d'utiliser.

Plusieurs causes s'opposent au déplacement de la tête du fémur : telles sont : 1° la profondeur de la cavité cotyloïde; 2° la solidité de la capsule articulaire, dont l'épaisseur est, en certains points, plus consi-

dérable que celle du tendon d'Achille; 3° la résistance des muscles puissants qui, venant se grouper autour de l'articulation, maintiennent les surfaces articulaires dans leurs rapports normaux; 4° l'obstacle que le membre du côté opposé apporte au mouvement d'adduction forcée. En opposition à toutes ces conditions de solidité, il en est deux qui sont favorables aux déplacements : ce sont la résistance du fémur et de l'os iliaque, qui supportent sans se rompre l'action des chocs les plus énergiques, et la longueur du bras de levier, par l'intermédiaire duquel la violence extérieure agit sur l'articulation. En effet, ce bras de levier, égal à la longueur du fémur lorsque la puissance agit sur le genou, devient presque égal à la totalité du membre inférieur, lorsque cette même puissance agit sur le pied ou la partie inférieure de la jambe.

Notions anatomiques. — L'articulation coxo-fémorale est constituée par deux os : l'os des iles et le fémur. La partie articulaire de l'os des iles représente une cavité profonde, assez régulièrement circulaire, de

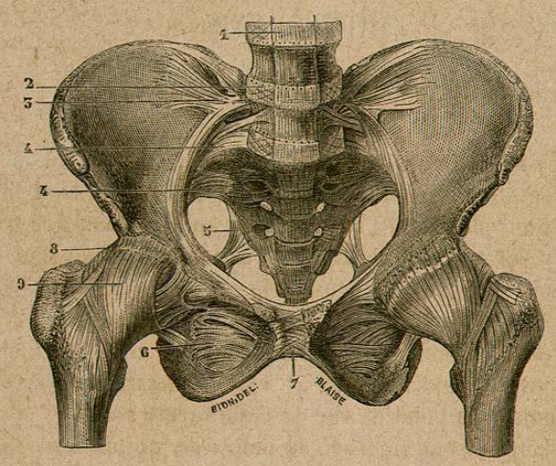

Fig. 60. — Ligaments du bassin (face antérieure).

1. Grand ligament antérieur de la colonne vertébrale. — 2. Ligament interarticulaire. — 3. Ligament ilio-lombaire inférieur. — 4. Ligament sacro-iliaque antérieur. — 5. Petit ligament sacro-iliaque. — 6. Membrane obturatrice. — 7. Ligament du pubis. — 8. Capsule articulaire de l'articulation coxo-fémorale. — 9. Fibres antérieures de renforcement de la capsule.

5 à 6 centimètres de diamètre dans tous les sens, de 3 centimètres de profondeur; ses bords offrent trois dépressions comblées et complétement masquées par le bourrelet fibreux cotyloïdien, mais que l'on retrouve facilement sur un os macéré. L'une est en arrière et occupe toute la moitié postérieure du sourcil cotyloïdien; nous la désignerons, avec

Malgaigne, sous le nom d'échancrure *ilio-ischiatique*. La seconde, moins étendue que la précédente, est supérieure et antérieure : c'est l'échancrure *ilio-pubienne*. La troisième, la plus profonde de toutes, est inférieure et antérieure, et correspond au trou sous-pubien : on la désigne sous le nom d'*ischio-pubienne*.

Au-dessus de la cavité cotyloïde se trouve la fosse iliaque externe, divisée en deux parties inégales par une saillie arrondie qui part du renflement que présente la crête iliaque au niveau de son tiers antérieur, et qui vient se perdre, en descendant, au niveau du bord supérieur de la cavité cotyloïde. En arrière de cette saillie se trouve une surface concave, limitée inférieurement par le bord supérieur de l'échancrure sciatique qui s'épaissit en arrière, ce qui augmente la pro-

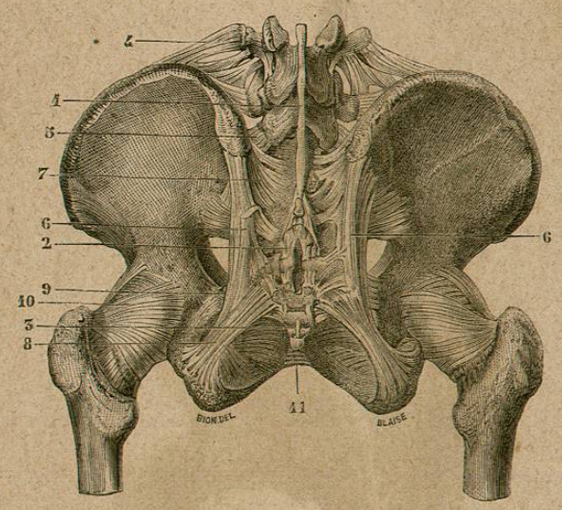

Fig. 61. — Ligaments du bassin (face postérieure).

1. Ligament interépineux des lombes et du bassin. — 2. Ligaments inférieurs des lombes et du sacrum. — 3. Ligaments postérieurs du coccyx. — 4. Ligament ilio-lombaire supérieur. — 5. Ligament ilio-lombaire inférieur. — 6. Ligament sacro-iliaque postérieur. — 7. Ligament sacro-iliaque transverse postérieur. — 8. Grand ligament sacro-iliaque. — 9. Petit ligament sacro-iliaque. — 10. Capsule articulaire de l'articulation coxo-fémorale. — Ligaments du pubis.

fondeur de cette excavation. Au-dessous de la cavité cotyloïde, entre elle et l'ischion, on rencontre une gouttière assez profonde qui se dirige en arrière, s'élargit et vient se perdre au niveau de l'épine sciatique. A la partie antérieure et inférieure de la cavité se trouve le trou sous-pubien, fermé par la membrane obturatrice, qui limite une large fosse bornée par l'ischion, le pubis, sa branche descendante et la cavité cotyloïde. Au niveau de l'échancrure ilio-pubienne on trouve une surface légèrement excavée, limitée en dedans par l'éminence ilio-

pectinée, et qui va se confondre en dehors avec la fosse iliaque interne. On trouve donc autour de la cavité cotyloïde un certain nombre d'excavations plus ou moins profondes dans lesquelles peut s'arrêter la tête du fémur déplacée.

La cavité cotyloïde est tapissée, dans ses quatre cinquièmes supérieurs, par un cartilage diarthrodial, interrompu au niveau de l'échan-

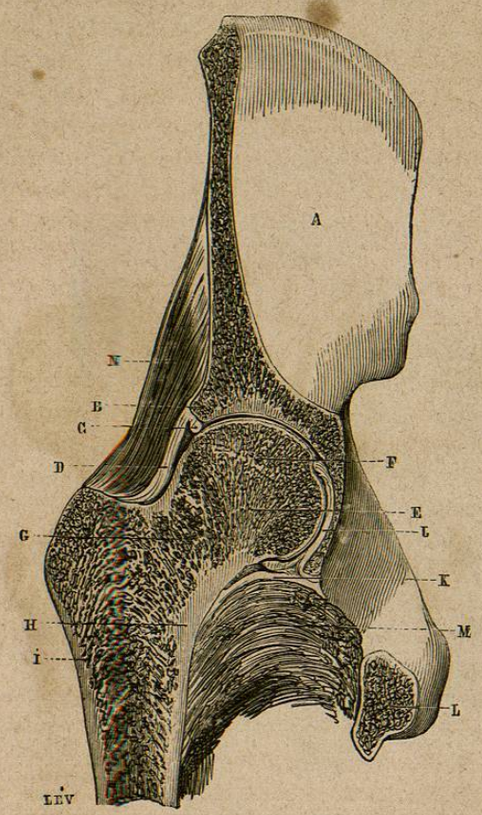

FIG. 62. — Coupe de l'articulation coxo-fémorale.

A. Fosse iliaque interne. — B. Sourcil cotyloïdien. — C. Bourrelet cotyloïdien. — D. Capsule. — E. Fibres obliques en bas et en dehors. — F. Tissu spongieux sous-chondrique. — G. Fibres osseuses n'ayant pas une direction spéciale. — H. Lame de tissu compacte situé à la partie inférieure du col. — I. Lame diaphysaire externe du fémur. — J. Ligament rond. — K. Partie inférieure de la capsule. — L. Coupe de la branche ischio-pubienne. — M. Obturateur externe. — N. Muscle petit fessier.

crure ischio-pubienne. Une masse cellulo-graisseuse occupe le fond de cette cavité, et la rend plus régulière en même temps qu'elle diminue sa profondeur. D'autre part, elle est surmontée par un bourrelet fibreux, *bourrelet cotyloïdien*, dont le bord adhérent s'insère au sourcil

cotyloïdien, excepté toutefois au niveau du fond de l'échancrure ischio-pubienne qu'il convertit en un véritable trou. Le bourrelet cotyloïdien est disposé de telle sorte qu'il comble les autres échancrures dont nous avons parlé plus haut.

L'extrémité supérieure du fémur s'articule avec l'os des iles par une surface arrondie formant à peu près les deux tiers d'une sphère : c'est la tête du fémur, dont le diamètre est de 5 centimètres environ. Revêtue d'un cartilage d'autant plus épais qu'on l'examine plus près de son centre, elle présente, en arrière et en bas, une dépression assez profonde, qui donne attache au ligament rond. Elle est supportée par le col du fémur, espèce de pédicule aplati d'avant en arrière, et dont la base se confond avec le grand trochanter, saillie volumineuse située en dehors, et qui donne attache à des muscles puissants (fig. 62). Le sommet de cette apophyse est situé à 1 centimètre environ au-dessous du point le plus élevé de la tête du fémur, disposition que nous aurons occasion de rappeler en parlant de la symptomatologie de la luxation coxo-fémorale.

Les surfaces articulaires sont maintenues en rapport : 1° par une capsule fibreuse très-forte, s'insérant d'une part au sourcil cotyloïdien, et se prolongeant sur les éminences rugueuses qui le surmontent; d'autre part au col du fémur. Cette capsule est renforcée en avant par un faisceau fibreux très-puissant, qui s'insère en haut à l'épine iliaque antérieure et inférieure, et en bas par une irradiation en forme d'éventail à toute la ligne intertrochantérienne. Ce ligament, qui a été désigné par les frères Weber sous le nom de *ligament supérieur*, est surtout composé de deux faisceaux, dont l'un, dit ligament de Bertin, se dirige vers le petit trochanter, et dont l'autre descend obliquement vers le bord antérieur du grand trochanter, auquel il s'attache. Suivant Weitbecht, un certain nombre de fibres horizontales confondues avec ce ligament qu'elles renforcent, seraient dirigées obliquement en dehors et en arrière. M. Bigelow, qui, comme nous le verrons, fait jouer dans l'étude de la luxation coxo-fémorale un grand rôle à ces deux faisceaux ligamenteux, leur donne le nom de ligament Y et désigne ses deux branches sous le nom d'interne et d'externe (Bigelow, *The mecanism of dislocation and fracture of the hip*, Philadelphia, 1869). Ce ligament en évantail permet d'ailleurs un écartement assez prononcé entre la tête du fémur et l'os des iles; 2° par le ligament interarticulaire, ligament rond, faisceau fibreux très-résistant, qui s'attache d'une part à la dépression que nous avons signalée sur la tête du fémur, d'autre part aux deux extrémités de la partie la plus profonde de l'échancrure ischio-pubienne; 3° le bord du bourrelet cotyloïdien, qui se rétrécit à son bord libre et se replie vers le centre de la cavité, contribue aussi à maintenir dans sa boîte articulaire la tête fémorale (fig. 60 et 61).

Des muscles nombreux sont groupés autour de l'articulation coxo-fémorale, et la protégent contre les violences directes.

ANATOMIE PATHOLOGIQUE, *et division des luxations du fémur.* — Un des points les plus importants de l'histoire des luxations du fémur est sans contredit la détermination des rapports exacts de la tête du fémur déplacée avec le pourtour de la cavité cotyloïde : aussi cette question a-t-elle donné lieu à de nombreuses controverses.

Si l'on consulte les annales de la science, les faits établissent d'une manière incontestable que la tête du fémur a été trouvée en contact avec presque tous les points du pourtour de la cavité cotyloïde. Cependant une analyse attentive montre bientôt que certaines variétés de déplacements se présentent bien plus fréquemment que d'autres et qu'on a pu, par conséquent, tracer avec assez de précision l'histoire des déplacements les plus ordinaires et en faire autant d'espèces distinctes. C'est également la marche que nous suivrons. Nous ne nous arrêterons point aux classifications des auteurs anciens, qui ont d'ailleurs beaucoup de ressemblance avec celles qu'ont données les modernes. Jetons un coup d'œil rapide sur celles qui ont généralement régné depuis le commencement de ce siècle.

Boyer admettait quatre espèces de luxations du fémur : la luxation *en haut et en dehors*, dans laquelle la tête du fémur se porte à la partie postérieure de la fosse iliaque externe; 2° la luxation *en bas et en arrière*, dans laquelle la tête du fémur est placée au-devant de la partie la plus élevée de la grande échancrure sciatique; 3° la luxation *en bas et en dedans*, dans laquelle la tête du fémur se loge dans la fosse ovalaire; 4° la luxation *en haut et en dedans*, dans laquelle la tête se place sur la branche du pubis.

Ast. Cooper reproduisit la même classification; il substitua seulement aux dénominations de Boyer celles de luxation *en haut ou dans la fosse iliaque*, luxation *en arrière ou dans l'échancrure sciatique*, luxation *en bas ou dans la fosse ovale*, luxation *sur le pubis*.

Cette classification ainsi modifiée fut acceptée par la plupart des auteurs qui suivirent; quelques-uns cependant parlent d'une luxation directement en bas, déjà mentionnée par B. Bell; nous citerons entre autres Gerdy, qui admet : 1° une luxation *iliaque* (*en dehors et en haut* de Boyer); 2° une luxation *sacro-sciatique* (*en arrière et en bas* de Boyer); 3° une luxation *sous-pubienne* (*en bas et en dedans* de Boyer); 4° une luxation *sus-pubienne* (*en haut et en dedans* de Boyer); 5° une luxation *ischiatique*. Cette variété n'a été citée que pour mémoire par Vidal, qui la désigne sous le nom de *sous-cotyloïdienne*.

Dans un travail remarquable, M. Chopplen (de Marseille) a cherché à défendre la luxation sciatique d'A. Copper et s'est appuyé, pour établir une distinction entre la luxation iliaque proprement dite et la

luxation sciatique, sur les signes différents qu'elles présentent et sur les difficultés qu'on éprouve à réduire la luxation sciatique, tandis que, suivant cet auteur, rien ne serait plus facile que d'obtenir la réduction de la luxation iliaque.

Nous croyons pouvoir démontrer, dans le cours de cet article, que les luxations iliaque et sacro-sciatique ne diffèrent entre elles que par

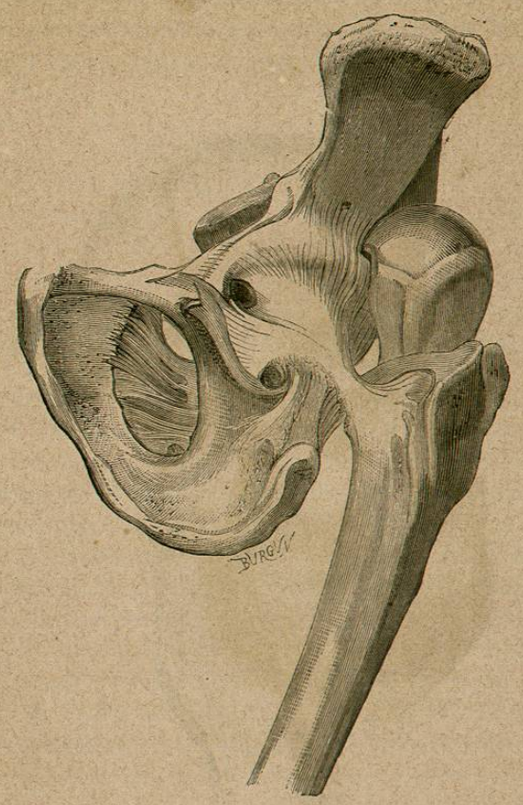

FIG. 63. — Luxation ilio-ischiatique. (D'après Malgaigne.)

des nuances si peu prononcées, qu'elles ne suffisent pas pour motiver l'admission de deux variétés; nous les réunirons donc dans une même description sous le nom de luxation *ilio-ischiatique*, dénomination qui aura l'avantage de rappeler que la tête s'échappe par l'échancrure du même nom, et qu'elle va se placer dans la région iliaque et dans le voisinage de l'échancrure ischiatique. Nous décrirons donc : 1° la luxation *ilio-ischiatique*, 2° la luxation *ischiatique* ou au-dessus de la tubérosité ischiatique, 3° la luxation *ischio-pubienne* ou dans le trou

ovale, 4° la luxation *ilio-pubienne* ou au niveau de l'échancrure du même nom.

Cherchons maintenant à préciser d'une manière rigoureuse, pour chacune des espèces que nous venons d'établir, les rapports de la tête du fémur avec l'os iliaque.

A. Dans la luxation *ilio-ischiatique*, la tête du fémur est placée à la partie inférieure de la fosse iliaque, de manière à recouvrir en partie les rugosités qui donnent insertion à la capsule. Elle appuie par sa

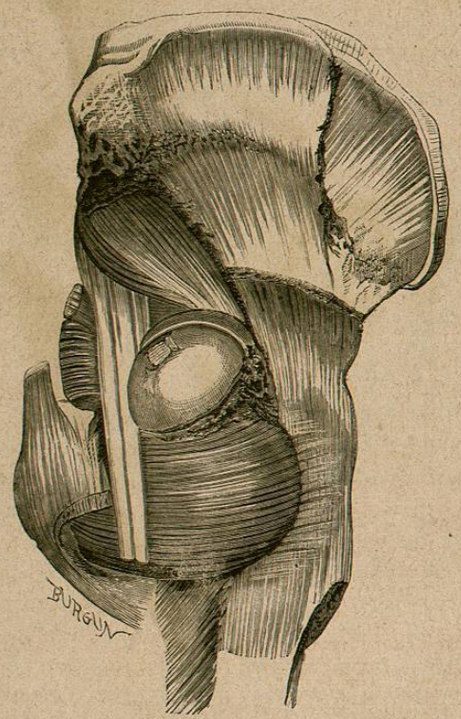

FIG. 64. — Luxation ilio-ischiatique recueillie par M. B. Anger dans le service de Follin. On voit qu'elle est accompagnée d'une fracture verticale de l'os iliaque.

partie antérieure sur le sourcil cotyloïdien; le grand trochanter se trouve incliné en avant; la partie de la tête qui correspond à l'insertion du ligament rond est dirigée en arrière; le fémur a donc éprouvé un mouvement de rotation en dedans : sa tête est recouverte par le muscle petit fessier. Tels sont les rapports que l'on constate le plus ordinairement. D'autres fois la tête du fémur est placée plus bas; elle correspond alors à la partie la plus élevée de l'échancrure sciatique,

le fémur conservant d'ailleurs la même direction que dans le cas précédent. C'est à cette variété que Boyer avait donné le nom de luxation en arrière et en bas. Mais comme dans cette variété *la tête*, suivant Boyer, *est venue se placer au-devant de la partie supérieure de l'échancrure sacro-sciatique, sans jamais descendre jusqu'à l'éminence qui résulte de la soudure de l'ilion avec l'ischion, et encore moins au-dessous de cette éminence*, il est facile de voir que cette luxation ne diffère de la luxation en haut et en dehors que par une différence de hauteur qui dépasse à peine un centimètre, les autres conditions anatomiques restant d'ailleurs les mêmes : aussi Boyer disait-il positivement que cette luxation, qu'il considérait toujours comme consécutive, *est moins une espèce particulière qu'une variété de la luxation en haut et en dehors*. C'est là une des raisons qui nous ont engagé à les réunir toutes deux sous le nom de *luxation ilio-ischiatique* (fig. 63 et 64). Cette fusion en une seule des deux luxations postéro-supérieures, basée sur de simples notions d'anatomie pathologique, trouvera une confirmation bien plus puissante encore dans l'exposé des symptômes de cette maladie. Il est bien entendu que ce que nous venons de dire de la luxation en arrière et en bas de Boyer est applicable à la luxation dans l'échancrure sciatique.

B. Dans la luxation *ischiatique*, la tête du fémur est placée au niveau de la gouttière qui surmonte la base de l'ischion, le grand trochanter, est incliné en avant, le point d'insertion du ligament rond dirigé directement en arrière. C'est donc, comme dans le cas précédent, par sa partie antérieure que la tête du fémur appuie sur l'os iliaque.

Cette luxation étant une des plus rares, il n'est pas étonnant que son existence ait été niée par quelques auteurs : nous en possédons cependant maintenant quatre observations qui ne sauraient permettre le doute. La première est due à Billard : il est dit dans cette observation que *la tête du fémur, située au-devant de l'échancrure ischiatique, est appliquée au côté externe de l'épine sciatique, et par conséquent en arrière et en dehors de la cavité cotyloïde*. La seconde est due à Robert : nous y voyons que *la partie interne de la tête du fémur, devenue postérieure et externe, reposait sur le segment inférieur et postérieur du contour de la cavité cotyloïde et sur la partie voisine de la base de l'ischion*. La troisième est due à Desprès, qui l'a disséquée avec le plus grand soin et l'a fait représenter dans une série de dessins sur lesquels on peut constater que la tête du fémur, située un peu plus en dedans que dans l'observation de Robert, présente d'ailleurs les mêmes rapports.

On a objecté contre l'observation de Robert que les rapports des os ayant été étudiés sur un déplacement reproduit après la mort, la luxation ayant été réduite pendant la vie du malade, ces rapports ont pu n'être pas les mêmes qu'avant la réduction. Cette objection nous