séquence de cette loi générale que les imperfections ou arrêts de développement tendent à s'associer. C'est ainsi que le pied bot est très-commun chez les monstres, même en dehors de toute lésion des centres nerveux.

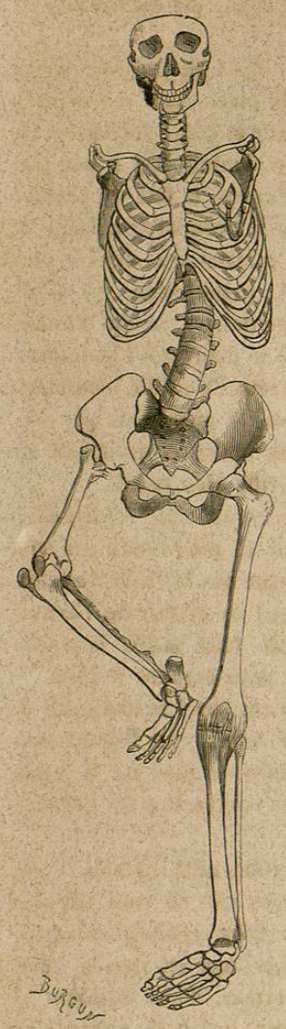

Fig. 86. — Squelette présentant plusieurs imperfections et arrêts de développements congénitaux des membres.

Ces vices de conformation sont plus prononcés aux membres supérieurs, dont on découvre à peine quelques vestiges, qu'aux inférieurs, où existent deux pieds bots varus.

Nous pourrions relater un très-grand nombre de faits semblables, mais cela nous entraînerait trop loin. Nous nous contenterons ici de citer, parmi les exemples les plus curieux de ce genre, les deux suivants : 1° celui qui a été récemment déposé au musée Dupuytren et dont nous avons fait représenter le squelette ci-contre (fig. 86), et 2° celui d'une jeune malade âgée de huit ans qui vint consulter l'un de nous en 1868, présentant, entre autres vices de conformation, un squelette pelvien double, une duplicité des organes génito-urinaires et trois membres inférieurs. Deux de ces membres servaient à la marche, qui était assez facile, bien que le gauche fût affecté de varus, et le troisième, assez bien conformé d'ailleurs, était seulement un peu atrophié par le défaut d'exercice. Or, on pouvait constater que le pied de ce troisième membre était également le siége d'un varus congénital. Dans ce cas, comme dans bien d'autres, la nature a ses caprices ; car chez un Portugais âgé de 18 ans, que nous avions vu quelques années plus tôt, les mêmes anomalies existaient quant au bassin, aux organes génitaux et aux membres inférieurs; mais ces derniers étaient exempts de pied bot. La photographie de la première malade a été donnée par nous à M. Montméja, auteur d'un excellent atlas pathologique, pour qu'elle fût placée dans cet ouvrage en regard de celle du jeune Portugais. Toutefois, parmi les complications ordinaires qui se présentent chez les sujets affectés de pied bot à la naissance, nous rangerons les maladies des

centres nerveux qui produisent soit des paralysies, soit des contractures plus ou moins généralisées des membres supérieurs, de la face et quelquefois des globes oculaires ou même des troubles intellectuels, tels que l'idiotie (Duchenne).

Traitement. — Les principaux moyens employés pour combattre le pied bot congénital sont : 1° les moyens mécaniques ; 2° la section des tendons et des muscles; mais il ne faut pas oublier que ces moyens concourent au même but, c'est-à-dire à ramener le pied dans la direction normale, en allongeant les parties rétractées, ou bien en détruisant, par leur section, l'obstacle qu'elles apportent au redressement du pied. Nous avons dit plus haut qu'il y avait aussi une déformation des surfaces articulaires; nous avons même fait remarquer que des changements de rapport très-importants existaient dans les articulations du pied; il est donc évident que la ténotomie ne pourrait, chez la plupart des malades, produire un résultat utile si elle n'était aidée de l'action des machines.

Il est des cas où ces machines seules peuvent guérir les pieds bots : c'est ce que l'on voit chez les très-jeunes sujets ou dans les déviations très-récentes, lorsqu'il n'existe qu'une légère difformité. M. Stoltz a même observé un jeune garçon qui, en exerçant les muscles de son pied, et en le redressant très-fréquemment avec la main, arriva à se guérir lui-même; et M. Bouvier cite un cas où le pied varus fut transformé en pied équin par les mêmes manœuvres. Cet emploi de la main, qui est un instrument intelligent, doué tout à la fois de douceur et de puissance, aurait un grand avantage sur les autres procédés mécaniques, si son action n'était nécessairement intermittente, et s'il n'exigeait la présence presque constante de personnes aussi éclairées que dévouées. Il faut noter cependant ici que, d'après les faits tout dernièrement énoncés par M. Lannelongue, il serait arrivé à lui-même, en tentant d'obtenir à l'aide de la main seule la réduction des pieds bots congénitaux chez des nouveau-nés, de faire céder les malléoles et d'en provoquer l'écartement. Il faut songer, en effet, que ce n'est pas une soudure qui existe entre l'épiphyse et la diaphyse à cette époque de la vie, mais une simple juxtaposition, et qu'il n'y a pas d'autre résistance que celle que présente la continuation du périoste avec le périchondre. Les points d'ossification des malléoles n'apparaissent, comme on le sait, qu'à l'âge de deux ans, et la soudure osseuse de ces épiphyses avec le corps du tibia et du péroné n'a lieu qu'entre seize et dix-neuf ans.

Chez les nouveau-nés, et pendant les cinq ou six premières années de la vie, alors que les muscles offrent une résistance peu considérable, que les os du pied ne sont encore arrivés qu'à un développement fort incomplet, les appareils, même peu compliqués, sont à la rigueur suffisants. C'est ainsi, quand il est possible de ramener le pied

avec la main dans sa direction normale, qu'il suffit quelquefois, pour maintenir le membre dans la rectitude, d'appliquer une attelle flexible et quelques tours de bande pour obtenir la guérison. De nombreux bandages ont été proposés à toutes les époques, et diversement modifiés par la plupart des chirurgiens. Citons pour mémoire le bandage roulé de Brüchner, l'appareil composé d'Hippocrate, les bandelettes albuminées de Cheselden, l'attelle coudée et reliée à une semelle de bois employée par Guersant, les bandages amidonnés de M. Seutin, dextrinés de Velpeau, plâtrés de Dieffenbach, et enfin les plaques de gutta-percha, utilisées par M. Giraldès : une bottine même solidement construite, un appareil inamovible suffisent presque toujours. Très-rarement la résistance est trop considérable, et il est nécessaire d'employer des appareils qui tirent graduellement l'avant-pied dans le sens opposé au déplacement à l'aide d'un mécanisme convenablement disposé. Ces appareils ont beaucoup varié, depuis le brodequin en cuir bouilli d'Ambroise Paré, et les lames de fer de Fabrice de Hilden, jusqu'aux machines plus ou moins ingénieuses, simples ou compliquées, venues de tous les pays, et qui ont figuré à notre dernière exposition. Parmi les modifications les plus heureuses qui avaient été faites autrefois, nous citerons le *levier* de Venel, tige ou tringle plus ou moins courbée qui redressait à volonté une chaussure en fer qu'on a appelée le SABOT de Venel.

F. Martin fixait le pied sur une simple semelle et c'est par l'habileté avec laquelle il disposait des courroies autour du pied, qu'il obtint, sans autre contention, de remarquables succès. Viennent ensuite les appareils articulés qui ont été perfectionnés de nos jours par nos habiles fabricants d'instruments de chirurgie. Ceux auxquels nous donnons actuellement la préférence, ont été construits sur nos indications par MM. Charrière, Mathieu et Guéride. Ils se composent, comme l'indiquent les figures ci-contre (fig. 87 et 88), d'une ou de deux tiges latérales internes ou externes qui sont fixées à une semelle rigide et qui obéit, au moyen d'engrenages, aux mouvements que le chirurgien lui communique. L'application de ces appareils exige l'emploi d'une guêtre spéciale destinée à assujettir isolément le pied.

Lorsque la difformité est légère, il arrive souvent qu'à l'aide d'un semblable appareil on peut guérir le pied d'un adulte; mais si la résistance est trop grande, si les tractions exercées par l'appareil font éprouver des douleurs trop vives, en un mot, si les muscles sont rétractés, la section des tendons est indiquée. Cette ténotomie est même indiquée dans l'enfance aussi bien que chez l'adulte toutes les fois que le traitement préconisé devrait avoir une trop longue durée, car elle abrége considérablement le traitement et rend la guérison plus solide et plus à l'abri des récidives. Disons d'une manière générale que

les tendons de ces muscles rétractés se reconnaissent à la tension qu'ils présentent lorsque l'on cherche à ramener le membre à sa position normale.

La section du tendon d'Achille suffit ordinairement dans le pied équin, dans le varus et dans le varus équin. Dans d'autres cas de varus

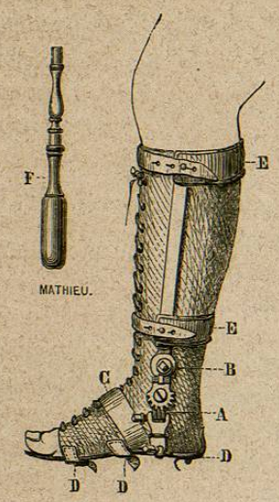

FIG. 87. — Appareil pour pied bot. (Modèle Mathieu.)

Cet appareil, à double mouvement, étend le pied sur la jambe et porte le bord interne en dehors. Il se compose d'une seule tige latérale, interne ou externe, qui est fixée à une semelle rigide et qui obéit au moyen d'un double engrenage aux mouvements communiqués.

L'application de cet appareil exige l'emploi d'une guêtre spéciale munie de courroies correspondant aux différents boutons placés sous la semelle, afin que le pied soit invariablement assujetti.

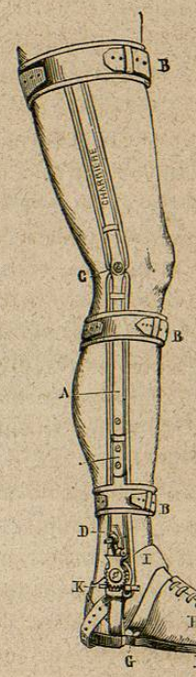

FIG. 88. — Appareil à engrenage pour pied bot, varus, équin, valgus et talus. (Modèle Charrière.)

équin assez fréquents, il faut couper également le jambier antérieur. On dit aussi l'avoir sectionné avec succès dans le valgus équin; mais c'est surtout la ténotomie de l'un ou l'autre ou des deux péroniers latéraux, suivant les indications, et plutôt celle du court péronier, qui est efficace dans cette variété de pied bot.

Dans le talus, la section devrait porter sur les tendons qui passent au-devant de l'articulation tibio-tarsienne. Si le pied a éprouvé une sorte d'enroulement qui paraisse tenir à la rétraction de l'aponévrose plantaire et des muscles longs et courts fléchisseurs des orteils, ce sont ces parties qui devront être divisées, et, dans ce cas, les tendons de ces muscles devront être coupés le plus haut possible.

La méthode de ténotomie à laquelle on devra donner la préférence est sans contredit la méthode sous-cutanée de Stromeyer. Après avoir pratiqué l'opération, le pied et la jambe sont enveloppés d'ouate et mis dans un appareil destiné à maintenir le pied dans une position telle, que les deux portions du tendon ne puissent être réunies que par la production d'un tissu intermédiaire qui augmente sa longueur.

Cette opération, ordinairement exempte de danger, a donné des résultats assez satisfaisants. Toutefois, dans les guérisons même les plus complètes, surtout quand la déviation était congénitale, le pied garde certaines traces de la difformité primitive. Le pied varus simple ou équin ne perd qu'en partie sa déformation; le pied équin creux conserve une partie de sa courbure et la déviation en dehors du valgus ne disparaît presque jamais complétement. Quant aux mouvements du pied, ils sont loin de redevenir tout à fait normaux : il reste dans le membre une faiblesse provenant de l'élongation et de l'atrophie des antagonistes des muscles contracturés. Mais, quoi qu'il en soit, le malade retire de notables avantages du traitement que nous avons indiqué; il marche mieux, ne boite plus ou presque plus, et enfin il échappe aux conséquences plus ou moins inquiétantes qu'entraînait, pour l'avenir, sa difformité.

Il ne faut pas croire qu'il suffise, après avoir pratiqué la ténotomie, d'appliquer pour un temps court un des appareils dont nous avons précédemment parlé. Il faut, pour rendre au pied le mieux possible sa forme normale, non-seulement vaincre les résistances dues aux ligaments, aux brides fibreuses de nouvelle formation et aux surfaces articulaires déformées, mais encore avoir soin de laisser ces appareils en permanence pendant un temps assez long pour que ces résistances soient vaincues et que les surfaces soient revenues à leur conformation normale. M. Duchenne a même vu, dans le pied équin, se reproduire l'équinisme plusieurs années après la guérison, parce qu'on n'avait pas eu soin de faire porter, pendant la nuit, un appareil qui maintînt le pied dans la flexion à angle droit sur la jambe. Il cite des cas dans lesquels l'opération a dû être refaite plusieurs fois pour avoir négligé de prendre cette précaution. Enfin, pour mieux obtenir un résultat favorable, il est utile, lorsque les antagonistes sont affaiblis et atrophiés, de les soumettre à l'électrisation.

Depuis que cet auteur a appliqué la faradisation localisée au traitement de certaines formes de pied bot, soit accidentel, soit congénital, il a pu noter quelques résultats qui nous paraissent dignes d'être mentionnés : ainsi seize cas d'impotence fonctionnelle du long péronier latéral, c'est-à-dire seize cas de *pied plat valgus douloureux* ont guéri par la faradisation du muscle paralysé. Chez onze de

ces malades qui lui avaient été adressés par nous et que nous avons revus après le traitement, la douleur provoquée par la station ou la marche avait disparu rapidement sous l'influence de la faradisation du long péronier latéral. Les malades appuyaient sur le sol la saillie sous-métatarsienne du gros orteil, et il était apparu au niveau de cette saillie un épaississement de l'épiderme. Dans plusieurs cas même, chez de jeunes sujets, le traitement faradique avait développé à la longue la courbure de la voûte plantaire. Nous avons vu, chez l'un d'eux, le pied bot, d'ailleurs très-prononcé, maintenu par la rétraction du court péronier latéral et de l'extenseur des orteils. La faradisation, dans ce cas, n'avait pas fait disparaître le valgus, mais elle avait fait cesser les douleurs, de telle sorte que le malade pût se servir sans difficulté du membre déformé.

Ces succès sont d'autant plus remarquables, que Bonnet faisait uniquement constater le traitement du pied plat valgus douloureux dans la ténotomie simultanée des deux péroniers latéraux. Or, Bonnet, par son procédé, redressait le membre, mais il ne parvenait pas à guérir la douleur et la difficulté de la marche; de telle sorte que ses malades étaient condamnés, après l'opération, à porter des appareils pendant plusieurs années, parfois même, à perpétuité. En l'état présent des choses, il nous semble plus rationnel, pour les raisons précédemment indiquées, de ne jamais couper le tendon du long péronier puisqu'il est paralysé ou impotent.

Mais quand le chirurgien se trouvera en présence d'un valgus pied plat et que ses efforts de redressement sembleront rencontrer une égale résistance dans le court péronier rétracté, il devra le diviser au niveau de l'attache de ce muscle au cinquième métatarsien, comme nous l'avons pratiqué pour la première fois à l'hôpital des Cliniques. Si le redressement n'est pas plus facile après cette section, l'opération sera complétée par la section de l'extenseur des orteils qui est souvent contracturé dans l'espèce.

Lorsqu'il y a le *pied creux valgus accidentel*, par contracture du long péronier latéral, que nous avons décrit sous le nom de crampe du pied, affection qui, du reste, cause moins de souffrance que le valgus pied plat, on peut, à l'exemple de M. Duchenne, constater que la faradisation du jambier antérieur, antagoniste du long péronier, est habituellement impuissante. C'est dans ce cas que nous avons pratiqué avec succès, chez un assez grand nombre de malades, la ténotomie du long péronier.