deux poumons, quoique plus grande du côté droit. Le cœur est ordinairement hypertrophié et rejeté vers la partie concave; toutefois, chez un sujet de soixante-dix-neuf ans, atteint d'une scoliose dorsale gauche très-prononcée, M. Bouvier a trouvé cet organe à peine déplacé. Dans les déplacements très-étendus du diaphragme, le cœur est habituellement rejeté à droite. L'aorte est quelquefois atrophiée, et, comme la veine cave, suit le plus ordinairement les sinuosités du rachis. C'est ainsi que si la concavité de la courbure dorsale est à gauche, les phénomènes ci-dessus décrits ont nécessairement lieu en sens inverse; en outre, l'aorte thoracique reste accolée à cette concavité en décrivant un arc concentrique à la courbure vertébrale. Quelquefois au lieu de rester à gauche des vertèbres, elle se transporte au devant d'elles. Arrivée à la région lombaire, si les vertèbres se dirigent fortement à gauche, l'aorte se trouve placée en avant sur leur côté antéro-droit et la veine cave, de son côté, abandonne les vertèbres pour se diriger tout à fait à droite: l'œsophage seul tend à conserver sa direction normale. Plus rétractile, moins adhérent au rachis que l'aorte, il s'écarte du milieu de la courbure à mesure que celle-ci se prononce davantage, tend à former la corde de l'arc qu'elle représente, et se raccourcit à la façon d'un muscle dont les points d'insertion se rapprochent sans que néanmoins ce raccourcissement soit tel qu'on risque de le rompre en cherchant à redresser la courbure.

Le scapulum est soulevé et fortement reporté en arrière de la convexité par la saillie des côtes; la clavicule, par suite de ce mouvement de rétrocession, se trouve nécessairement déprimée. Du côté de la concavité, l'omoplate est abaissée, et exécute autour d'un axe fictif passant par le milieu de son corps un mouvement de bascule qui rejette en dedans son angle inférieur, tandis que son angle antérieur et supérieur est refoulé en avant, et avec lui la clavicule, qui devient plus apparente que de coutume.

Le bassin, sauf le cas où la déviation est due au rachitisme, ne subit pas de modification très-importante à signaler. Une saillie plus notable de l'angle sacro-vertébral, ou au contraire un effacement de cet angle, quelquefois une incurvation du sacrum, à laquelle peut participer le coccyx, voilà tout ce que l'on observe.

Quant à la cavité abdominale, elle se trouve rétrécie et par le raccourcissement de la colonne et par la saillie que les vertèbres font dans son intérieur. De là la déformation, le changement de position des viscères, tels que le foie, les reins, etc., et le refoulement des intestins dans les régions où les parois de l'abdomen peuvent subir une ampliation, comme on le voit sur la figure 90, que nous avons prise dans le bel atlas de M. Bouvier.

Le volume du foie peut être notablement diminué, mais il est le

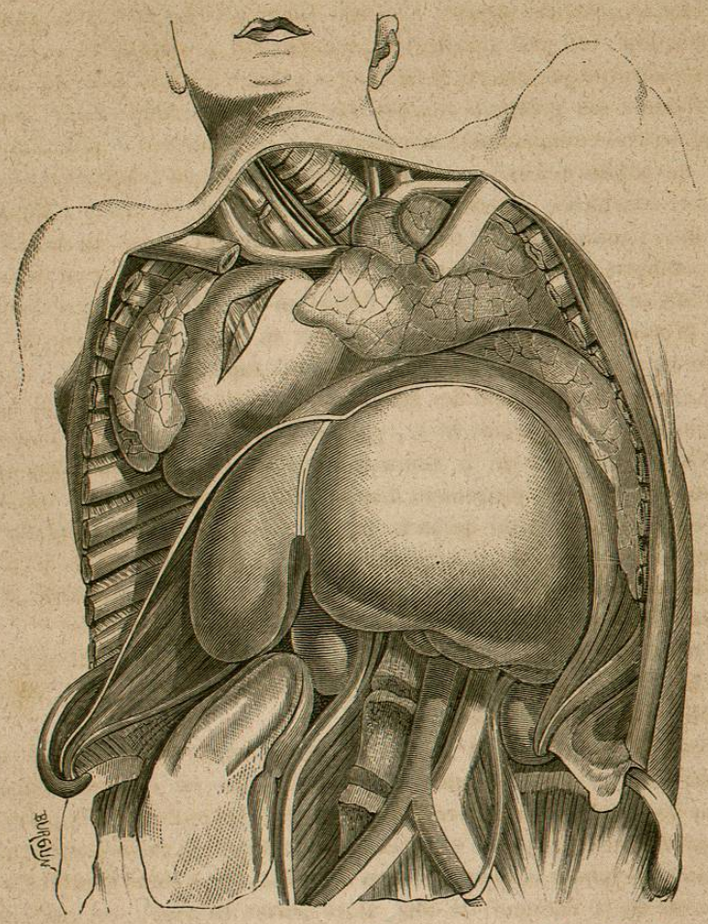

FIG. 90. — Scoliose au troisième degré. (Figure empruntée à l'atlas de M. Bouvier.)

Courbure dorsale droite principale; sujet du sexe féminin, âgé de vingt-cinq ans; viscères thoraciques et abdominaux.

La figure représente le premier plan; le poumon gauche est revenu sur lui-même, mais l'espace vide qu'il a laissé dans le thorax permet de juger de son volume réduit par l'élévation du diaphragme ainsi que par le rapprochement du cœur et des côtes gauches.

Le poumon droit a beaucoup perdu en hauteur par l'ascension du diaphragme.

Le cœur, auquel le péricarde est fort adhérent et dont le volume est normal, a été refoulé jusqu'à la partie supérieure du thorax.

C'est le foie, très-volumineux et à peine déformé, qui a ainsi déplacé ou comprimé les organes précédents.

La rate, très-développée, surtout en longueur, est située plus bas qu'à l'ordinaire et logée en partie dans la fosse iliaque gauche.

plus souvent très-augmenté, et alors il peut prendre, suivant le cas,

les configurations les plus bizarres, en se moulant exactement sur les os qui l'entourent. On a vu la crête iliaque elle-même reçue dans une profonde gouttière creusée à sa face inférieure. La rate, plus mobile que le foie, fuit plus aisément la pression; elle se déplace et on l'a vue descendre jusque dans la fosse iliaque gauche. Parfois aussi elle subit l'influence des pressions voisines. On l'a trouvée réduite à une simple languette et complétement atrophiée. Les reins suivent le plus souvent les déviations de l'axe vertébral, et celui qui répond à la convexité des fortes courbures, pressé entre les vertèbres et les côtes, s'allonge, s'effile, s'amincit et finit même par s'atrophier. Celui qui, au contraire, est compris dans la concavité de la courbure et qui est pressé de haut en bas, se raccourcit et s'élargit. Enfin l'un et l'autre peuvent se creuser de dépressions ou de sillons, se diviser en lobes, affecter une forme plus ou moins conique, surtout à la partie supérieure.

Les muscles subissent des modifications analogues à celles que nous avons notées en parlant de la cyphose et de la lordose. M. Bouland a trouvé, du côté de la concavité, quelques-uns de leurs faisceaux comme plissés. Ce plissement disparaissait au moment de la traction et reparaissait aussitôt qu'on la cessait. Du côté de la convexité ils sont amincis, grêles et contiennent une grande proportion de tissu celluleux. Ils semblent même, dans quelques points, avoir perdu leur nature musculaire et avoir subi une transformation graisseuse.

Quant à la moelle, elle s'accommode aux différentes courbures du rachis, et comme celles-ci ne sont pas brusques et anguleuses, elle ne subit aucune compression.

Symptomatologie. — 1° Dans la *cyphose* il existe ordinairement une bosse plus ou moins marquée en arrière; la tête est comme enfoncée dans les épaules, qui sont retirées et rapprochées en devant; la poitrine paraît rétrécie à sa partie antérieure et plus large à sa partie postérieure. Quand la cyphose occupe la région cervicale, elle s'étend bientôt à tout le reste de la colonne; la tête, alors portée en avant, est renversée en arrière, et le menton proémine sur la poitrine, ce qui donne aux individus une physionomie particulière. Les désordres fonctionnels, dans la déviation en arrière, ne sont pas très-graves; les vieillards simplement voûtés conservent encore leur équilibre : il leur suffit de porter le bassin en arrière par la demi-flexion des cuisses et du genou; mais quand la difformité est portée loin, la progression n'est plus possible sans l'usage d'un bâton.

Chez les enfants, lorsque la cyphose tient au rachitisme, et que l'affection est peu avancée, il n'existe d'abord qu'une courbure par flexion qui disparaît complétement quand on renverse avec précaution le bassin en arrière; mais bientôt, et même suivant M. Bouland, dès le début de la maladie, quelques corps vertébraux et quelques disques

intervertébraux ayant perdu de leur épaisseur en avant, il s'établit une courbure par déformation qui persiste au moins en partie quand on renouvelle la manœuvre que nous venons d'indiquer.

Chez les adolescents, la cyphose porte plus souvent sur la région cervico-dorsale que sur la région cervicale et surtout que sur la région lombaire dont la courbure physiologique s'exagère même quelquefois pour rétablir l'équilibre. Le cou s'incline et se tend en avant. Le menton s'abaisse sur le sternum. Les moignons des épaules se rapprochent en avant et semblent rétrécir le thorax. Enfin, chez les sujets dont la cyphose est déjà ancienne, on trouve le plus souvent une scoliose dorsale droite.

2° Dans la *lordose*, lorsqu'elle est cervicale, la face est dirigée en haut, le cou paraît allongé et le larynx fait relief; l'occiput, au contraire, semble s'enfoncer en arrière; la tête, en un mot, est renversée de ce côté. Les mouvements de rotation et de latéralité sont notablement gênés.

La lordose dorsale détermine habituellement une dyspnée, de la toux, une expectoration sanguinolente et des phénomènes d'engorgement pulmonaire.

Quand la courbure est dorso-lombaire, il y a exagération de la courbure naturelle de cette partie du tronc; le ventre est proéminent, les fesses forment une saillie considérable, le dos et les épaules sont portés en arrière et la tête en avant. La marche et l'habitude du corps rappellent celles des ascitiques ou des femmes enceintes. Chez ces dernières, la lordose lombaire peut être la cause d'accidents sérieux à cause de l'obliquité du bassin, de l'antéversion de l'utérus, qui en est la conséquence, et de la proéminence de l'angle sacro-vertébral. Dans quelques cas rares signalés par M. Bouland, la lordose lombaire s'étendait jusqu'au milieu de la région dorsale, et compliquait une scoliose sans cyphose ou courbure de compensation cervico-dorsale. Ces exemples se rattachaient sans doute à la lordose consécutive à la paralysie des muscles de l'abdomen, décrite par M. Duchenne. En effet, suivant cet auteur, dans cette variété de lordose les fesses sont saillantes et très-développées: il existe une véritable ensellure constituée par le bassin fléchi sur les fémurs, par les vertèbres lombaires, et par les dernières dorsales; la ligne de gravité du tronc, comme on peut s'en convaincre à l'aide d'un fil à plomb, se porte très en avant du promontoire; le ventre très-développé, alors même qu'il y a émaciation générale, décrit une courbe dont la convexité antérieure répond à la concavité de l'ensellure lombaire. Dans la lordose consécutive à la paralysie des muscles sacro-lombaires, les vertèbres des lombes présentent une flexion brusque, une sorte d'angle arrondi, au-dessus duquel le rachis forme une ligne presque droite, fortement inclinée en arrière; la ligne de gravité

du tronc passe très en arrière du promontoire; il n'y a pas, à proprement parler, d'ensellure; le bassin est très-étendu sur les fémurs, et il y a effacement des fesses. M. Duchenne (de Boulogne), qui a le premier signalé ces courbures paralytiques, a du reste montré que l'attitude et la conformation du tronc changent pendant la station verticale. Quand la force des muscles fléchisseurs des vertèbres lombaires, c'est-à-dire des muscles de l'abdomen est diminuée, alors le bassin s'incline davantage en avant sur les fémurs afin de faire supporter le poids du tronc par les muscles spinaux extenseurs des mêmes vertèbres, c'est-à-dire par les muscles sacro-lombaires. Si, au contraire, les muscles sacro-lombaires sont affaiblis ou atrophiés, le sujet redresse le bassin sur les fémurs de manière à faire porter le poids du tronc par les muscles de l'abdomen.

3° *Scoliose*. Nous prendrons pour type de notre description la scoliose caractérisée par une courbure à convexité gauche de la région lombaire, à convexité droite des vertèbres dorsales, et dans la plupart des cas, une courbure également à convexité gauche des dernières vertèbres cervicales et des premières dorsales.

Au début, il y a proéminence en haut et en arrière de l'épaule droite, dépression de l'épaule gauche, et en faisant croiser les bras sur la poitrine, on peut s'assurer que cette différence n'est due qu'à la forme du thorax; en même temps, la hanche gauche paraît plus grosse et plus saillante. Vu par sa face postérieure, le tronc a cessé d'être symétrique. En effet, le côté droit du thorax est bombé et un peu déjeté en arrière. L'intervalle qui sépare les fausses côtes gauches de la crête iliaque est diminué, et il y a excavation, dépression au-dessus de la hanche du même côté. A gauche, on oberve une disposition inverse. Vu par devant, le torse offre un contraste frappant avec la partie postérieure; ainsi, la poitrine semble proéminer davantage en avant et à gauche; la clavicule de ce côté est plus saillante qu'à droite à son extrémité sternale, oblique en bas et en avant, tandis que celle du côté droit reste presque horizontale. En même temps, le sein droit est plus éloigné que le gauche de la ligne médiane, et ce dernier se trouve placé sur un plan plus postérieur. Ajoutons que tous ces traits extérieurs de la difformité sont encore exagérés par les attitudes des sujets.

L'exploration directe du rachis fait découvrir que les apophyses épineuses, au lieu d'être superposées en ligne droite, suivant l'axe du corps, forment une double ondulation en forme de S allongée. On apprécie facilement la valeur de ces ondulations en tendant un fil de la septième apophyse épineuse cervicale à la crête médiane du sacrum, et en mesurant la distance de cette ligne aux apophyses les plus déviées, ce qui donne la flèche des courbures. L'écartement des apophyses épineuses de l'axe du rachis n'indique pas le degré de la déviation; car

nous avons vu que les vertèbres subissent un mouvement de rotation qui, éloignant le corps de la ligne médiane, en rapproche les apophyses épineuses. Au premier degré de la scoliose, le corps des vertèbres a déjà subi un mouvement de torsion sur son axe et en sens inverse dans les différentes régions, alors même que les apophyses épineuses se trouvent encore placées sur la ligne médiane. A ce moment, la voussure dorsale commence à se prononcer et le flanc droit commence à se creuser. Aussi, telle déviation faible observée par derrière sur le squelette devient plus apparente quand on l'examine par devant. En général les flèches des courbes décrites par les corps et par les apophyses ne sont égales que dans des cas exceptionnels de scoliose légère. Dans tous les autres, la flèche de la courbure des apophyses n'égale que les deux tiers, la moitié, le tiers, quelquefois le quart et même la cinquième partie de la flèche de la courbure des corps vertébraux. La différence entre ces deux courbures est d'ailleurs d'autant moins grande que la scoliose est plus prononcée.

Enfin, nous devons ajouter que les faisceaux du muscle long dorsal, refoulés par cette rotation des vertèbres, font une saillie notable surtout dans la région lombaire sous la peau du côté convexe. A

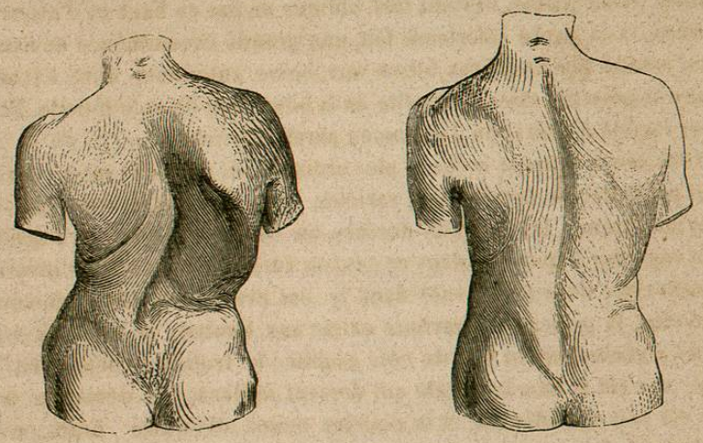

Fig. 91. Fig. 92.

Garçon âgé de quinze ans affecté de scoliose et traité par M. P. Bouland. — La figure 91 a été prise avant le traitement. — La figure 92, après le traitement.

mesure que la déviation fait des progrès, ces caractères se dessinent beaucoup plus fortement; c'est au point que les fausses côtes peuvent toucher et même recouvrir l'os iliaque; la hanche rentre tout à fait, le thorax est très-aplati sur les côtés, etc. Alors le

tronc a notablement diminué de hauteur; la tête est enfoncée dans les épaules, le menton proémine au devant de la poitrine, le nez est effilé, les pommettes anguleuses et saillantes. Cette diminution de longueur du tronc, les membres ayant conservé leurs proportions normales, fait paraître ces derniers beaucoup trop longs relativement au rachis. Cette disproportion est surtout sensible pour le bras et la jambe gauches, à cause de l'abaissement de l'épaule correspondante, et de la nécessité où sont les bossus de rejeter sur la cuisse du même côté le poids du corps, tandis qu'ils tiennent le genou droit plié. C'est aussi à cette dernière période de la scoliose que se montre la *gibbosité* proprement dite, formée aux dépens d'une grande partie du thorax tout à fait déformé. Cette gibbosité, fortement proéminente et comme détachée de la surface du tronc, d'abord arrondie, puis de plus en plus anguleuse par suite de la flexion de l'angle des côtes, est tantôt globuleuse, tantôt allongée en forme de côte de melon. L'épaule correspondante la recouvre d'abord et en forme le point culminant; mais, plus tard, l'omoplate est rejetée sur son côté externe. Par sa base qui comprend quelquefois la région cervicale, cette protubérance se confond en dedans avec les apophyses épineuses dont elle suit les sinuosités. En même temps, la face antérieure du thorax subit une déformation remarquable, devient très-oblique de bas en haut et d'avant en arrière, et sa partie inférieure fait une grande proéminence en avant. Il en résulte que le thorax forme une bosse antérieure dont l'exagération représente assez bien celle de la bosse dite de polichinelle. Dans cette variété d'altération, l'abdomen paraît déprimé.

Nous avons supposé le cas le plus ordinaire de scoliose; mais celle-ci peut présenter de nombreuses variétés. Ainsi, pour n'en citer que les plus communes, la convexité dorsale, au lieu d'être tournée à droite, peut regarder à gauche; dans ce cas, on aura des dispositions inverses de celles que nous avons vues dans le cas précédent. Chez quelques individus, la principale courbure existe aux lombes, et alors la convexité a généralement lieu du côté gauche; le tronc est déjeté de ce côté, et c'est la hanche droite qui devient saillante; la déviation dorsale est peu considérable et la poitrine moins déformée. Enfin, c'est quelquefois à la région cervicale que se trouve la principale courbure, et nous retrouvons dès le début les dispositions de la tête que nous avons déjà fait connaître.

Nous avons parlé jusqu'à présent de courbure *principale*, sans définir ce que nous entendions par ce mot. Parmi les courbures latérales qui constituent la scoliose, il n'y en a réellement qu'une qui soit primitive, essentielle; les autres sont secondaires, analogues aux courbures dites de *compensation*, d'*équilibre*, dont nous avons parlé en traitant du rachitisme.

On comprend que, par suite des déformations, des déplacements que ces déviations font éprouver aux viscères contenus dans le thorax et l'abdomen, ces derniers éprouvent des désordres plus ou moins graves. Nous mentionnerons l'état de dyspnée commun chez les bossus, état qui s'exagère au moindre mouvement actif, dans tout effort musculaire un peu prolongé, le cri, le chant, etc., leur prédisposition aux maladies pulmonaires, telles que la bronchite chronique et la pneumonie avec des recrudescences fréquentes; l'hypertrophie ou l'état graisseux du cœur, la gêne de la circulation qui détermine un aspect pâle, violacé du visage, l'œdème des membres inférieurs, etc. Les fonctions digestives sont également en souffrance, une douleur persistante siége à l'épigastre; il y a souvent de la diarrhée; et cet état influe sur la nutrition; aussi le sujet est-il habituellement amaigri et débile. Le côté correspondant à la convexité de la déviation est plus faible que l'autre; enfin, chez les jeunes personnes qui se trouvent à la période de menstruation, cette fonction ne s'établit pas régulièrement, et il serait même imprudent, dit Delpech, de provoquer l'apparition des règles avant que le redressement de la taille ait rétabli l'équilibre fonctionnel : ce serait, suivant lui, faire perdre inutilement du sang à des personnes déjà anémiées, chlorotiques; de plus, chez celles qui sont déjà réglées, la menstruation se dérange en raison directe de la déviation.

La compression des nerfs entre les vertèbres ou les côtes, le froissement des chairs par le tassement des os du tronc, donnent très-souvent lieu à des douleurs permanentes vers la base du thorax ou des crêtes iliaques, quelquefois même à des névralgies le long du trajet des nerfs qui émergent des paires lombaires et sacrées ou de leurs plexus.

Nous n'avons rien de précis à dire sur la marche de la scoliose. Tantôt lente, tantôt rapide, elle s'arrête promptement ou progresse d'une manière indéfinie.

Diagnostic. — La déviation en arrière ou cyphose peut être confondue avec une gibbosité dépendant du mal de Pott. On l'en distinguera cependant à l'absence des signes suivants, qui se trouvent dans cette dernière : saillie anguleuse d'une ou de plusieurs apophyses épineuses, au niveau de la partie la plus prononcée de la courbe, douleur locale, douleur épigastrique, douleur provoquée par le renversement du tronc en arrière, abcès, paraplégie, etc. En outre, dans la cyphose, la courbure est habituellement allongée; elle s'exagère dans la station assise; et, à un degré peu avancé, elle diminue, disparaît ou même peut être remplacée par une courbure en sens contraire, quand on renverse le bassin.

La lordose ne sera pas considérée comme symptomatique d'une carie vertébrale lorsqu'il y aura coexistence d'une cyphose.