os, envahissant ensuite les sutures, les fractures du crâne deviennent plus fréquentes : c'est là un fait que montre bien l'examen de la collection réunie au musée Dupuytren ; la plupart des crânes fracturés présentent une ossification plus ou moins avancée des diverses sutures.

Les complications des fractures du crâne sont: la rupture des vaisseaux sanguins, des sinus du diploé, de l'artère méningée moyenne (Béclard et Dubois), l'épanchement de sang, le décollement partiel et la déchirure du péricrâne et de la dure-mère. Mais ces phénomènes tirent eux-mêmes de leur siége un caractère de gravité et deviennent des complications ou plutôt des maladies nouvelles, beaucoup plus inquiétantes que la lésion dont elles sont la conséquence, maladies qui exigent une description spéciale et que nous nous bornerons à indiquer ici ; ce sont : la compression du cerveau par le sang, le pus, les fragments osseux, la lésion du cerveau ou de ses membranes par des esquilles ou des instruments fracturants, et par suite l'inflammation des méninges ou de l'encéphale lui-même.

Les fractures directes, quand elles portent sur la voûte du crâne, tantôt se bornent à la table externe, tantôt intéressent toute l'épaisseur de l'os. C'est surtout dans les points du crâne où un grand intervalle sépare les deux tables, comme les sinus frontaux ou les cellules mastoïdiennes, qu'on observe le premier cas dont nous parlons. Le sang s'infiltre dans les lames brisées du diploé et la suppuration est presque inévitable. Dans le second cas, ou bien la fracture affecte la forme d'une fissure plus ou moins longue, ou bien il s'est produit un grand fracas, et alors on trouve les os brisés en plusieurs fragments plus ou moins mobiles et plus ou moins déplacés.

Souvent ces fragments sont très-petits et ne peuvent guère compter que pour de simples esquilles. C'est ce qui arrive quand le corps vulnérant a frappé par une surface peu étendue : un coup de bâton, de barre de fer, agissent alors à la manière des projectiles de guerre et poussent les esquilles au dedans de la cavité crânienne.

Mais il peut arriver, comme le raconte Percy à propos d'un portefaix qui avait reçu une coup de croc sur la tête, qu'un fragment assez considérable de la table interne soit détaché. Les auteurs du *Compendium* ont montré en août 1843, à la Société de Chirurgie, le crâne d'un individu sur la tête duquel était tombée du haut d'une maison une tuile qui avait vraisemblablement agi par un de ses angles : la table externe présentait un trou assez étroit, au fond duquel se voyaient quelques débris de tuile mêlés à bon nombre de morceaux de la table interne. Et ce qui est très-important à noter en pareil cas, c'est qu'assez fréquemment le fragment détaché de la table interne est d'une étendue plus considérable que la solution de continuité extérieure. Pour se

rendre compte de ce phénomène, il suffit de comprendre que le corps vulnérant, après avoir perforé la table externe, n'a plus la vitesse suffisante pour trouer à son tour la table interne. Celle-ci se soulève seulement et se brise aux alentours du point frappé.

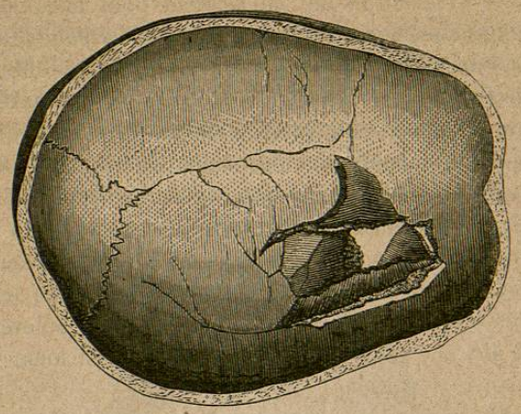

Fig. 98.

Voûte du crâne sur laquelle on remarque une fracture avec enfoncement des pièces osseuses situées vers la partie moyenne gauche de la suture fronto-pariétale. La portion déprimée présente quatre fragments principaux. La suture fronto-pariétale n'est point écartée.

Lorsque enfin les corps vulnérants sont d'un très-grand volume, très-denses et animés d'une extrême vitesse, il se produit des enfoncements plus ou moins étendus et plus ou moins profonds ; tantôt alors les fragments, enfoncés directement et à plat, glissent, en se déplaçant, au-dessous des bords de la solution de continuité : c'est là ce que les auteurs anciens appelaient *embarrure ;* tantôt l'un des côtés de la fracture est plus déprimé que l'autre et il y a chevauchement des bords ; tantôt, enfin, les fragments adhèrent tous par leur base à une circonférence osseuse restée intacte, et, par leurs sommets convergents et tout à fait mobiles, s'enfoncent dans la cavité crânienne.

Parmi les nombreuses variétés de fractures du crâne que nous venons d'énumérer, il convient encore de citer celles qui, bien qu'elles présentent des enfoncements notables et une mobilité irrécusable des fragments, ne sont pas pénétrantes dans la cavité crânienne : telles sont les fractures qui siégent au niveau de l'arcade orbitaire, de l'apophyse mastoïde ou des sinus frontaux.

Fractures par armes à feu. — Quant aux projectiles de guerre, ils produisent le plus souvent des fractures directes d'autant plus nettes et d'autant mieux circonscrites que ces projectiles sont animés d'une force plus considérable et sont d'un plus petit volume. Les gros pro-

jectiles, au contraire, donnent lieu à des fractures multiples, à des pertes de substance parfois très-étendues, un vrai fracas des os. « Les balles, dit M. Legouest, qu'elles soient anciennes ou nouvelles, c'est-à-dire sphériques ou cylindro-coniques, ont, sur les os du crâne, un mode d'action dépendant de l'angle d'incidence sous lequel elles les frappent et de la quantité de mouvement dont elles sont douées. Arrivant obliquement sur les os et animées de peu de force, elles peuvent ne faire qu'une contusion ; dirigées moins obliquement et avec plus de force, elles creusent des sillons plus ou moins profonds qui n'intéressent que la table externe et une partie du diploé, ou qui entament l'os dans toute son épaisseur. Tantôt elles bornent leur action au trajet qu'elles parcourent et ne donnent lieu qu'à une perte de substance ; tantôt elles fracturent l'os au voisinage du sillon dans une étendue variable ; tantôt, en creusant un sillon régulier sur la table externe, elles produisent des fractures de la table interne dont les fragments restent en place ; tantôt, enfin, elles enlèvent, comme nous l'avons dit, une portion de la table interne en même temps que l'externe.

» Quand les projectiles agissent perpendiculairement aux os du crâne ou suivent une direction voisine de la perpendiculaire, ils déterminent, selon la force d'impulsion qui les anime, des contusions, des fractures simples directes, des enfoncements, des perforations, des fractures simples à distance. La dépression des enfoncements représente assez exactement la forme des projectiles ; les bords sont à peu près réguliers, le fond est composé de fragments libres ou adhérents, selon que le projectile agit avec plus ou moins de force, et l'étendue de la fracture est généralement plus grande sur la table interne que sur la table externe de l'os. Les perforations ont aussi, comme les enfoncements, une forme se rapprochant de celle des projectiles. Elles se présentent habituellement comme un trou dans lequel on peut introduire le doigt, et où l'on rencontre des esquilles libres de petit volume appartenant à la table externe de l'os et au diploé, et des esquilles plus volumineuses appartenant à la table interne, dont les unes sont libres et les autres adhérentes. Il est rare que la fracture de la table interne ne soit pas plus considérable que celle de la table externe, et il arrive très-souvent que les esquilles qui en dépendent ont une grande étendue. Dans la plupart des cas, l'ouverture faite à la table externe de l'os est d'un diamètre plus grand que celui du projectile ; elle lui est quelquefois égale ; quelquefois même, on s'étonne de la pénétration possible du projectile dans le crâne. L'os, après avoir cédé sous le choc, semble être revenu sur lui-même en vertu d'une certaine élasticité. Un projectile pénétrant dans le crâne et y demeurant ne fait qu'une perforation ; s'il conserve une impulsion

suffisante pour sortir de la cavité, il fait une seconde perforation. Cette seconde ouverture, l'ouverture de sortie, est généralement plus grande que la première, l'ouverture d'entrée, et la fracture de la table externe est ici plus grande que celle de la table interne ; l'épaisseur différente des os à l'entrée et à la sortie du projectile peut faire varier ces résultats.

» Les éclats de projectiles creux, lorsqu'ils sont volumineux, produisent des effets analogues à ceux des gros projectiles ; lorsqu'ils sont de petit volume, ils donnent lieu à des fractures moins régulières, mais cependant analogues à celles que déterminent les petits projectiles. »

Parmi les fractures indirectes qui se propagent à la base du crâne celles du rocher méritent une attention toute spéciale en raison de la

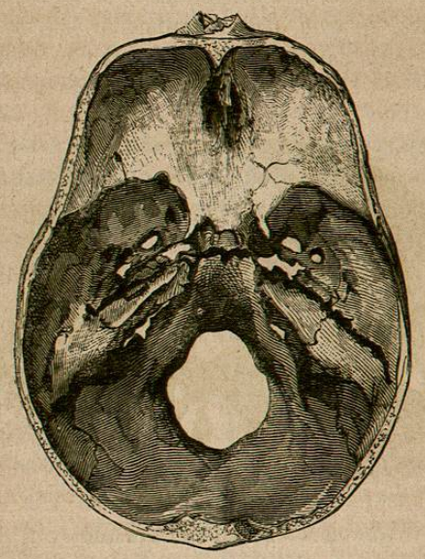

FIG. 99. — Fracture du rocher.

On voit que la solution de continuité est perpendiculaire à la base de cet os, et se continuait avec une fracture de l'occipital. (Richet, *Soc. de chirurg.*, t. IV, p. 410.)

forme qu'elles revêtent et des complications auxquelles elles peuvent donner lieu. Quelques chirurgiens ont fait observer avec juste raison que le rocher, bien que dense et solide en apparence, était constitué par un tissu fragile et cassant ; d'autres ont fait observer qu'il était placé à la base du crâne à la manière d'un coin, et qu'il est favorablement disposé pour ressentir les effets de l'ébranlement qui se transmet à son niveau.

Quoi qu'il en soit, les faits démontrent que les fractures du rocher

diffèrent entre elles es unes sont parallèles à l'axe du rocher, comme on le voit sur la figure 99; es autres, au contraire, sont transversales ou perpendiculaires par rapport à l'axe de cet os, comme on le voit sur la figure 100; il est vrai, comme l'indique la première de ces figures, que les fractures parallèles sont ordinairement compliquées d'autres fractures transversales situées plus ou moins près du sommet du rocher, et qu'elles peuvent s'étendre des deux côtés en se propageant vers les régions voisines. On conçoit que toutes ces variétés peuvent donner lieu à des complications assez différentes les unes des autres; c'est ainsi que les fractures, comme l'a indiqué M. Houel à propos de la description des pièces du musée Dupuytren, passent en avant ou au niveau du trou auditif externe qu'elles peuvent légèrement intéresser pour aller joindre l'hiatus de Fallope, suivre la gouttière du petit nerf pétreux et aboutir au trou déchiré antérieur. Le rocher se trouve ainsi divisé en deux parties inégales, dont l'une contient l'oreille

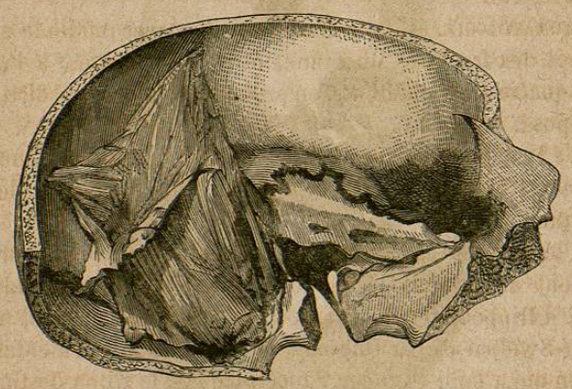

Fig. 100. — Lésions des os (fractures).

Fracture linéaire divisant la base du crâne en deux moitiés, l'une antérieure, et l'autre postérieure. Cette solution de continuité paraît être le contre-coup d'un choc porté sur le sommet de la tête. (Anc. Acad. roy. de chirurg.)

moyenne et le conduit auditif externe, et dont l'autre renferme le canal de Fallope, une partie de l'oreille moyenne et la totalité de l'oreille interne. Lorsqu'elle est unilatérale, cette fracture peut se limiter à l'un des sinus caverneux; quand elle est bilatérale, elle peut traverser la selle turcique et suivre une direction identique, bien qu'en sens inverse, sur le bord antérieur du rocher opposé. En passant sur la selle turcique, elle traverse habituellement la base de la lame quadrilatère et le sinus sphénoïdal qui se trouve, dans ce cas, largement ouvert.

Quant aux fractures transversales, on en voit quelques-unes siéger près du sommet, en dehors du trou auditif interne; elles intéressent alors le vestibule et le limaçon; mais le plus ordinairement, elles sont situées au niveau de la base du rocher; dans cette variété elles sont obliques de haut en bas et de dehors en dedans, dans le sens de la membrane du tympan.

A ce niveau, des désordres assez importants peuvent se produire, non-seulement du côté de la dure-mère qui lui est est adhérente en ce point, mais encore du côté de l'oreille moyenne et du sinus de veine jugulaire; il peut se faire des écartements qui établiront une sorte de communication, par l'intermédiaire des voies auditives, entre l'intérieur et l'extérieur du crâne. C'est grâce à ce siége, grâce à ces désordres, que les auteurs ont cherché à expliquer l'existence de quelques-uns des symptômes qui accompagnent assez souvent la fracture du rocher, en particulier l'écoulement de sérosité par l'oreille, la paralysie temporaire ou définitive du nerf facial, des troubles de l'équilibre, etc.

Symptomatologie. — Pour faire connaître avec méthode et précision les signes des fractures du crâne, nous supposerons, à l'exemple de Bichat, quatre états différents, en procédant, pour ainsi dire, du simple au composé.

Il y a : 1° dénudation des os fracturés; 2° plaie sans dénudation des os; 3° contusion sans plaie; 4° il n'y a nulle trace sensible de lésion aux téguments.

Dans le premier cas, la vue et le toucher suffiront pour faire connaître tout de suite la lésion. Cependant une suture, suivant la remarque d'Hippocrate, la déviation de la suture sagittale, mentionnée par Van-Swiéten et par Quesnay, la disposition accidentelle d'un os wormien qui a failli tromper Saucerotte (1), le sillon destiné au trajet d'une artère, ou l'impression produite par le corps vulnérant, pourraient être confondus avec une fracture; mais cette méprise pourra être évitée à l'aide des connaissances anatomiques dans le premier cas; dans les autres cas, on a donné le conseil de ruginer l'os; mais, outre que, si la rugine peut faire disparaître un sillon artériel, elle laisse subsister la suture, c'est là un moyen qui n'est pas sans danger et dont l'emploi est loin d'être justifié par la nécessité de reconnaître la

(1) Un ecclésiastique avait fait une chute sur l'occiput; on avait déjà incisé les téguments, découvert l'occiput qui présentait une division transversale : on allait trépaner quand Novielle s'y opposa, disant qu'il y avait là un os wormien. Le malade guérit et ne fut pas trépané; aussi légua-t-il son crâne à Novielle. Ce crâne figurait dans la collection de Saucerotte. L'os wormien occupait la place de l'angle supérieur de l'occipital; il avait vingt-deux lignes dans un sens et autant dans l'autre.

fracture. On a conseillé aussi de badigeonner l'endroit soupçonné avec de l'encre que l'on essuie ensuite ; si l'encre reste, il y a fêlure ; si l'encre s'efface, ce n'est qu'un sillon simulant une fêlure. Pott fait remarquer que le péricrâne est habituellement détaché sur le trajet d'une fente ou d'une fracture, qu'il est adhérent le long d'un sillon artériel ou d'une suture. Notons que toutes les fois qu'il y a écartement des fragments, le chirurgien est en droit de supposer que la fracture qu'il a sous les yeux se prolonge plus ou moins loin.

Dans le deuxième cas, ou la fracture est avec écartement considérable, esquilles, enfoncement, et le toucher la fait alors aisément reconnaître, ou c'est une simple fêlure, et alors il n'existe pas de signes actuels. Les inductions s'appuient, dans ce cas, sur le mauvais état de la plaie, qui ne se cicatrise pas du côté de la fracture, tandis que tous les autres points guérissent. Le péricrâne se décolle consécutivement : les bords de la plaie sont tuméfiés, douloureux, mous, flétris ; ils fournissent une sérosité sanieuse plus abondante que ne semble le comporter son étendue ; enfin, le malade est pris de fréquents accès de fièvre. Ces symptômes, observés par Fabrice d'Aquapendente, manquent néanmoins quelquefois, ou bien ils sont déterminés, non par une fracture, mais par un décollement de la dure-mère, une contusion de l'os, etc. ; néanmoins, quoiqu'ils soient loin d'être pathognomoniques, ils ne doivent pas être perdus par le chirurgien. Dans un cas de plaie de tête par un coup de sabre, rapporté par M. Boinet à la Société de Chirurgie, en 1871, ce fut la persistance d'un petit trajet fistuleux longtemps après la cicatrisation du reste de la plaie, qui fit soupçonner à ce chirurgien l'existence d'une fracture du crâne, confirmée plus tard par le développement des symptômes cérébraux graves et en particulier d'une aphasie. Il appliqua le trépan et retira plusieurs esquilles de la table interne du pariétal gauche.

S'il y a contusion sans plaie, la fracture ne peut être reconnue que s'il y a écartement considérable, esquilles, enfoncement, crépitation ; mais il faut prendre garde de s'en laisser imposer par une conformation particulière du crâne, qui peut présenter une dépression comme dans le cas curieux noté par Platner, et que nous avons rapporté plus haut. Velpeau en a cité un analogue : la dépression siégeait à la bosse frontale. Il y a encore d'autres causes d'erreur, c'est la fracture avec enfoncement de la paroi externe des sinus frontaux, la table interne étant intacte ; ou enfin les simples bosses sanguines, ainsi que nous l'avons déjà vu.

Lorsqu'il n'y a ni contusion, ni plaie, comment reconnaître la fracture ? Ce n'est pas évidemment par l'examen direct. Il faut de toute nécessité recourir à d'autres signes, appelés *signes rationnels*. Nous

allons exposer ces signes en même temps que nous discuterons leur valeur.

La forme de l'instrument, son poids et sa direction, ainsi que la force avec laquelle il a été mû, la hauteur d'où la chute a été faite peuvent bien faire soupçonner une fracture du crâne, mais ne sauraient en donner la certitude. On a vu des corps pesants tomber sur le crâne d'un lieu très-élevé, et ne causer aucun dommage à la boîte osseuse, dans d'autres cas, au contraire, un coup beaucoup moins violent asséné sur la tête a produit une fracture. C'est ainsi que, suivant Quesnay, un moellon du poids de vingt livres tomba d'aplomb sur la tête d'un homme sans produire de fracture, tandis qu'un coup de poing lancé sur la tempe en causa une qui fut suivie d'un épanchement mortel.

La connaissance du point sur lequel s'est exercée l'action de la cause fournira encore des présomptions, mais des présomptions seulement, pas de certitude. Ainsi, qu'un coup d'épée ait traversé la face obliquement de bas en haut, il est probable que les voûtes orbitaires ou la région ethmoïdale auront été intéressées. Qu'une chute ou une percussion violente ait porté sur la région temporale, il est à présumer que la base du crâne présentera une solution de continuité. Enfin, il sera bon de songer au degré de l'épaisseur de l'os au point frappé.

Les éblouissements, les étourdissements, la perte de connaissance, les vertiges, les déjections involontaires, etc., appartiennent moins à la fracture qu'à la lésion du cerveau : or, comme cette dernière peut exister indépendamment de toute lésion des parties dures, il s'ensuit que ces symptômes ne peuvent nous être ici d'un grand secours.

Le son de *pot cassé* entendu par le malade au moment même de l'accident peut-il être considéré comme un signe de fracture ? Quesnay le croyait, et Lamotte, sur cette seule indication, a opéré une fois avec succès ; mais ce signe est loin d'être infaillible. Combien de malades, en effet, ont éprouvé cette sensation, qui n'avaient pas de fracture, et combien d'autres, en retour, ont eu des fractures sans avoir entendu ce bruit, ou sans en avoir gardé le souvenir ! Quand cette circonstance commémorative n'a pour garantie que l'assertion du blessé, elle ne mérite donc aucune importance ; mais elle en acquiert, suivant Aran, du moment que ce son a été perçu par les personnes présentes au moment de l'accident. Ses expériences sur le cadavre ne lui laissent aucun doute sur la coexistence de ce bruit avec la production d'une fracture très-étendue, gagnant par irradiation la base du crâne.

Une douleur locale, augmentée par la pression, renouvelée par des secousses imprimées par le chirurgien soit à un mouchoir serré entre les dents du patient, soit à la tige d'un végétal fixée de la même façon,

en provoquant des mouvements automatiques de la part du malade, qui porte involontairement la main vers le point douloureux, a été considérée avec raison comme un bon signe. Il ne faut pas toutefois exagérer la valeur de ce symptôme, car il peut dépendre aussi d'une lésion bornée aux parties molles. Cette douleur peut être aussi déterminée par l'acte de la mastication. Faut-il avec les uns le rapporter à la contraction du muscle temporal, ou invoquer avec Bichat l'ébranlement imprimé à la mâchoire supérieure, puis transmis au reste de la tête? Cette dissidence mérite de nous arrêter, car le signe lui-même est très-infidèle, et Boyer n'hésite pas à le rejeter. A. Paré dit l'avoir vu manquer dans les cas où la fracture était visible même à l'œil nu.

Souvent il survient, au lieu où siége la fracture, un empâtement œdémateux, qu'on rend plus évident encore à l'aide d'un cataplasme émollient. Ce symptôme mérite quelque attention, bien que nous l'ayons vu produit par un simple décollement consécutif du péricrâne, sans fracture.

Le décollement consécutif du péricrâne a été lui-même signalé par plusieurs chirurgiens, et notamment par Pott, comme révélant la présence d'une fracture. Mais l'examen des faits montre surabondamment que ce phénomène peut avoir lieu sans qu'il y ait la moindre fracture et même, malgré l'affirmation de Pott, qui regardait les deux symptômes comme absolument connexes, sans que la dure-mère ait subi le même décollement.

Parmi les signes qui peuvent encore annoncer une fracture de la base du crâne, il faut signaler une amaurose simple ou double, une surdité, une paralysie de la face.

Mais un autre signe plus important que les précédents, presque pathognomonique d'une fracture de la base du crâne, consiste dans l'apparition, vingt-quatre ou trente heures après l'accident, d'une ecchymose qui se montre dans un point de la tête qui n'a pas été soumis à une violence directe. Telle est l'ecchymose de la région mastoïdienne, celle de la paroi supérieure du pharynx, celle encore de la conjonctive et des paupières qui, lorsque le globe oculaire n'a reçu aucune contusion directe, dénote une fracture de la base du crâne, et plus spécialement d'un ou de plusieurs des os qui entrent dans la composition de l'orbite, et un épanchement dans cette cavité.

Chez quelques malades, M. Péan a constaté à l'ophthalmoscope la présence d'ecchymoses dans la rétine ou dans la choroïde qui coexistaient ou non avec l'ecchymose conjonctivale et qui, chez plusieurs d'entre eux, ont laissé à leur suite des altérations de ces membranes capables d'entraîner l'amblyopie ou même la cécité.

Velpeau a signalé plus particulièrement l'ecchymose de la paupière

inférieure comme signe presque certain de fracture du crâne. Maslieurat-Lagémard a fait remarquer que, pour que ce signe ait quelque valeur, il faut que son apparition soit précédée d'un autre signe aussi important, c'est-à-dire de l'ecchymose de la conjonctive oculaire. En effet, le sang qui arrive dans la cavité orbitaire s'infiltre, dit-il, avec une grande facilité, dans le tissu cellulaire lâche et lamelleux qui entoure le globe de l'œil, et ce tissu cellulaire communiquant directement avec le tissu cellulaire sous-conjonctival, les plus légères traces de sang apparaîtront dans ce dernier. Or, comme une aponévrose particulière, qui s'insère par sa grande circonférence à tout le pourtour de l'arcade orbitaire et par sa petite aux cartilages tarses qu'elle semble continuer, établit une espèce de barrière entre le tissu sous-conjonctival et le tissu cellulaire des paupières, il suit de là que celles-ci ne présenteront l'ecchymose que quand le sang aura traversé par imbibition cette lame fibreuse; mais alors l'infiltration ne se fera que consécutivement et de dedans en dehors. En outre, la teinte ne sera jamais aussi prononcée. Lorsque l'épanchement qui se fait dans la cavité orbitaire est très-abondant, il n'y a pas seulement ecchymose, mais l'œil peut être chassé en avant et entouré d'un cercle brunâtre, indice d'un épanchement de sang au-dessous de la conjonctive.

L'ecchymose du pharynx, quand elle est très-apparente, atteste également, comme l'a fait observer M. Dolbeau, l'existence d'une fracture de la base du crâne, lorsque celle-ci a été produite par contre-coup.

L'écoulement de sang par le nez, l'oreille ou la bouche, au moment de l'accident, sans être un signe décisif, constitue un excellent caractère. Ce qui donne de l'importance à ces hémorrhagies, c'est leur continuité et surtout leur durée, ainsi que l'a fort bien établi Aran; car, lorsque l'écoulement sanguin est dû à la lésion des parties extérieures, il est peu abondant et s'arrête promptement; mais, dans les fractures de la base du crâne, des vaisseaux volumineux peuvent être intéressés, ou bien la fracture peut faire communiquer un épanchement qui s'est fait dans l'intérieur du crâne avec l'extérieur de celui-ci, et l'on comprend dès lors qu'on devra avoir un écoulement continu et d'assez longue durée.

On peut rapprocher du symptôme précédent l'écoulement d'un liquide séreux par l'oreille et même par le nez. C'est là un des signes les plus importants des fractures de la base du crâne, signe sur lequel Laugier a appelé le premier l'attention des praticiens. On lit bien dans Bérenger de Carpi une phrase qui semble se rapporter à cet écoulement séreux (*aliqua sanies subtilis resudat à fissurâ cranii*) (1),

(1) *De fracturâ cranii* (*Liber aureus*, editio nova. Lugduni Batavorum, 1715, p. 65).