phénomènes généraux dus à la compression simple sont moins graves que ceux dus à toute autre complication. La température du corps, au lieu d'être augmentée est notablement diminuée (Brown-Séquard), quand la compression siége au niveau de la moelle cervicale.

Brown-Séquard a signalé aussi des accidents convulsifs qui se montrent parfois plusieurs semaines après le traumatisme. La contracture a aussi été donnée comme un symptôme de compression. Selon M. Bouchard, elle indique toujours un commencement de sclérose coïncidant avec une dégénérescence des faisceaux antérieurs. Les troubles de l'action réflexe sont peu marqués dans la compression; cependant, lorsque la moelle, par suite de la compression, s'altère profondément, ces troubles apparaissent alors avec une grande intensité.

Des troubles oculaires ont été signalés, mais seulement dans les cas de compression de la moelle cervicale.

L'impuissance est un symptôme constant.

La compression constitue une affection lente, chronique, qui se termine généralement par la mort.

Le diagnostic de la compression, à moins qu'elle ne soit causée par une déformation de la colonne vertébrale, est souvent fort difficile. Il ne peut s'établir d'une façon certaine qu'au bout d'un certain temps et qu'après avoir suivi avec la plus grande attention la marche des accidents.

D'autre part, une grande obscurité règne encore sur bien des points. Ainsi, par exemple, Turck croit avoir démontré que sous l'influence d'une compression prolongée, il se produit des altérations ascendantes et descendantes des cordons de la moelle; et M. Vulpian, d'un autre côté, affirme n'avoir jamais obtenu d'altérations semblables en faisant éprouver des pertes de substance à la moelle.

Le traitement consiste évidemment à débarrasser la moelle du corps comprimant. Si c'est une vertèbre luxée qui exerce la compression, nous avons déjà agité la question de savoir s'il fallait ou non réduire. Si, à la place d'une vertèbre luxée, c'est une collection de pus, de sang ou un corps étranger, une balle, par exemple, il faudra donner issue à l'une et enlever l'autre, si cela est possible, au moyen de la trépanation des lames des vertèbres, opération laborieuse, déjà tentée, sans de très-heureux résultats, par H. Cline, par Tyrrette, Rhéa-Barton et Laugier.

§ IV. — Contusion.

La contusion résulte, le plus souvent, de l'action d'un corps vulnérant, de la pression directe ou permanente d'une vertèbre luxée, ou

même d'un simple allongement des fibres de la moelle, ainsi qu'on en trouve un exemple dans les *Leçons orales de clinique chirurgicale* de Dupuytren.

Les caractères anatomiques sont analogues à ceux de la contusion du cerveau. Ils varient depuis une faible ecchymose, avec un léger ramollissement de la pulpe médullaire et l'éraillure de quelques vaisseaux sanguins, jusqu'à la désorganisation complète, et la réduction en un putrilage sanieux, purulent, où l'on ne peut plus retrouver traces des substances grise et blanche. La pie-mère, quelquefois épargnée, forme une sorte d'enveloppe à cette bouillie organique. Mais elle peut aussi être détruite et participer à la lésion, ainsi que la dure-mère et l'arachnoïde rachidiennes.

Nous n'avons du reste que peu de documents sur la cicatrisation des plaies contuses de la moelle. De rares autopsies, faites de huit à quinze jours après l'accident, ont montré, d'une part, la pie-mère recouverte de fausses membranes et infiltrée de pus; d'autre part, la moelle épinière ramollie ou abcédée. En certains cas même, il a paru que l'inflammation se propageait le long de l'axe nerveux et de ses enveloppes pour gagner l'encéphale, et quant à la portion de la moelle située au-dessous de la lésion, elle avait subi une atrophie manifeste.

Les signes de la contusion sont au début les mêmes que ceux de la commotion. Plus tard se déclarent souvent ceux de la myélite, qui amène la mort dans un très-grand nombre de cas.

C'est à prévenir cette inflammation que doivent tendre les efforts des praticiens. Les moyens, pour cela, sont les mêmes que pour la commotion.

ARTICLE IV.

TUMEURS ÉPICRANIENNES.

§ I. — Tumeurs enkystées (loupes).

Des tumeurs de nature très-diverse peuvent se développer dans la région crânienne; ainsi, on y observe des lipomes, des fibromes, des tumeurs encéphaloïdes, des kystes séreux, séro-purulents, kydatiques, mélicériques, etc. Toutes ces tumeurs étaient autrefois confondues sous le nom de *loupes*. Nous ne conserverons ce nom que pour désigner collectivement les kystes sébacés de la région crânienne qui forment encore un groupe assez nombreux.

Étiologie. — Il n'est point de maladie dont l'étiologie soit moins connue que celles des loupes. On en a vu survenir à la suite d'une violence extérieure. Tatum en a observé une qui s'était développée dans une cicatrice. Saltzmann fit à son père l'extirpation d'une loupe du poids de 5 livres, survenue à la suite d'une écorchure faite à la peau de la tête par la dent d'un peigne. Il est assez fréquent de voir ces tumeurs apparaître à la suite de la grossesse, de l'érysipèle et des autres maladies du cuir chevelu. Mais le plus souvent la cause est ignorée. Certaines loupes paraissent subordonnées à une disposition héréditaire. Girard, dans sa *Lupiologie*, parle d'une famille entière dont toutes les femmes, depuis trois ou quatre générations, étaient sujettes à ce genre de tumeurs. Les hommes en étaient exempts. Brunns prétend, au contraire, que les loupes sont plus fréquentes chez les hommes que chez les femmes. Suivant cet auteur, on les observe surtout de vingt à quarante ans. Enfin, il faut bien rapporter à une cause interne inconnue l'apparition chez certains individus d'une multitude de loupes, soit à la tête, soit sur d'autres parties du corps.

Anatomie et physiologie pathologiques. — Les loupes du cuir chevelu sont donc des tumeurs enkystées. Elles sont placées entre la peau et l'aponévrose épicrânienne. Leur membrane d'enveloppe est formée par un tissu conjonctif fibrillaire (*pericystium*), et parcourue par un petit nombre de vaisseaux. Celle-ci est recouverte à sa face interne par une couche d'épiderme compacte formée de cellules pavimenteuses engrenées. Ces poches revêtues, dans les cas d'inflammation répétée, de plaques ossiformes ou calcaires, sont remplies d'une matière variable quant à l'aspect et à la consistance. Tantôt c'est un magma que l'on a comparé à de la bouillie (*athérome*, de ἀθήρα, bouillie), ou à du suif, (*stéatome*, de στεαρ, suif); tantôt c'est une matière analogue à du blanc d'œuf; tantôt c'est une substance onctueuse, plus ou moins jaune, et ressemblant à du miel (*mélicéris*, de μελίκηρον, rayon de miel); tantôt enfin une matière jaunâtre formée de grumeaux suspendus dans un liquide de même couleur, rappelant l'aspect de caillots sanguins décolorés. Dans ces diverses transformations du contenu, le microscope découvre des cellules épidermiques, des gouttelettes graisseuses, des taches huileuses, des cristaux de cholestérine, des poils follets, quelquefois même l'acarus des follicules et des sels calcaires (carbonate de chaux et de magnésie).

De même, à la surface interne de la paroi du kyste, le microscope découvre une première couche d'épithélium pavimenteux et stratifié (cellules à noyaux), et une seconde couche composée de lamelles épidermiques très-condensées qui se remplissent de gouttelettes graisseuses, et finissent par se détacher pour s'adjoindre au contenu kystique.

Le nombre des loupes est souvent considérable; on en a compté jusqu'à douze ou quinze, et même plus encore sur le même individu. Leur volume qui, dans les autres parties du corps, peut atteindre des dimensions si surprenantes, est habituellement plus limité à la tête, d'une part, à cause de la surface osseuse du crâne, et d'un autre côté, par le fait de la densité et de la tension des téguments. Ce volume est ordinairement en raison inverse du nombre des tumeurs; mais il n'est nullement en rapport avec leur ancienneté. Quant à leur forme, elles présentent des variétés infinies qui leur ont valu les noms justement oubliés de *talpa*, *testudo*, *grain de mil*, *crinon*, *acrochordon*, *comédon*, *tamie*, etc. D'une manière générale cependant on peut dire qu'elles se rapprochent de la forme arrondie.

Une multitude de théories ont été émises pour expliquer la formation des loupes. Aujourd'hui l'on s'accorde assez généralement à admettre, et M. Robin partage cette opinion, que beaucoup de ces tumeurs résultent du développement anormal d'un follicule pileux dont l'ouverture s'est oblitérée et qui s'est dilaté par l'accumulation de masses épidermiques et sébacées. Quelques-unes paraissent être formées par du sang épanché dans la poche fibro-séreuse, et ayant subi diverses transformations. Mais en général, le processus est le même; il se produit dans le follicule pileux une rétention de cellules épidermiques; puis les glandes sébacées qui viennent s'ouvrir dans la cavité du follicule, y déversent leurs produits qui, en s'ajoutant en quantité variable à l'accumulation première, lui donnent les aspects les plus divers.

Symptomatologie. — Au début, les loupes sont plus ou moins dures, à base large, parfaitement indolentes. La peau qui les recouvre est plus adhérente que mobile à leur surface; elle n'a pas changé de couleur; mais tous les éléments qui la composent sont tassés, ses papilles sont aplaties et elle finit par se trouver dégarnie de cheveux, soit par suite de l'extrême distension qu'elle éprouve, et de l'écartement des bulbes pileux qui en résulte, soit par suite de leur destruction. Lorsque les loupes sont encore petites, on rencontre assez fréquemment à leur surface un point noir, déprimé, qui est l'orifice du follicule pileux distendu, et, même quand ces tumeurs ont pris un accroissement considérable, il est presque toujours possible de retrouver, par une dissection minutieuse, le canal ténu qui, au niveau de la partie déprimée, les relie à la peau.

Les loupes restent ordinairement stationnaires pendant un temps fort long, puis elles acquièrent rapidement un volume considérable. A. Cooper en a vu une qui était grosse comme une noix de coco, et Lebert en a observé une autre qui avait les dimensions d'une tête d'enfant.

En grossissant, elles distendent la peau, deviennent adhérentes aux téguments et au périoste, et compriment les os dont elles peuvent gêner la nutrition. Delpech et Lenoir citent même des cas, fort rares à la vérité, dans lesquels ils ont vu ces tumeurs produire une perforation du crâne. Quelquefois aussi les loupes s'enflamment, soit spontanément, soit sous l'influence d'une cause irritante quelconque : la peau rougit, devient bleuâtre, s'amincit, s'ulcère, les bords de l'ouverture se renversent, s'endurcissent et il s'écoule une quantité intarissable d'un pus épais et fétide. On a vu la carie des os du crâne succéder à cette inflammation. Ainsi, J. L. Petit rapporte l'histoire d'un homme qui portait un *talpa* à la partie postérieure de la suture sagittale. Cette loupe s'était enflammée plusieurs fois, mais une dernière fois l'inflammation devint suppurative, la peau tomba en gangrène, la tumeur se vida, et en introduisant le doigt dans l'ouverture, J. L. Petit trouva l'os carié. Le malade ne guérit qu'après plus d'un mois de traitement. Ce chirurgien ajoute que de pareilles caries peuvent avoir une issue mortelle, quand elles sont négligées, et il raconte l'histoire d'un gentilhomme de Picardie, qui vint le consulter. Ce malade avait une loupe suppurée; il se refusa aux opérations jugées nécessaires par J. L. Petit, et il succomba quelque temps après. Nous avons vu plusieurs fois survenir une véritable dégénérescence, et M. Tripier cite un cas où l'examen histologique ne lui a pas laissé de doute sur la nature cancroïdale de la tumeur. Dans ce cas, la tumeur avait environ le volume d'une grosse noix, et était ulcérée depuis plusieurs mois. La malade, âgée de soixante-sept ans, présentait plusieurs autres loupes du cuir chevelu. Ajoutons, toutefois, que de tels accidents sont extrêmement rares, et que les loupes sont habituellement plus gênantes que dangereuses.

Diagnostic. — Elles peuvent être confondues avec les tumeurs sanguines, les tumeurs érectiles, avec les fongus de la dure-mère, les kystes dermoïdes, séreux ou hydatiques, avec les gommes syphilitiques, avec le lipome, le fibrome, le sarcome, et même avec une encéphalocèle. Nous établirons le diagnostic en traitant de ces dernières affections.

Pronostic. — Les loupes ne sont point, en général, dangereuses. Leur plus grand inconvénient consiste souvent en une difformité que cache quelquefois difficilement la coiffure. Quelques-unes disparaissent spontanément, comme dans un cas rapporté par Léveillé. Enfin, dans certains cas, elles empêchent par leur position l'usage de la coiffure habituelle, principalement du chapeau; elles sont exposées directement à l'action des causes irritantes extérieures, d'où résultent l'inflammation, la suppuration, si l'on ne procède à l'ablation. C'est dans les cas de ce genre, et lorsque les malades le demandent avec instance, qu'il faut se décider à les débarrasser au prix d'une opération qui, à la tête plus qu'ailleurs, présente quelques dangers. Que si l'on se trouvait en présence de tumeurs nombreuses, confluentes, disposées en traînées noueuses, il conviendrait d'enlever d'abord celles qui siégeraient sur les parties découvertes, quitte, pour les autres, à attendre une nouvelle indication.

Traitement. — Les méthodes de traitement curatif qui ont été proposées contre les loupes sont les suivantes : 1° l'inflammation, 2° la ligature, 3° l'incision, 4° l'extirpation, 5° la cautérisation.

L'*inflammation*, qu'on provoque dans le kyste, soit au moyen d'un séton, soit au moyen d'injections irritantes faites dans la poche, est une méthode qui n'est applicable qu'aux kystes séreux ou séro-purulents; mais cette méthode est simple et d'un succès presque certain dans les cas que nous venons de signaler.

La *ligature* ne convient que si la tumeur est supportée par un pédicule étroit, et que d'ailleurs le malade se refuse obstinément à toute autre opération. Boyer l'a employée une fois avec succès.

L'*incision* peut être simple : on ouvre alors la tumeur, on la presse latéralement pour en faire sortir la matière qui s'y trouve contenue. D'autres fois, la loupe étant ouverte, on remplit l'intérieur de la poche de bourdonnets de charpie qu'on y laisse séjourner pendant trois ou quatre jours. Au bout de ce temps, l'intérieur du kyste est rouge, enflammé; on y remet alors de la charpie, des bourgeons charnus se développent et le kyste s'oblitère. Quelquefois le kyste lui-même est éliminé et suit la charpie qu'on retire; dans ces cas, les malades guérissent plus promptement. Cette méthode, meilleure que les précédentes, n'est cependant pas applicable à toutes les espèces de loupes, et elle est d'ailleurs inférieure à celles dont nous allons parler.

L'*extirpation* est de beaucoup préférable. On fait, soit une incision simple, soit une incision cruciale, soit une incision en forme de T, et l'on enlève la tumeur avec son kyste. Cette méthode est la plus sûre et celle qui donne les cicatrices les moins marquées; mais, comme celles qui précèdent, elle expose à l'érysipèle du cuir chevelu. Aussi quelques chirurgiens lui préfèrent-ils la cautérisation.

La *cautérisation* (voy. fig. 104) se pratique au moyen de la potasse caustique ou de la pâte de Vienne, du chlorure de zinc ou des acides concentrés. Marjolin a souvent conseillé cette méthode. Voici en quoi elle consiste : on applique à la surface de la tumeur une traînée de caustique qui la parcourt dans toute l'étendue de son grand diamètre; une eschare se forme; au bout de quelques jours, le travail d'élimination commence à s'opérer; mais ce travail ne se borne pas à la circonférence de l'eschare; il s'étend à toute la périphérie de la tumeur,

et, celle-ci se trouvant alors isolée, elle se momifie, se sépare des parties profondes et suit l'eschare qui adhère à sa surface. Il reste alors une plaie simple, suppurante, qui se cicatrise au bout de quelques jours. Lorsqu'on applique le chlorure de zinc, on peut se contenter, comme l'a proposé M. Richet, d'en injecter quelques gouttes sous la peau afin d'en déterminer la mortification. Le même résultat a été obtenu au moyen des acides concentrés, tels que l'acide nitrique. Dernièrement encore, M. Greuell, dans sa thèse inaugurale, vantait les injections de tartre stibié mélangé à trente fois son poids d'eau distillée.

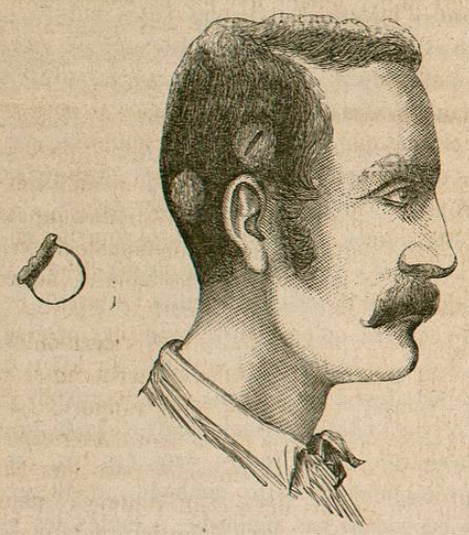

Fig. 104. — Cautérisation des tannes. — Celle qui se trouve au-dessus de l'oreille a été cautérisée et montre son eschare linéaire. Sur le côté, kyste après l'extirpation surmonté de l'eschare qui y adhère.

Chez les malades soumis à ce traitement, la poche avait été le siége d'une suppuration assez forte pour que vers le quatrième jour, elle ait pu être éliminée en totalité à travers les téguments spontanément ulcérés. Il faut convenir que ces procédés agissent généralement avec lenteur (de quinze jours à trois mois); mais ils exposeraient, dit-on, un peu moins que l'instrument tranchant à l'érysipèle du cuir chevelu; accident que nous n'avons jamais constaté, mais qui, au dire de quelques chirurgiens, aurait plusieurs fois amené la mort à la suite de l'incision ou de l'extirpation.

On a encore proposé d'appliquer le procédé suivant : on fait une ponction à la tumeur, on la vide, puis on cautérise sa surface interne avec du nitrate d'argent, ou bien on y introduit un petit morceau

de pâte de Canquoin. La paroi du kyste une fois détachée et éliminée, la guérison est rapide.

M. Marchal (de Calvi) a publié dans la *Tribune médicale* (1868) des faits de guérison obtenus par l'emploi du cautère actuel substitué au cautère potentiel. M. Marchal et, à son exemple, M. Roux, appliquent au centre de la loupe un cautère de petite dimension et le poussent dans le kyste. Peu de jours après se produit la chute de l'eschare; on enlève alors avec des pinces la poche kystique, et la cicatrisation ne se fait pas attendre. Enfin, M. Péan a obtenu par la section linéaire des téguments et de la paroi à l'aide du couteau électrique, une élimination du kyste plus rapide encore que par les autres modes de cautérisation.

§ II. — Tumeurs dermoïdes, séreuses, hydatiques et cancéreuses.

Ces tumeurs diffèrent trop des précédentes pour qu'il soit possible, comme autrefois, de les réunir dans une description commune. Cependant comme elles offrent entre elles beaucoup d'analogie, ce que nous avons dit des loupes nous permettra de les décrire beaucoup plus rapidement.

1° *Tumeurs dermoïdes du crâne.* — Les tumeurs dermoïdes du crâne sont le plus souvent congénitales. Elles peuvent aussi apparaître à une époque avancée de la vie et sont alors rapportées à cette influence mal définie qu'on a désignée par le nom d'*hétérotopie plastique*. Elles siégent en général entre les muscles peauciers et le péricrâne. Elles acquièrent parfois un certain volume et peuvent alors déterminer l'atrophie et même la perforation des os. (Rouget, Lenoir.)

Wernher a montré dès 1855 qu'elles se composent d'une enveloppe externe fibreuse, d'une seconde couche très-fine, transparente, constituée par les éléments normaux du derme; enfin d'une troisième, de nature épithéliale. Par la macération, cette dernière couche se dissocie en deux lamelles distinctes. Elle est formée de cellules pavimenteuses, avec ou sans noyau, quelquefois remplies de granulations graisseuses.

Les deux dernières tuniques sont traversées par des poils blanchâtres, ayant un bulbe et des follicules pileux. Lebert y a aussi trouvé des glandes sudoripares.

Le contenu de ces tumeurs est rarement liquide. Le plus souvent c'est une graisse blanche, fine, ayant un aspect suiffeux ou laiteux, et où le microscope découvre des cristaux de cholestérine, des globes épidermiques, des productions stalactiformes.

Comme la sécrétion de matière sébacée, d'épithélium, de poils, etc., est continuelle, la tumeur s'accroît sans cesse et cet accroissement amène l'hyperplasie des membranes enveloppantes, si bien qu'il faut en venir à l'extirpation. M. Giraldès conseille d'énucléer la tumeur en prenant soin : 1° de n'employer ni érignes ni pinces à griffes qui perceraient la poche ; 2° de ne laisser aucune partie des enveloppes propres, lesquelles adhèrent intimement au péricrâne. Les récidives, en effet, sont difficiles à éviter quand l'ablation de la membrane sécrétante n'est pas complète.

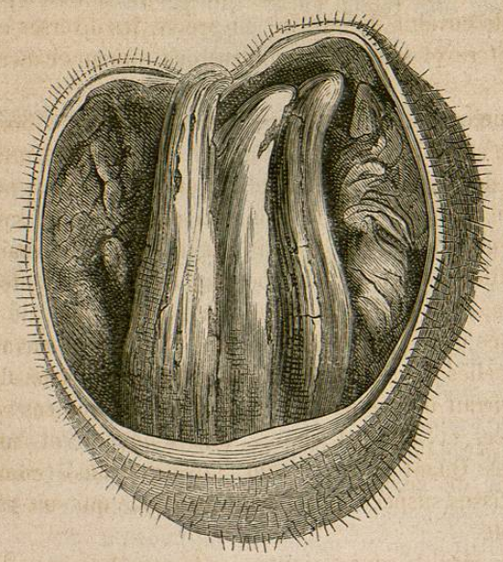

Fig. 105. — Kyste sébacé de grandeur naturelle opéré par Denonvilliers et déposé par lui au musée Dupuytren.

2° Les *kystes séreux*, de même que les *kystes hydatiques*, sont extrêmement rares. Ces tumeurs ne sont pas habituellement multiples comme les loupes. Il n'est guère possible de les diagnostiquer que pendant l'opération.

Le traitement, d'ailleurs, ne donne lieu à aucune indication spéciale.

3° *Kystes cancéreux.* — L'expérience nous a démontré, ainsi qu'à plusieurs autres chirurgiens, en particulier à Denonvilliers, que les tumeurs cancéreuses enkystées de cette région prennent naissance dans des kystes d'aspect sébacé ; tantôt la paroi interne de ces kystes, tantôt l'épaisseur même de ces parois en ont été le point de départ.

Examinés à l'intérieur, ces kystes paraissent tout d'abord remplis de matière sébacée plus ou moins dense. Au milieu d'elle, on rencontre parfois des végétations, tantôt mollasses, à peine organisées, tantôt dures, au contraire, d'aspect corné, qui semblent provenir de la paroi même du kyste sur laquelle elles s'implantent. Ces productions sont quelquefois multiples, offrent une coloration variable et sont susceptibles d'acquérir, dans certains cas, une longueur de plusieurs centimètres et une épaisseur assez grande à la base, comme l'indique la figure 105.

Lors, au contraire, que la tumeur cancéreuse se développe du côté de la peau, elle envahit de proche en proche les diverses couches du cuir chevelu et revêt tous les caractères des tumeurs cancroïdales ou squirrheuses.

Le diagnostic, dans ce dernier cas, devient facile de bonne heure, lors même qu'au voisinage de la tumeur il y aurait d'autres kystes sébacés non dégénérés. Tout au plus, un observateur peu attentif pourrait-il être trompé s'il se trouvait en présence d'un kyste sébacé volumineux, enflammé et qui, depuis quelque temps, serait le siége d'une suppuration assez abondante pour modifier ses caractères primitifs. Par contre, il est parfois difficile, sinon impossible, de diagnostiquer la présence dans ces kystes de végétations de mauvaise nature semblables à celles dont nous avons précédemment parlé. Cependant, le toucher pourrait mettre sur la voie dans les cas où ces végétations seraient cornées et auraient acquis une longueur et une dureté caractéristiques. Quant au traitement, l'excision aussi complète que possible des tissus suspects est la seule méthode qui soit rationnellement applicable.

Nous n'avons rien de plus à ajouter ici sur ces tumeurs; leurs symptômes, leur marche n'offrant rien de particulier. Notons, toutefois, qu'en raison des battements imprimés à ces tumeurs par des artères voisines, on a pu, dans certains cas, les confondre avec des anévrysmes.

4° *Cancer primitif du cuir chevelu.* — Le cancer primitif du cuir chevelu est extrêmement rare. Il revêt les apparences squirrheuse et cancroïdale, selon qu'il prend son point de départ dans la peau ou dans les couches sous-jacentes; dans le premier cas, il occupe de préférence la région frontale.

§ III. — Lipomes.

On observe aussi des lipomes sous-aponévrotiques du crâne, du cuir chevelu, du front et de la face. M. Ollier en a rapporté deux cas, l'un chez un enfant de treize ans, postérieur à la naissance, l'autre