chez un adulte, du volume d'une noix et occupant la fosse temporale.

M. Péan a eu, tout récemment, l'occasion d'opérer dans son service à l'hôpital Saint-Antoine, un lipome du volume d'un œuf de poule, situé dans la région frontale et qui descendait jusque dans la région sourcilière droite. Ce lipome était implanté au-dessous des muscles frontal et orbiculaire, si bien qu'il fallut les diviser complétement pour mettre à nu la surface externe de la tumeur. Au point de vue de l'anatomie pathologique, ce lipome était d'ailleurs semblable aux lipomes que l'on rencontre dans les autres régions. Avant l'opération, il eût été impossible, tant l'analogie était grande, de trouver des caractères physiques ou fonctionnels qui permissent de différencier cette tumeur des kystes dermoïdes si fréquents dans cette région. La consistance, la forme, l'indolence au toucher, le bourrelet ostéo-périostique qui entourait la base de la tumeur étaient essentiellement propres à entretenir encore cette illusion. L'ablation à l'aide du bistouri était tout naturellement indiquée; elle permit de constater que le lipome, situé au-dessous des muscles, s'était creusé une loge peu profonde aux dépens du périoste et de la couche superficielle de l'os frontal, et qu'il était relié à tous les tissus ambiants par des fibres celluleuses entre-croisées, de façon que l'énucléation ne put être obtenue autrement que par une véritable dissection.

Conformément à la règle qui doit être suivie en pareil cas, l'opérateur eut soin de dissimuler autant que possible les incisions nécessaires pour pratiquer l'extirpation. L'une d'elle fut pratiquée horizontalement dans l'épaisseur même du sourcil, tandis que l'autre, partant perpendiculairement de cette dernière, suivait autant que possible l'une des rides verticales qui existent dans la région. Comme cela a lieu d'ordinaire dans ces cas, la guérison ne se fit pas longtemps attendre.

IV. — Collections séreuses de la couche sous-aponévrotique du crâne.

Parmi les tumeurs du crâne, nous devons signaler une forme toute particulière de tumeurs dont, à notre connaissance, les auteurs n'ont point parlé jusqu'ici, et dont nous ne connaissons que l'exemple observé en 1862, par M. Péan, dans son service à l'hôpital Cochin, exemple qui nous servira pour la description de ces sortes de tumeurs.

Étiologie. — D'après cette observation, ces collections paraîtraient se développer particulièrement chez des individus qui portent des fardeaux sur la tête; elles auraient donc pour cause la pression exercée par les coussins d'appui sur certaines parties de la tête. En effet, le

malade qui fait l'objet de cette observation était porteur de toiles cirées, profession qui l'obligeait à porter sur la tête d'immenses châssis sur lesquels sont étendues des toiles cirées. Ces tumeurs se rapprocheraient donc en cela des bourses séreuses que l'on observe si fréquemment dans certaines professions.

Anatomie pathologique. — Ces tumeurs ne sont autre chose que des collections séreuses, analogues à de la synovie, qui se développent dans la couche sous-aponévrotique du crâne. En général, elles sont multiples et communiquent entre elles. Elles paraissent siéger de préférence sur les pariétaux. Le liquide qu'elles contiennent est un liquide séro-sanguinolent analogue à celui que l'on retire dans certaines bourses séreuses enflammées. L'examen microscopique fait constater en outre la présence de globules sanguins.

Symptomatologie. — Ces tumeurs affectent une forme ovale, aplatie; elles n'entraînent aucun changement de couleur à la peau; le cuir chevelu, sous lequel elles résident, ne présente ni au-dessus, ni autour, aucune altération. Chez le malade observé par M. Péan, elles étaient au nombre de deux : la première s'était développée sur la bosse pariétale droite; elle avait assez rapidement acquis le volume d'une noix; au bout de huit jours à peu près, le malade s'apercevait qu'une grosseur analogue se développait sur la bosse pariétale gauche, et à ce moment, la première tumeur lui sembla diminuer de volume. Elles sont dépressibles, fluctuantes, douloureuses; si l'on presse sur l'une d'elles, on voit aussi la tension du liquide augmenter dans l'autre. Elles peuvent acquérir assez rapidement un certain volume, 7 à 8 centimètres de longueur sur 5 à 6 de largeur; elles deviennent de plus en plus douloureuses, et cette douleur fait que les malades viennent, au bout de peu de temps, implorer les secours de la chirurgie.

Diagnostic. — La facilité avec laquelle ces tumeurs se laissent déprimer, leur fluctuation les font aisément distinguer des tumeurs solides et du pneumatocèle du crâne. Elles diffèrent des bosses sanguines en ce qu'elles ne présentent pas autour de leur base ce bourrelet induré qu'on observe généralement autour de ces tumeurs. En outre, elles se développent sans qu'il y ait eu aucune chute ni aucun coup sur les points qu'elles occupent. Elles se distinguent de l'abcès froid par ce fait qu'elles ne s'accompagnent d'aucune altération osseuse. Mais ce qui, dans le cas observé par M. Péan, mit surtout sur la voie du diagnostic, c'était le siége même de ces tumeurs symétriquement placées et disposées de façon à représenter exactement l'empreinte du coussin que le malade avait l'habitude de mettre entre la tête et les châssis qu'il portait. La ponction qui fut pratiquée un peu plus tard, confirma l'opinion qui avait été émise tout d'abord, que ces deux tumeurs étaient liquides et communiquaient entre elles. Ces tumeurs

ne sont donc autre chose que de véritables bourses séreuses enflammées qui se développent dans le tissu sous-aponévrotique. Il est probable que si on les abandonnait à elles-mêmes, ces tumeurs pourraient se terminer par suppuration.

Traitement. — En raison des douleurs qu'elles provoquent et de leur accroissement incessant, un traitement chirurgical se trouve tout naturellement indiqué. Ce traitement consiste dans la ponction faite à l'aide d'un trocart et l'application d'un tube à drainage. Il suffit ordinairement de ponctionner une seule tumeur pour vider l'autre. Les tumeurs étant ainsi vidées, on applique un bandage compressif, en ayant soin toutefois de laisser un drain pour faciliter l'écoulement du liquide qui pourrait rester après la ponction. Cette compression est destinée à faire adhérer les téguments qui ont été distendus par le liquide épanché.

§ V. — Éléphantiasis papillaire. — Hypertrophie.

La peau et le tissu cellulaire sous-cutané deviennent quelquefois le siége d'une hypertrophie plus ou moins considérable, à laquelle Bœckel a donné le nom d'*éléphantiasis du cuir chevelu ;* cette hypertrophie, dont il a rapporté un exemple dans la *Gazette des hôpitaux,* en 1858, a généralement pour siége la région occipitale. Elle constitue une tumeur molle, mobile, indolente et sillonnée par des plis transversaux; suivant lui, cette tumeur serait fréquente chez les femmes. Dans certains cas, il a suffi d'une compression énergique et d'applications de teinture d'iode pour la faire disparaître. Mais quand la tumeur est très-volumineuse, il faut alors avoir recours à l'excision.

Chez certains malades, l'hypertrophie porte spécialement sur les papilles; elle peut alors occuper une partie étendue du cuir chevelu, comme l'indique la figure 106. On voit sur cette figure, que les papilles ainsi hypertrophiées sont distinctes l'une de l'autre, qu'elles sont mobiles à leur extrémité libre, et qu'elles se confondent par une base plus ou moins rétrécie avec les couches dermiques. La plupart de ces papilles sont agglutinées entre elles par une matière sébacée, d'aspect jaunâtre, molle et friable par places, tandis que sur d'autres points cette matière, sécrétée par les glandes de la peau, surtout au niveau des sillons les plus apparents, forme des croûtes jaunâtres, épaisses, exhalant même une odeur légèrement fétide. Le relief de ces papilles est tel que sur les limites de la région malade, elles semblent faire partie d'une sorte de tumeur qui s'élève au-dessous des téguments voisins et normaux. La coloration de toutes ces papilles n'offre rien de particulier, sinon une teinte légèrement rosée, due à la pré-

sence des capillaires dilatés qui les parcourent ; nulle part, on ne voit, soit au centre, soit à la périphérie de la tumeur des troncs vasculaires de quelque importance ; sur presque toute l'étendue de la région malade, l'épiderme existe et forme une couche régulière; mais sur quelques points, cette couche épidermique fait défaut, et le derme mis à nu paraît être légèrement ulcéré.

Néanmoins, quel que soit le moment où on les examine, ces tumeurs

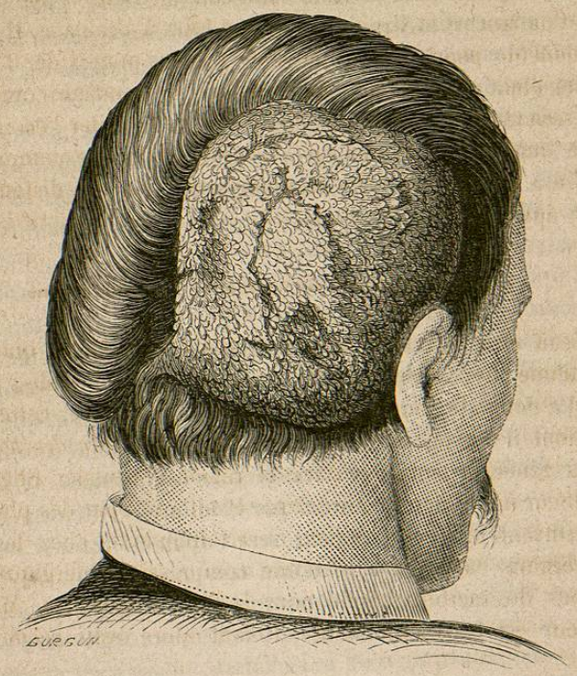

Fig. 106. — Hypertrophie papillaire du cuir chevelu, à forme éléphantiasique. (De la collection de M. Péan.)

ne sont pas douloureuses, même au toucher : leur marche est tellement lente qu'il faut un grand nombre d'années pour les voir s'accroître d'une façon très-sensible ; c'est ce qui explique pourquoi le malade qui s'est présenté en 1858, dans mon service à l'hôpital des cliniques, avait attendu avant de consulter, que l'étendue du mal fût grande.

Le traitement, qui convient le mieux dans ces sortes de cas et qui nous a bien réussi, consiste à détruire successivement, à l'aide des caustiques, chacune des parties de cette tumeur, lorsqu'elle recouvre une très-grande surface, afin de ne pas laisser du même coup une

plaie trop vaste et trop longue à se cicatriser. Quand, au contraire, la tumeur est plus petite, l'excision nous paraît être tout naturellement indiquée.

§ VI. — Des céphalématomes (péricrâniématomes).

On donne le nom de *Céphalématomes* (de κεφαλη, tête, et de αιμα, sang) à certaines tumeurs sanguines qui se forment sur la tête de quelques enfants nouveau-nés, au-dessous du cuir chevelu. Virchow range cette tumeur dans la classe des *hématomes*.

Cette affection a dû se présenter à l'observation des médecins anciens aussi bien qu'à celle des modernes. C'est ainsi qu'elle a été signalée par Aétius, Bernard, Valentini (*Éphémérides des curieux de la nature*, Giessen, 1683), Mauriceau (257e obs.), Levret, Smellie, Ledran, (*Observations de chirurgie;* Paris, 1731, t. Ier, obs. 1re), Ferrand (*Mémoires de l'Académie de chirurgie*, t. XIII, p. 101), Desault (*Traité des maladies chirurgicales;* Paris, 1779, t. Ier, p. 65), etc., etc. Mais l'honneur de la première description du céphalématome revient à Godefroy Michaëlis (*Journal de Loder*, 1799, t. II, 4e cahier). C'est seulement alors, vers le commencement de notre siècle, que parurent des travaux spéciaux sur ce sujet. A peine mentionné à cette époque dans les écrits des médecins français le céphalématome fut étudié avec soin en Italie, par Moscati et par Paletta. En Allemagne, il fut de la part de Nægelé, Hœre, Zeller, etc., l'objet de travaux importants, dont Pigné a consigné les résultats dans un excellent mémoire qu'il publia en 1833 (*Journal hebdomadaire*). A dater de ce moment, la question fut en quelque sorte à l'ordre du jour en France; Velpeau, Paul Dubois, contribuèrent à l'éclairer; mais c'est surtout à Valleix (1836) que nous devons les principaux documents qui composent aujourd'hui l'histoire du céphalématome. Cet auteur, en effet, a décrit avec une exactitude et une précision remarquables l'anatomie pathologique de ces tumeurs et en a fait connaître le mode de formation. Dans les *Bulletins de la Société anatomique*, on trouve encore un certain nombre de faits, qui, de même que les travaux précédents et ceux de Mauriceau, Ledran, Levret, Baron, Osiander, Siebold, Gooch (*Chirurgical works*), Bednar (*Krankeiten der Neugebornen*), Doepps, Feist, (*Ueber die Kopfblutgeschwulst der Neugebornen*), Burkhardt, Bohm, Seux (*Recherches sur les maladies des enfants nouveau-nés*); Rokitansky, Levy (*Journal des maladies des enfants*), Barrier, Bouchut, Pajot, Tarnier, Giraldès, seront mis à profit pour la rédaction de cet article.

Les céphalématomes, ainsi nommés par Zeller, élève de Nægelé,

ont été désignés tour à tour sous les noms de *tumeurs sanguines du crâne* (Baudelocque); *abcessus capitis sanguineus recens natorum* (Paletta); *ecchymoma capitis* (Carus); *ecchymoma cariosum* (Plenk); *ecchymosis* (Osiander); *trombus* (Dugès et Gœlis), etc. Le nom donné à cette affection par Nægelé, adopté en France d'abord par Pigné et Paul Dubois, puis par Valleix, est passé aujourd'hui dans la science.

On a distingué trois espèces de céphalématomes, d'après le siége de la tumeur. Ainsi l'on a admis : 1° un céphalématome *sous-aponévrotique*, aussi nommé par Bruns *céphalématome de l'épicrâne, épicrâniématome;* 2° un céphalématome *sous-péricrânien;* 3° un céphalématome *sus-méningien*. Nægelé et la plupart des auteurs français rejettent la première et la troisième espèce; ils réservent exclusivement le nom de céphalématome aux collections sanguines qui siégent entre le péricrâne et l'os. Cette exclusion nous paraît rationnelle. En effet, quelle différence existe-t-il entre le céphalématome sous-aponévrotique et les collections sanguines qui se développent chez l'adulte, telles que les bosses sanguines ordinaires, les ecchymoses, et même l'œdème séro-sanguin des nouveau-nés, etc.? Ce sont les mêmes causes qui les produisent; ils ont les mêmes signes, la même marche, les mêmes terminaisons, ils réclament le même traitement. Pourquoi dès lors décrire à part une maladie dont l'histoire a été faite dans l'article consacré aux blessures de la tête? Quant aux céphalématomes sus-méningiens, outre que nous ne possédons encore que trop peu de faits pour les décrire convenablement, nous croyons qu'ils doivent être étudiés en même temps que les autres épanchements intra-crâniens, avec lesquels ils ont plus de rapports qu'avec les céphalématomes dont nous allons parler. Le céphalématome sous-péricrânien, au contraire, est une affection tout à fait spéciale, ayant des caractères, une étiologie et un traitement particuliers. Ce n'est pas seulement une différence de siége qui le distingue, comme on l'a dit, des autres espèces. Pour ces raisons, nous réserverons le nom de céphalématome aux *collections sanguines qui se forment chez les enfants nouveau-nés entre le péricrâne et l'os*. Nous suivons en cela, du moins en partie, l'exemple de Nægelé, de Zeller, de Pigné, Bardinet, Bell, Giraldès, etc., et nous complétons notre définition, en lui donnant plus de précision.

Du céphalématome sous-péricrânien. — Il n'existe ordinairement qu'un seul céphalématome sur le même enfant. Burkhardt cependant, dans quatre cas, en a trouvé deux, et trois en deux autres occasions.

Le céphalématome est une maladie peu commune. Cependant quelques auteurs disent l'avoir rencontré une fois sur cent enfants environ (Hœre), pendant que d'autres (Valleix, Baron) affirment ne l'avoir vu qu'une fois sur quatre ou cinq cents. A la Maternité de Prague, Bohm a trouvé 96 cas sur 21 045 enfants; à la Maternité de Paris, Dubois

n'a rencontré que six exemples sur un nombre annuel de 2500 à 3000 enfants observés pendant plusieurs années consécutives; Nægelé n'en a vu que 17 cas dans une pratique de vingt ans; Doepp, de Saint-Pétersbourg a noté, à l'hôpital des Enfants trouvés de cette ville, 262 cas en douze années; Seux, 19 cas sur 5674. Ces différences tiennent peut-être à ce que les observateurs n'ont pas distingué, parmi les tumeurs sanguines de la tête, celles qu'il faut rapporter au céphalématome tel que nous l'avons défini. Mais elles tiennent peut-être aussi à ce que, pour se rapprocher le plus possible de la vérité, il faut agrandir le cadre de la statistique. C'est ce qu'a fait M. Seux, et en additionnant les relevés de Valleix, de Burkhardt et le sien, il a trouvé

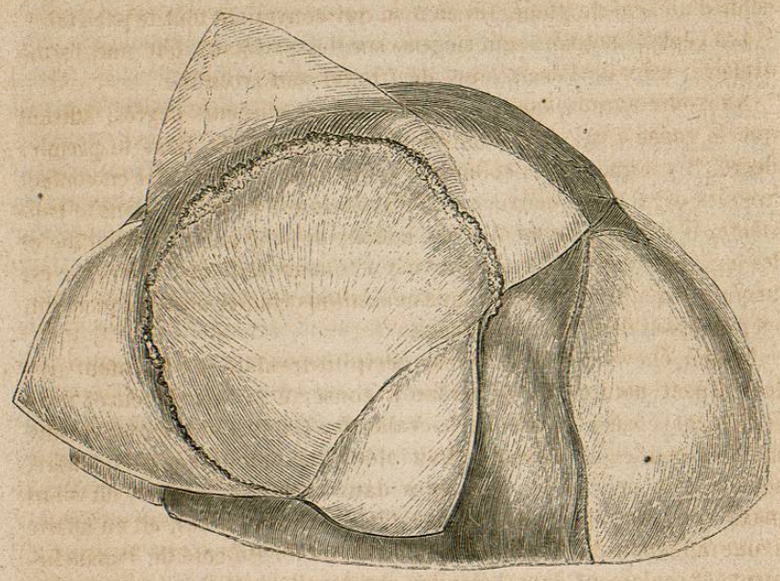

FIG. 107. — Dissection d'un céphalématome de l'os droit chez un enfant de quinze jours; le sixième jour après l'accouchement, il avait augmenté de volume; mais le douzième, il était resté stationnaire (Virchow).

une moyenne de 1 cas environ sur 250 enfants, résultat qui se rapproche sensiblement du chiffre proportionnel indiqué tout dernièrement par M. Depaul (*Leçons cliniques*, 1869), chiffre calculé aussi d'après un grand nombre d'observations.

Les auteurs s'accordent généralement sur la fréquence plus grande de ces tumeurs sur le pariétal droit à son angle postérieur et supérieur (voy. fig. 107) principalement. Après le pariétal droit vient le gauche. Enfin, Burkhardt les a observées trois fois sur l'occipital et une fois sur le frontal. Bednar l'a rencontrée aussi une fois sur ce dernier os, et Bohm, Nuger, Chelius, Siébold, Hœre, une fois sur le

frontal et le temporal. La collection ne se propage pas d'un pariétal à l'autre, à cause de l'adhérence très-forte du péricrâne au niveau des sutures. Cependant Nægelé en cite une qui allait d'un de ces os à l'autre; mais cet auteur fait observer que c'était au moyen d'un appendice, d'une espèce de pont, ce qui ne détruit pas la proposition suivante, savoir que jamais le céphalématome ne se trouve sur les sutures. Valleix pense que les cas contraires doivent être rapportés aux tumeurs qu'on a décrites sous le nom de *céphalématomes sous-aponévrotiques*.

Le volume de la tumeur varie depuis celui d'une noisette jusqu'à celui d'un œuf de poule. On en a vu qui couvraient tout le pariétal.

Les céphalématomes qui siégent sur les pariétaux ont une forme ovalaire; ceux de l'occipital et du frontal sont arrondis.

ANATOMIE PATHOLOGIQUE. — Valleix admet plusieurs degrés, suivant que la cause a agi avec plus ou moins d'intensité. Dans le premier degré, il y a une simple coloration rouge des parties molles en contact avec les os; dans le deuxième, l'infiltration est évidente; dans le troisième, il y a épanchement d'une couche de sang entre le péricrâne et les os; enfin dans le quatrième, il y a tumeur saillante, élevée; c'est le céphalématome accompli, que nous allons étudier anatomiquement, en procédant de dehors en dedans.

Le cuir chevelu et l'aponévrose occipito-frontale se présentent avec leur aspect naturel. Le péricrâne a conservé sa transparence; il est seulement épaissi (Dieffenbach, Valleix); Chélius dit l'avoir trouvé une fois ossifié; la tumeur offrait alors une crépitation particulière, semblable à celle qu'on rencontre dans certaines tumeurs du sinus maxillaire; mais il est possible que Chélius, dans ce cas, ait eu affaire à une affection différente du céphalématome. Du côté de l'épanchement, et seulement dans l'étendue du décollement, le péricrâne offre le plus souvent une surface lisse et polie comme une membrane séreuse.

D'autres fois, il est recouvert par une série d'aiguilles et de lamelles osseuses en forme de madrépores ou de petits os wormiens, et présente une disposition foliacée fort remarquable. Voici du reste comment M. Virchow explique la formation de cette coque osseuse: comme on le sait, les nouvelles couches osseuses qui se superposent sur les anciens os pendant le développement du crâne sont formées par le péricrâne, et ce n'est pas par un exsudat ou un blastème amorphe, mais bien par une prolifération dans les parties profondes du périoste que procèdent les nouvelles lames osseuses. Que le péricrâne soit séparé de l'os par du sang, il n'en continuera pas moins à produire des lamelles de nouvelle formation, mais celles-ci ne pourront plus se superposer immédiatement sur l'ancien os parce qu'elles

en sont séparées par du sang. C'est seulement au bord où le périoste s'applique à l'os, que les couches osseuses nouvelles s'apposent sur les anciennes, et ainsi se produit le premier cercle osseux. L'ossification progressante forme la coque résistante. Enfin dans un cas, Valleix y a observé de petites masses crétacées, grosses comme des lentilles et entourées d'un cercle rouge, ce qui simulait assez bien des pustules. Entre le péricrâne et l'os, il existe toujours une espèce de pseudo-membrane qui, d'une part, tapisse la face profonde du péricrâne, et de l'autre recouvre la portion d'os dénudée. Cette fausse membrane constitue une espèce de kyste, de sac sans ouverture qui enveloppe la collection sanguine, disposition qu'on observe dans les autres épanchements de sang. Elle offre des caractères variables; quelquefois lisse, blanche et filamenteuse, elle est d'autres fois tomenteuse, d'autres fois granulée ou rougeâtre, molle ou résistante; on y a trouvé, dans certains cas, de la matière calcaire. Cette fausse membrane a été considérée comme un organe de protection pour l'os ; une présentation qui fut faite par M. Depaul, en 1843, à la Société anatomique, viendrait même à l'appui de cette manière de voir. Le sang, dans la pièce en question, n'était en contact avec l'os que dans une très-petite portion de son étendue, et dans cette portion seule, l'os n'était pas dans un état d'intégrité parfaite, il était rugueux. — On s'est demandé à quoi était due cette poche? Son aspect blanc et filamenteux l'a fait considérer par Velpeau comme formée de tissu cellulaire condensé ; mais le plus grand nombre s'accordent à la regarder comme le résultat d'une exsudation plastique. Cette dernière explication nous paraît fondée.

Le sang renfermé dans cette poche varie et sous le rapport de sa quantité, et sous le rapport de ses caractères physiques. On trouve des tumeurs qui contiennent jusqu'à huit et dix onces de ce liquide. Celui-ci, rouge et fluide pendant assez longtemps, devient plus tard noir, poisseux, d'aspect veineux, comme celui qu'on rencontre dans les hématocèles, moins la cholestérine, et se coagule quelquefois. — Sous l'influence du travail de résorption qui s'opère dans le sang épanché, la partie colorante disparaît, et les caillots, s'il s'en forme, se modifient tellement que si l'on examine un céphalématome plusieurs semaines ou plusieurs mois après la naissance, on ne trouve plus qu'une masse plus ou moins dense, enfermée dans un kyste séreux; plus tard il peut même arriver qu'on ne trouve plus aucune trace de l'épanchement. En parlant de l'étiologie, nous rechercherons quelle est la source de cet épanchement. Mais le plus souvent ce sang épanché reste très-longtemps liquide. Nous avons eu plusieurs fois l'occasion d'examiner du sang après qu'il avait séjourné quatre à six semaines dans la cavité de l'hématome et, chaque fois, ce sang, toujours liquide, contenait encore des globules sanguins assez bien conservés, et à mesure que le sang se résorbait, les parois de la cavité peuvent se rapprocher jusqu au contact de l'ancien os.

Quant à l'os, que Nægelé, Zeller et Hœre disent avoir trouvé lisse et poli dans la portion qui forme la base de la tumeur, Valleix l'a toujours vu avec son aspect rayonné et comme fibreux. On y trouve seulement un pointillé léger dû aux petites ouvertures qui donnent passage aux vaisseaux. De plus, on voit dans quelques parties de son étendue des rugosités, de petites productions osseuses, saillantes, irrégulières et adhérant fortement à l'os. Mais il n'y a, comme le pensaient Michaëlis et Paletta, ni nécrose, ni carie, ni érosion ayant détruit la table externe, et produit l'hémorrhagie par les vaisseaux du diploé. La table externe, en effet, n'existe pas encore à cet âge, et d'ailleurs l'altération dont parlent ces deux chirurgiens n'a jamais été anatomiquement constatée. Mais M. Tarnier a constaté que le tissu de l'os est aminci par places: en regardant des pièces sèches à contre-jour, il a vu manifestement la lumière traverser les parties amincies beaucoup plus facilement qu'un os normal, et l'opinion de Hœre, Kopp, Nægelé, est que le crâne pourrait même se perforer à la longue (1). — Enfin, on rencontre quelquefois à l'os une fissure qui fait communiquer la collection sanguine avec une autre collection de même nature placée entre la dure-mère et le crâne, dans le point correspondant au céphalématome. C'est Baron qui a signalé cette particularité. — Autour de la base de la tumeur, on trouve une saillie plus ou moins considérable, étroite et dure, qui a été bien décrite par Gooch qui l'a même soigneusement dessinée. C'est un cercle osseux, désigné par Valleix sous le nom de *bourrelet osseux*. Ce bourrelet, particulier au céphalématome sous-péricrânien, n'existe pas ordinairement au début de cette affection, ce qui explique pourquoi certaines personnes qui ont examiné ces tumeurs de fort bonne heure, ne l'ont pas rencontré et ont pu dire que son existence n'était pas constante. Il forme ordinairement un anneau complet, mais dans les cas où l'épanchement est en rapport d'un côté avec une suture, il ne décrit qu'un segment de

(1) Il est assez curieux de rapprocher de la remarque de M. Tarnier, celle de M. J. Cloquet :

M. Cloquet a remarqué que chez certains sujets extrêmement âgés, il se produit en certains endroit du crâne une résorption du diploé qui peut aller jusqu'à amener une perforation spontanée de la table osseuse. Au premier degré de l'affection, on constate, en regardant la voûte du crâne à contre jour, que dans des points peu étendus, mais souvent multiples, elle est transparente. La table externe enfoncée est adossée à la table interne et le diploé a disparu. A l'entour de ces points amincis, le crâne a toute son épaisseur. Au degré le plus avancé, la perforation est complète.