l'intervention chirurgicale que nécessite la trop grande difformité.

L'indication est d'obtenir le recollement du périoste. Pour ce faire, la plupart des chirurgiens ont provoqué la suppuration de l'enveloppe fibreuse. Mais cette méthode a fourni un cas de mort, sans compter, dans d'autres cas moins funestes, de graves accidents. Aussi Jarjavay avait-il tenté, à l'aide d'un bouton à deux têtes, percé d'un conduit, de donner au gaz une issue permanente. M. Thomas propose d'évacuer le gaz par la ponction et de provoquer par la compression le recollement du périoste. Dès que ce résultat est obtenu partout, sauf au niveau de l'ouverture des cellulles mastoïdiennes ou des sinus frontaux, il convient de mettre à nu par une incision la lamelle perforée. On fait ensuite suppurer le fond de l'infundibulum de façon à obtenir une cicatrice qui résiste, pendant l'effort, à la pression atmosphérique.

§ VIII. — Tumeurs érectiles.

Les tumeurs érectiles se présentent au crâne, comme dans les autres régions, sous des aspects différents, selon que leur point de départ a lieu dans les capillaires, dans les artères, dans les veines ou simultanément dans plusieurs de ces vaisseaux.

Dans le premier cas, elles sont caractérisées par une simple tache violacée; dans le second, elles sont le siége de battements que l'on sent sous le doigt. Lorsqu'elles sont veineuses, elles offrent l'aspect d'une masse spongieuse, sans battements, se dilatant sous l'influence des efforts. Enfin lorsqu'elles sont mixtes, elles donnent lieu à des tumeurs spongieuses, d'aspect veineux, au milieu desquelles on rencontre les battements artériels. La description de ces tumeurs ayant été donnée plus haut (voy. t. I, p. 9), nous ne nous arrêterons pas à les décrire, et nous n'insisterons pas sur le diagnostic différentiel de ces tumeurs avec les tumeurs veineuses en communication avec la circulation intra-crânienne. Nous dirons cependant, qu'en raison de leur rareté comparée à la fréquence d'autres tumeurs dans la même région, et aussi parce que l'abondance de cheveux très-épais chez quelques sujets empêche de bien en constater l'étendue, la forme et la coloration, il n'est pas rare que ces tumeurs donnent lieu à des erreurs de diagnostic. Ces erreurs, toutefois, ne seraient pas pardonnables, si elles étaient commises par un chirurgien exercé. C'est ainsi que chez le malade dont nous donnons la figure ci-contre, les médecins qui avaient été appelés à le soigner, croyant avoir affaire à un kyste sébacé, avaient pratiqué au centre de la tumeur une incision qui la divisait dans toute sa hauteur, suivant son diamètre vertical. Après ce mode de traitement, l'erreur n'avait pas été de

longue durée, car le malade avait failli mourir entre leurs mains, tant était grande la quantité de sang artériel et veineux qui s'échappait de cette incision. Cependant à force de soins, les téguments intéressés finirent par se cicatriser, et ce fut dans cet état que le malade vint se soumettre à un traitement chirurgical approprié.

Nous avons vu la même erreur commise sur d'autres malades, et

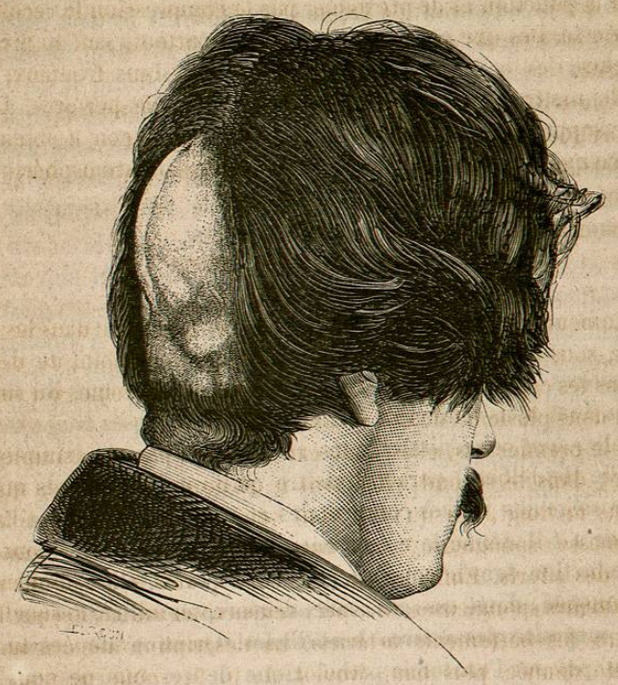

Fig. 108. — Tumeur érectile artérioso-veineuse.
(De la collection de M. Péan.)

On voit que la tumeur, avant d'être traitée par M. Péan, avait été prise pour une loupe et incisée sur toute sa hauteur, ce qui avait causé une hémorrhagie grave et mis la vie du malade en péril. M. Péan possède dans sa collection un autre dessin représentant un cas analogue, où la même erreur et la même opération furent faites. Dans le premier cas, la guérison fut obtenue par les injections de perchlorure de fer, et dans le second par les caustiques.

M. Péan possède dans sa collection la photographie d'un enfant âgé d'une quinzaine d'années, chez lequel une tumeur semblable, située dans la même région, donna lieu également à une erreur de diagnostic, et fut traitée de la même façon. Au moment où les téguments qui recouvraient la tumeur furent incisés, une hémorrhagie presque impossible à tarir survint, qui mit le malade en danger de mort. Ce ne fut qu'à grand'peine qu'on pût l'arrêter, grâce au perchlorure de fer aidé de la compression. Mais sous l'influence de ces moyens, les téguments

s'étant escharifiés, de nouvelles hémorrhagies se reproduisaient nécessairement par les orifices béants de la tumeur, et le malade n'aurait pas tardé à succomber à l'anémie, si des moyens plus rationnels n'avaient été employés.

Chez le premier de ces malades, la guérison fut presque entièrement obtenue à l'aide d'injections de perchlorure de fer faites à plusieurs reprises dans les artères afférentes à la tumeur et dans le tissu érectile qui les entourait, de façon à les oblitérer jusqu'à faire disparaître les battements de ces troncs artériels et du tissu spongieux de la tumeur.

Chez le second, au contraire, en raison de la dénudation de la tumeur, la guérison ne put être obtenue qu'à l'aide de caustiques puissants, tels que la pâte de Vienne et le caustique de Canquoin, appliqués de façon à détruire du même coup le tissu spongieux et les principaux vaisseaux nourriciers de la tumeur.

§ IX. — Varices artérielles.

Les varices artérielles du cuir chevelu, de même que les tumeurs érectiles dont nous venons de parler, s'observent assez fréquemment; tantôt elles sont congénitales, plus rarement elles sont accidentelles. Heine (de Heidelberg) paraît admettre qu'il existe quelques rapports entre le siége des varices congénitales et celui des arcs branchiaux; aussi leur a-t-il donné le nom d'*angiomes fissuraux*, en se basant sur leur production dans le voisinage des fentes branchiales. Il dit même avoir constaté, dans ces cas, une dégénérescence graisseuse de la tunique moyenne des artères branchiales. Quant à nous, nous n'insisterons pas sur l'anatomie pathologique de ces tumeurs que nous avons décrite longuement (t. I), et nous dirons seulement quelques mots de leur marche, de leur diagnostic et du traitement qui leur est applicable.

Au point de vue des symptômes, les varices artérielles présentent quelque analogie avec les varices veineuses; parfois même elles les précèdent et offrent une forme peu différente, mais elles s'en distinguent par des battements isochrones au pouls, s'accompagnant d'un bruit particulier qu'on a comparé à celui du rouet. Ces battements sont très-visibles à l'œil nu; ce bruit est souvent perçu par le malade lui-même, et devient bientôt pour lui une cause de gêne incessante.

Dans certains cas, les varices artérielles peuvent éroder les os et même arriver à les perforer. M. Verneuil cite un cas de ce genre, dans lequel il existait une perforation par laquelle le sang, s'étant

épanché dans le crâne, y a déterminé des accidents mortels. Il es plus fréquent, toutefois, de voir ces varices user peu peu les téguments qui les recouvrent, les ulcérer et donner lieu ainsi à de fréquentes et à d'abondantes hémorrhagies.

Ces hémorrhagies, par leur présence, constituent un phénomène grave.

Traitement. — Dans bien des cas, il suffit d'avoir recours, soit à la cautérisation avec le chlorure de zinc, soit à des injections de perchlorure de fer, soit à la ligature des vaisseaux, soit enfin à la ligature en masse par le procédé de Rigal de Gaillac. Mais quand les varices sont très-étendues, si elles ne s'accompagnent pas d'accidents graves, les moyens que nous venons de donner n'étant plus suffisants pour amener la guérison, on doit se contenter d'exercer une légère compression au moyen d'une calotte moulée sur le crâne. Enfin, lorsqu'il survient des accidents assez graves pour compromettre la vie des malades, tels que les ulcérations, et par suite une hémorrhagie d'une grande fréquence et d'une grande abondance, on a conseillé alors d'avoir recours à la ligature de la carotide primitive du côté malade; et même, si ce moyen ne suffit pas, à la ligature des deux carotides. Tel est, du moins, le conseil qu'a donné Robert (*Gaz. des hôp.*, 1851), dans un travail où il rassemble un certain nombre de faits à l'appui de cette méthode. Enfin on a conseillé après la ligature d'une seule carotide, d'attaquer directement la tumeur par les moyens ordinaires.

§ X. — Tumeurs de la voûte du crâne formées par du sang en communication avec la circulation veineuse intra-crânienne.

Ces tumeurs n'avaient pas encore été décrites, lorsque j'eus l'occasion d'en observer un curieux exemple dans mon service à l'hôpital des Cliniques. Ce cas m'a permis de faire sur ce sujet plusieurs leçons orales qui ont été recueillies par les élèves qui suivaient mon service, et en particulier par E. Dupont, qui en a fait l'objet d'une thèse inaugurale extrêmement remarquable, intitulée: *Essai sur un nouveau genre de tumeurs de la voûte du crâne formées par du sang en communication avec la circulation veineuse intra-crânienne.*

Anatomie pathologique. — Ces sortes de tumeurs siégent ordinairement entre le péricrâne et la couche fibro-musculaire; suivant quelques auteurs, elles seraient le plus souvent situées entre le périoste et les os. Elles offrent une cavité à laquelle on peut distinguer deux parois: une paroi externe est formée tantôt par le derme et l'aponévrose crânienne unis ensemble, tantôt, outre ces deux couches, par

le péricrâne que soulève le liquide de la tumeur, et une paroi interne formée soit par l'os seul, soit par l'os recouvert de son périoste, plus mince alors à ce niveau. La dure-mère est parfois décollée dans une certaine étendue et vient former une troisième couche à la paroi de ces tumeurs. Enfin dans deux observations, l'une de Bérard, l'autre de Flint où il s'agit d'une dilatation variqueuse d'une veine émissaire des sinus méningiens, les diverses couches se trouvent constituées uniquement par les parois même de la veine.

Le point le plus important de l'étude de ces tumeurs est leur communication avec la circulation veineuse intra-crânienne ; c'est toujours avec le sinus longitudinal supérieur que se fait cette communication. Comment se fait-elle? c'est ce que nous allons apprendre en poursuivant l'étude anatomo-pathologique de ces tumeurs. L'os peut, à ce niveau, présenter une ou plusieurs ouvertures. Quand il n'y a qu'une ouverture, elle est de forme variable, irrégulière, et elle résulte généralement de l'enfoncement d'un fragment d'os dans le sinus longitudinal supérieur ou de l'intervalle non consolidé d'une ancienne fracture.

Suivant quelques auteurs, la fracture du crâne ne serait pas l'origine la plus fréquente de ces sortes de tumeurs. Elles se développeraient spontanément par un processus particulier dû à une atrophie partielle des os, et alors on voit sur la table osseuse une dépression qui correspond à ce niveau. Quand, au contraire, il y a plusieurs ouvertures, elles sont assez petites pour qu'on ne puisse pas les apercevoir à l'œil nu.

Le plus souvent la tumeur contient du sang veineux; à ce sang se trouvent quelquefois mélangées quelques matières solides qui ne sont probablement autre chose que des fibres de tissu cellulaire condensé. On a souvent trouvé ces cavités vides *post mortem*, ce que l'on explique par la position de la tête au moment de la mort. Quoiqu'il en soit, ce sang communique avec l'intérieur du crâne par des veinules méningiennes, partant du sinus longitudinal supérieur; ces veinules s'accolent à l'os et le traversent en formant des ouvertures vis-à-vis desquelles le sang vient du sinus dans la tumeur. Cette communication peut aussi se faire de la façon suivante : le sang arrive dans la cavité de la tumeur sur les côtés d'un fragment d'os ayant perforé le sinus et maintient ainsi une ouverture béante.

Symptomatologie. — Généralement, ces tumeurs paraissent siéger de préférence sur le frontal ou au sommet de l'occipital, presque toujours sur le trajet du sinus longitudinal supérieur; leur volume est variable, mais la plupart du temps peu considérable; elles sont molles, fluctuantes, indolentes même à la pression; autour d'elles, il ne se fait pas de développement des vaisseaux; on ne constate ni battements, ni bruit vasculaire. Cependant Azam, dans un cas semblable, dit avoir entendu un bruit de souffle au moment où la tumeur était brusquement réduite. Ces tumeurs sont en effet réductibles, et cette réductibilité même est un de leurs caractères les plus saillants, elle n'entraîne pas toujours avec elle de symptômes cérébraux; toutefois, il y a un certain nombre de cas dans lesquels ces phénomènes encéphaliques, maux de tête, vertiges, etc., se produisent à la suite de la réduction de ces tumeurs; c'est pourquoi J. Dupont en distingue deux formes : la première, dans laquelle il n'y a pas de symptômes encéphaliques par suite de la réduction de la tumeur par compression; la seconde, dans laquelle ces phénomènes apparaissent. Cette distinction est d'une certaine importance au point de vue du diagnostic différentiel.

Tantôt les téguments qui les recouvrent n'ont subi aucune modification, ni dans leur texture, ni dans leur coloration; tantôt, au contraire, ils sont violacés et amincis.

Enfin, parmi les signes distinctifs, il en est un de la plus haute importance; nous voulons parler des variations de volume que subissent ces tumeurs selon les diverses positions de la tête; la tumeur augmente de volume et atteint son maximum dans la flexion de la tête en avant. Dans l'observation rapportée par M. Dupont, ce maximum avait 7 centimètres de diamètre et 2 centimètres et demi de hauteur. Dans d'autres observations, ce volume atteignait celui d'un œuf de poule. Dans la position verticale de la tête, la tumeur diminue et peut même disparaître complétement. Ces deux caractères de l'augmentation de volume dans la flexion de la tête en avant, et de la diminution ou même de la disparition complète de ces tumeurs dans l'élévation de la tête, sont constants, et méritent pour cela d'être pris en sérieuse considération. Mais les auteurs ne sont plus d'accord sur les variations du volume de ces tumeurs dans l'extension de la tête; les uns ont noté l'augmentation, d'autres la diminution.

Les mouvements respiratoires ne sont pas non plus sans influence sur ces variations de volume; celui-ci augmente dans les expirations forcées et diminue dans les profondes inspirations.

La compression des veines jugulaires internes produit le même résultat qu'une expiration forcée, c'est-à-dire que la tumeur augmente de volume. Enfin, on peut facilement constater que ces variations de volume sont dus à la communication de la tumeur avec la circulation veineuse intra-crânienne, en faisant une compression exacte autour de la tumeur, et en séparant ainsi les deux circulations intra et extra-crâniennes; on constate que tous les phénomènes que nous venons d'indiquer se reproduisent de la même façon.

Diagnostic. — Les autres tumeurs de la voûte du crâne avec lesquelles celles-ci peuvent être confondues, sont les bosses sanguines,

les abcès phlegmoneux, les abcès froids extérieurs au crâne, les anévrysmes veineux, les tumeurs érectiles sous-cutanées, et enfin, dans les cas où se montrent des phénomènes encéphaliques par suite de la compression, les encéphalocèles, les méningocèles, les céphalématomes et les abcès à l'intérieur et à l'extérieur du crâne. Il serait trop long de passer en revue, pour chacune de ces maladies, tous les symptômes à l'aide desquels on pourrait les différencier, aussi nous ne nous attacherons qu'aux plus importants, et sans parler des phénomènes généraux qui accompagnent quelques-unes de ces tumeurs, telles par exemple, que les abcès à l'intérieur et à l'extérieur du crâne, il y a deux symptômes qu'on observe toujours dans les tumeurs érectiles dont nous parlons et qui permettent d'établir le diagnostic, ce sont : d'une part, l'influence des différentes positions de la tête et des mouvements respiratoires exagérés sur les changements de volume, et d'autre part, la persistance de ces variations de volume, après une compression exacte faite autour de la tumeur. Ajoutons enfin que dans bien des cas, la ponction exploratrice complétera le diagnostic, et il faudrait toujours y avoir recours avant d'ouvrir la tumeur; car si on l'ouvrait par suite d'une erreur, on exposerait les malades aux plus grands dangers.

Marche et pronostic. — Ces tumeurs présentent une marche généralement très-lente, et le plus souvent elles ne constituent qu'une simple infirmité pour les personnes qui en sont atteintes. Le pronostic n'est donc pas grave; il faut noter, toutefois, les dangers des violences extérieures qui pourraient déterminer un travail pyogénique funeste et amener une terminaison fatale.

Étiologie. — L'étiologie de ces tumeurs est à peu près inconnue. Cependant, dans un certain nombre de cas, on a pu la rapporter au traumatisme.

Traitement. — Le traitement doit être purement palliatif, et il faut proscrire toute opération. L'hémorrhagie, l'entrée de l'air dans les sinus, la phlébite de ces sinus, tels sont les accidents que l'on aurait à redouter si l'on pratiquait seulement une incision sur ces tumeurs. Les seules indications à suivre sont de protéger la tumeur contre les violences extérieures et d'empêcher son accroissement. Une douce compression et l'application de bandages enduits d'une substance emplastique contenant des astringents à base d'alun ou de tannin rempliront bien ces indications.

ARTICLE V.

AFFECTIONS DES OS DU CRANE.

§ I. — Ostéite. — Carie. — Nécrose.

Ostéite. — Nous ne reviendrons pas ici sur ce qui a été dit de l'ostéite dans le volume précédent (voy. t. II, p. 1). Nous nous contenterons de rappeler que l'ostéite superficielle a été décrite sous le nom d'ostéite périostique, l'interstitielle sous le nom de diploïque, et la profonde sous le nom d'ostéo-méningienne. De là les noms de *sous-périostiques* aigus et chroniques, de *diploïques* et d'*ostéo-méningiens*, donnés aux abcès consécutifs à ces ostéites.

Lorsque l'inflammation est superficielle, elle est assez facile à reconnaître à la douleur spontanée, exagérée par la pression, s'irradiant plus ou moins loin dans le voisinage, de même qu'au gonflement et à l'induration du cuir chevelu et des couches sous-jacentes, y compris le périoste. Lorsqu'elle est diploïque, les symptômes sont déjà moins faciles à localiser; ils sont plus obscurs encore lorsqu'elle est profonde. C'est au début surtout que le diagnostic est douteux; les symptômes locaux sont à peine apparents. Il peut même n'y avoir aucun point douloureux ou tuméfié ; mais au bout d'un temps variable, huit à dix jours par exemple, la douleur spontanée augmente et peut être assez intense pendant la nuit pour entraîner de l'insomnie et même une certaine difficulté pour le malade à ouvrir la paupière du côté le plus douloureux. Ce ptosis, suivant Graves, pourrait faire croire à une affection cérébrale s'il était plus complet ; mais comme il n'est dû qu'à l'inflammation des rameaux nerveux palpébraux, il offre moins d'importance.

On comprend cependant que l'ostéite profonde, surtout lorsqu'elle suppure, se complique aisément de méningite; et M. Chassaignac, dans son travail sur les plaies de tête, attribue aux suppurations diploïques la fréquence de l'infection purulente qui succède à ces plaies et qui avait été déjà constatée par les anciens auteurs.

Lorsque l'ostéite est diffuse, il est bon d'appliquer un traitement antiphlogistique énergique, surtout lorsque l'inflammation est franche, et de prévenir la suppuration. Lors, au contraire, que l'origine du mal peut être rattachée à la syphilis, le traitement par le mercure et l'iodure de potassium sera tout naturellement recommandé. Graves vante le calomel à haute dose et poussé jusqu'à la salivation bien