les abcès phlegmoneux, les abcès froids extérieurs au crâne, les anévrysmes veineux, les tumeurs érectiles sous-cutanées, et enfin, dans les cas où se montrent des phénomènes encéphaliques par suite de la compression, les encéphalocèles, les méningocèles, les céphalématomes et les abcès à l'intérieur et à l'extérieur du crâne. Il serait trop long de passer en revue, pour chacune de ces maladies, tous les symptômes à l'aide desquels on pourrait les différencier, aussi nous ne nous attacherons qu'aux plus importants, et sans parler des phénomènes généraux qui accompagnent quelques-unes de ces tumeurs, telles par exemple, que les abcès à l'intérieur et à l'extérieur du crâne, il y a deux symptômes qu'on observe toujours dans les tumeurs érectiles dont nous parlons et qui permettent d'établir le diagnostic, ce sont : d'une part, l'influence des différentes positions de la tête et des mouvements respiratoires exagérés sur les changements de volume, et d'autre part, la persistance de ces variations de volume, après une compression exacte faite autour de la tumeur. Ajoutons enfin que dans bien des cas, la ponction exploratrice complétera le diagnostic, et il faudrait toujours y avoir recours avant d'ouvrir la tumeur; car si on l'ouvrait par suite d'une erreur, on exposerait les malades aux plus grands dangers.

Marche et pronostic. — Ces tumeurs présentent une marche généralement très-lente, et le plus souvent elles ne constituent qu'une simple infirmité pour les personnes qui en sont atteintes. Le pronostic n'est donc pas grave; il faut noter, toutefois, les dangers des violences extérieures qui pourraient déterminer un travail pyogénique funeste et amener une terminaison fatale.

Étiologie. — L'étiologie de ces tumeurs est à peu près inconnue. Cependant, dans un certain nombre de cas, on a pu la rapporter au traumatisme.

Traitement. — Le traitement doit être purement palliatif, et il faut proscrire toute opération. L'hémorrhagie, l'entrée de l'air dans les sinus, la phlébite de ces sinus, tels sont les accidents que l'on aurait à redouter si l'on pratiquait seulement une incision sur ces tumeurs. Les seules indications à suivre sont de protéger la tumeur contre les violences extérieures et d'empêcher son accroissement. Une douce compression et l'application de bandages enduits d'une substance emplastique contenant des astringents à base d'alun ou de tannin rempliront bien ces indications.

ARTICLE V.

AFFECTIONS DES OS DU CRANE.

§ I. — Ostéite. — Carie. — Nécrose.

Ostéite. — Nous ne reviendrons pas ici sur ce qui a été dit de l'ostéite dans le volume précédent (voy. t. II, p. 1). Nous nous contenterons de rappeler que l'ostéite superficielle a été décrite sous le nom d'ostéite périostique, l'interstitielle sous le nom de diploïque, et la profonde sous le nom d'ostéo-méningienne. De là les noms de *sous-périostiques* aigus et chroniques, de *diploïques* et d'*ostéo-méningiens*, donnés aux abcès consécutifs à ces ostéites.

Lorsque l'inflammation est superficielle, elle est assez facile à reconnaître à la douleur spontanée, exagérée par la pression, s'irradiant plus ou moins loin dans le voisinage, de même qu'au gonflement et à l'induration du cuir chevelu et des couches sous-jacentes, y compris le périoste. Lorsqu'elle est diploïque, les symptômes sont déjà moins faciles à localiser; ils sont plus obscurs encore lorsqu'elle est profonde. C'est au début surtout que le diagnostic est douteux; les symptômes locaux sont à peine apparents. Il peut même n'y avoir aucun point douloureux ou tuméfié ; mais au bout d'un temps variable, huit à dix jours par exemple, la douleur spontanée augmente et peut être assez intense pendant la nuit pour entraîner de l'insomnie et même une certaine difficulté pour le malade à ouvrir la paupière du côté le plus douloureux. Ce ptosis, suivant Graves, pourrait faire croire à une affection cérébrale s'il était plus complet ; mais comme il n'est dû qu'à l'inflammation des rameaux nerveux palpébraux, il offre moins d'importance.

On comprend cependant que l'ostéite profonde, surtout lorsqu'elle suppure, se complique aisément de méningite; et M. Chassaignac, dans son travail sur les plaies de tête, attribue aux suppurations diploïques la fréquence de l'infection purulente qui succède à ces plaies et qui avait été déjà constatée par les anciens auteurs.

Lorsque l'ostéite est diffuse, il est bon d'appliquer un traitement antiphlogistique énergique, surtout lorsque l'inflammation est franche, et de prévenir la suppuration. Lors, au contraire, que l'origine du mal peut être rattachée à la syphilis, le traitement par le mercure et l'iodure de potassium sera tout naturellement recommandé. Graves vante le calomel à haute dose et poussé jusqu'à la salivation bien

que, dans le même chapitre, il attribue au mercure une part très-large dans la production de ces sortes d'inflammations. Une fois la suppuration produite, il est bon de donner issue au pus de bonne heure, afin d'éviter la nécrose et les diverses complications dont nous avons parlé.

Carie. — La carie des os du crâne s'observe assez fréquemment. L'anatomie pathologique de cette affection a été traitée plus haut (voy. t. II, p. 25), assez longuement pour que nous n'y revenions pas. Rappelons toutefois que l'affection peut commencer tantôt par la table externe de l'os, tantôt par sa table interne.

Dans le premier cas, elle s'étend souvent au périoste; il se développe alors une tumeur molle, indolente, qui s'enflamme, s'ouvre et met à nu la portion cariée de l'os. Quand au contraire c'est dans la table interne que la maladie prend naissance, on ne tarde pas alors à observer tous les phénomènes de la compression du cerveau; il se forme une tumeur peu volumineuse, fluctuante, indolente. La pression de cette tumeur augmente les phénomènes de compression cérébrale. Son ouverture, qu'elle soit spontanée ou pratiquée par le chirurgien, donne issue à une quantité de pus considérable et laisse apercevoir la perforation des os du crâne. Il est rare dans ces cas que l'affection ne se propage pas au cerveau ou tout au moins à ses enveloppes.

La carie syphilitique des os du crâne présente parfois une disposition particulière, analogue aux demi-cercles des syphilides annulaires ou demi-annulaires.

Au point de vue du traitement, le siége de la carie est de la plus haute importance. Si elle est superficielle, on se contentera d'ouvrir les abcès lorsqu'ils apparaîtront. Quand ils sont profonds, on pourra trépaner de façon à permettre aux liquides de s'écouler librement au dehors et d'empêcher l'inflammation de se propager au cerveau. Nous signalerons aussi le danger qu'il y aurait à employer la cautérisation par suite de la propagation possible de la chaleur au cerveau.

Nécrose. — Nous avons vu plus haut (t. II, p. 29), en faisant l'histoire détaillée de la nécrose, que les os du crâne, surtout chez l'adulte, en sont souvent atteints. Ses causes, avons-nous dit, peuvent être externes ou internes, et parmi ces dernières la syphilis est de beaucoup la plus fréquente. Les causes externes sont les fractures comminutives, les contusions, les brûlures qui dénudent les os et provoquent la suppuration.

Nous rappellerons que les séquestres, qui sont le résultat de la nécrose, offrent parfois une étendue considérable; puisque Saviart rapporte l'observation d'un malade qui demandait l'aumône dans son crâne; que d'ailleurs, les grands traumatismes produisent des séquestres moins étendus, et que l'aspect de ces séquestres varie suivant la

cause qui les produit; rappelons, d'autre part, qu'un certain nombre d'observations nous ont permis de constater que dans les régions où les os sont superficiels comme au crâne, à la face, une large dénudation, même consécutive à une suppuration phlegmoneuse, ne produit pas nécessairement la nécrose, et que très-souvent les parties molles voisines adhèrent définitivement à la surface dénudée. On sait, d'ailleurs, que Ténon, dans ses expériences sur la dénudation des os, a obtenu des résultats qui sont venus confirmer l'observation clinique (voy. t. II, p. 42).

Enfin nous avons vu que les vapeurs de phosphore blanc produisaient fréquemment la nécrose chez les ouvriers qui fabriquent les allumettes chimiques. Bien que, le plus souvent, dans ce cas, la nécrose siége presque exclusivement sur les maxillaires et les os de la face, elle peut atteindre par propagation quelques-uns des os du crâne.

Quant à l'anatomie et à la physiologie pathologiques, nous nous contenterons de rappeler qu'au point de vue de la réparation des portions osseuses nécrosées, les os du crâne font exception, pour quelques points, aux règles générales que nous avons établies pour la réparation dans les os plats. Lorsqu'en effet le périoste est détruit, la dure-mère s'épaissit seulement, et au lieu d'une véritable ossification c'est, avons-nous dit, une sorte d'incrustation qui se fait par suite de la production à la surface de la dure-mère d'une petite quantité de phosphate calcaire.

Nous n'avons rien à ajouter ici à ce que nous avons dit des symptômes et du diagnostic de la nécrose en général.

Quant au traitement, le chirurgien, tant que les accidents sont bénins, ne doit pas se hâter d'intervenir; il se contentera d'ouvrir les abcès. Nous rappellerons aussi les bons effets de l'application de corps gras ou émollients sur les parties dénudées, lorsque les parties molles désorganisées ou enlevées ne peuvent plus recouvrir entièrement la surface de l'os. D'autre part, nous ne saurions trop répéter combien est dangereuse et funeste l'application, en pareil cas, des topiques stimulants dont l'effet constant est de déterminer la nécrose qu'on veut prévenir. Lorsque la nécrose s'accompagne de troubles spéciaux tels que de la paralysie, de la contracture, de la fièvre, du coma, le chirurgien ne devra plus attendre l'élimination spontanée du séquestre, mais bien procéder à son extraction, soit par une simple incision des parties molles, soit avec des pinces, soit enfin par l'application d'une couronne de trépan. Enfin, lorsque le séquestre est tellement volumineux que la perte de substance qui succède à son ablation est trop considérable, il est bon d'appliquer une calotte artificielle pour protéger le cerveau.

§ II. — Atrophie des os du crâne.

L'atrophie des os du crâne résulte très-souvent de la pression continue d'une tumeur; mais quelquefois aussi on observe une atrophie spontanée de ces os. Cette affection a été étudiée avec le plus grand soin par M. Sauvage (thèse de Paris, 1869: *Recherches sur l'état sénile du crâne*). Il résulte de ces recherches, que c'est une affection relativement assez rare, puisque sur 2000 crânes examinés par M. Sauvage, 28 seulement présentaient cette atrophie. Elle ne se montre généralement que dans la vieillesse, au delà de cinquante ans; elle paraît atteindre de préférence le sexe féminin. Les os ainsi atrophiés sont réduits en une lame mince et transparente. Le plus souvent, cette atrophie siége au niveau des bosses pariétales ou sur les côtés du sinus longitudinal supérieur, jamais on ne l'a constatée à la base du crâne; cependant elle tend parfois à se généraliser et envahit une grande partie des os du crâne; cette affection présente une curieuse particularité, c'est que très-souvent elle affecte une symétrie parfaite. Le musée Dupuytren contient un certain nombre de pièces sur lesquelles on peut vérifier ce fait. La plupart du temps, l'atrophie atteint la table externe ainsi que le diploé et laisse intacte la table interne. Il peut arriver qu'elle n'atteigne que le diploé; on dit alors qu'elle est *interstitielle*. Les os s'amincissent de plus en plus et peuvent même arriver jusqu'à se perforer.

Faut-il, comme le pense M. Duplay, attribuer à une perforation de ce genre, ou autrement dit, à une perforation atrophique, la production des tumeurs veineuses en communication avec la circulation intra-crânienne et dire que le pneumatocèle du crâne a lieu par perforation atrophique des cavités crâniennes (sinus frontaux, cellules mastoïdiennes)? Des faits seraient nécessaires pour appuyer cette théorie. L'étiologie de cette affection est encore complétement inconnue.

Le diagnostic de l'atrophie des os du crâne pendant la vie est le plus souvent fort difficile, sinon impossible; mais si l'on parvient à le faire, le traitement consistera tout simplement dans la protection des parties atrophiées contre les violences extérieures.

§ III. — Crâniomalacie.

L'ostéomalacie, quand elle est localisée exclusivement aux os du crâne, est une affection qui ne se montre que chez les enfants et qui consiste, comme on sait, dans le ramollissement des os, quelquefois d'un seul os, le plus souvent de l'occipital. Cette affection qui a été bien

étudiée pour la premiere fois par Elsæsser, se développe généralement du troisième au cinquième mois; c'est à une mauvaise hygiène que la cause en est le plus souvent attribuée. Bœker a cru la trouver, pour un certain nombre de cas, dans la diminution des phosphates terreux dans le lait des nourrices. On distingue trois formes de ramollissement: tantôt il se fait par une résorption de la substance osseuse, les cellules s'arrondissant et se remplissant d'une matière molle, graisseuse qui bientôt occupe la plus grande partie du tissu osseux; d'autres fois toute la matière terreuse de l'os se résorbe par suite d'une altération chimique et c'est ordinairement ainsi que les choses se passent dans l'ostéomalacie générale. Enfin l'os peut s'atrophier et ses faces se recouvrir d'une substance molle de nouvelle formation qui devient quelquefois d'une épaisseur plus considérable que celle de l'os même. Un seul crâne peut présenter ces trois variétés. Nous avons dit que c'était l'occipital qui était le plus souvent atteint, et, chose remarquable, on a presque toujours constaté la disparition complète de la portion verticale; il se fait souvent des perforations, surtout au niveau de la suture lambdoïde.

Une grande agitation, surtout pendant la nuit, la perte du sommeil, sont les premiers symptômes par lesquels s'accuse la maladie, puis peu à peu le système nerveux devient de plus en plus surexcité et l'on ne tarde pas à voir apparaître des convulsions; en présence de ces symptômes on devra examiner l'occiput en prenant, toutefois, les plus grandes précautions, car la pression seule de cette partie, si elle est ramollie, déterminera des accidents convulsifs, des syncopes, etc. Or ces convulsions spontanées ou provoquées sont une cause de mort très-fréquente.

Le traitement de cette affection est purement médical: huile de foie de morue, toniques, etc.

§ IV. — Des exostoses, des syphilomes et des hyperostoses.

Exostoses. — Nous nous sommes assez longuement étendus sur les diverses variétés d'exostoses du crâne (voy. t. II, p. 478), pour qu'il n'y ait pas lieu d'en faire ici une nouvelle description anatomo-pathologique. Rappelons seulement qu'elles diffèrent suivant qu'elles se développent à la surface externe, à la surface interne ou dans le diploé des os, et qu'elles revêtent des aspects variés, non-seulement au point de vue de la structure, du siége, du nombre, du volume, mais encore au point de vue des causes. Les plus fréquentes parmi ces dernières sont celles qui sont dues à la syphilis et au traumatisme il est plus rare de les voir survenir sous l'influence de la grossesse.

Dans de telles conditions, on conçoit que les symptômes diffèrent suivant la variété en présence de laquelle se trouve le chirurgien.

Les exostoses qui proéminent à l'extérieur sont seulement reconnaissables à la vue et au toucher; il en est de même de celles qui naissent dans le diploé ou *enostoses*, surtout lorsqu'elles forment un relief du côté de la face externe; celles qui se développent vers l'intérieur du crâne peuvent au contraire échapper à l'examen local et, en comprimant le cerveau, donner lieu à des symptômes fonctionnels de la plus haute gravité; ces dernières il est vrai, lorsqu'elles se développent lentement, peuvent passer inaperçues chez certains malades dont le cerveau s'habitue peu à peu à la compression, mais chez le plus grand nombre, des troubles se manifestent du côté des nerfs du mouvement, de la sensibilité et des sens qui peuvent entraîner de la paralysie, des convulsions épileptiques, des inflammations méningées, des hémorrhagies et même la mort.

Les *syphilomes* peuvent se développer dans la couche sous-périostique

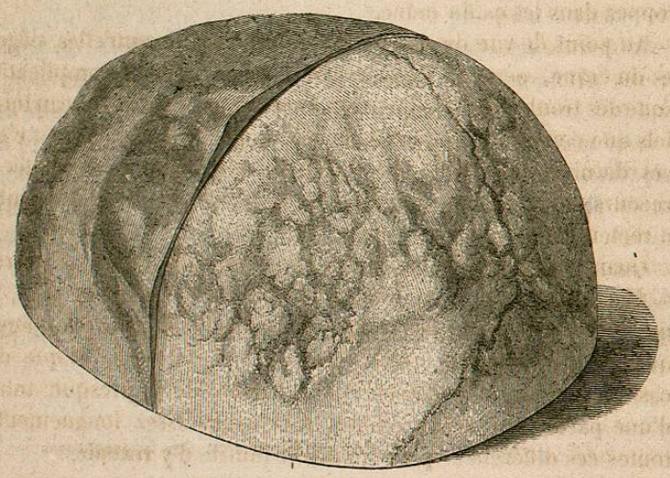

FIG. 109. — Périostite et ostéite gommeuse du crâne chez un jeune garçon de quatorze ans, avec syphilis héréditaire (Virchow).

des os du crâne et donner lieu à des tumeurs multiples, que l'on appelait autrefois des *gommes osseuses* (fig. 109). Ces tumeurs peuvent aussi prendre naissance dans le diploé et peuvent alors arriver à refouler le diploé et à perforer les lames compactes superficielles. Ces productions syphilitiques s'accompagnent généralement de carie, de nécrose, d'atrophie ou d'hypertrophie; elles peuvent aussi s'incruster de sels calcaires et se transformer en exostoses. Généralement leur volume

varie entre celui d'un pois et celui d'une pomme; elles présentent une couleur jaunâtre ou rougeâtre. Quant à leur structure anatomique, elle a été suffisamment décrite (t. II, p. 563), pour que nous n'ayons pas à y revenir ici.

Le plus fréquemment, en même temps que ces tumeurs des os, on rencontre aussi des tumeurs syphilitiques multiples déterminées soit à la surface, soit dans l'épaisseur du cerveau. Souvent même le syphilome débute par les méninges et se propage secondairement dans les os du crâne. Quant à leurs symptômes, ils varient selon l'époque de leur évolution; mais il faudra toujours, ici comme ailleurs, interroger avec soin les antécédents, surveiller aussi les douleurs ostéocopes avec tous leurs caractères que nous ne rappellerons pas ici; disons enfin que le plus souvent ces tumeurs s'ulcèrent, mais qu'elles peuvent aussi présenter une certaine tendance à s'ossifier. Le diagnostic n'est réellement difficile qu'au début et alors que ces tumeurs prennent naissance dans les régions profondes; mais il arrive toujours un moment où il devient facile de les distinguer des autres tumeurs qui peuvent se développer dans les os du crâne.

Au point de vue du pronostic, ces tumeurs, lorsqu'elles siégent aux os du crâne, peuvent donner lieu à de très-graves complications par suite des troubles qu'elles peuvent occasionner dans le cerveau lui-même, tels que ceux qui résultent de la compression, par exemple : c'est dans ces derniers cas que le chirurgien ne devra plus se contenter d'avoir recours seulement au traitement antisyphilitique, mais bien intervenir directement.

Quant au traitement, nous n'avons rien de particulier à en dire.

Hyperostoses. — Nous avons fait connaître plus haut (t. II, p. 510) que l'hyperostose au lieu d'être générale, c'est-à-dire au lieu d'attaquer le squelette tout entier, pouvait être partielle, et que dans ces cas elle pouvait déterminer l'hypertrophie de la presque totalité ou d'une partie des os du crâne. Nous avons assez longuement décrit toutes ces différences pour qu'il soit inutile d'y revenir.

§ V. — Chondromes du crâne.

On trouve cette espèce de tumeurs à la base du crâne, siégeant plus particulièrement à la synchondrose sphéno-occipitale, c'est-à-dire dans le cartilage qui est situé entre la partie basilaire de l'os occipital et le sphénoïde, ou plus exactement entre le corps de la vertèbre occipitale et celui de la seconde ou moyenne vertèbre crânienne. L'apparition de cette tumeur, que M. Virchow a décrite le premier sous le nom d'ecchondrose sphéno-occipitale, est d'autant plus frappante que le carti-

lage situé entre la vertèbre occipitale et la vertèbre sphénoïdale postérieure s'ossifie dès la puberté, de telle sorte que toute la base du crâne ne forme plus qu'une seule pièce. Cette ossification se fait toujours très-irrégulièrement, non pas, comme cela se passe ailleurs, entre deux noyaux d'ossification voisins séparés par du cartilage, où l'on voit constamment de nouveaux disques de cartilage se transformer en os d'une manière régulièrement progressive, mais ordinairement de telle sorte que la ligne d'ossification est dentelée. Dans cette formation de dentelures, M. Virchow a observé plusieurs fois que des portions du cartilage étaient circonscrites de tous les côtés par de l'os et persistaient à cet état, tandis que la ligne d'ossification s'avançait; si bien qu'il reste souvent en arrière de cette ligne des portions isolées de cartilage. La synchondrose devient d'ordinaire entièrement osseuse à son pourtour inférieur, tandis que la partie supérieure touchant la cavité crânienne est encore entièrement cartilagineuse et se retrouve immédiatement sous la dure-mère. Ici l'ecchondrose croît tellement en hauteur, que sur l'os dénudé ou macéré elle apparaît comme une protubérance sur la surface plane du clivus. A cet endroit, la dure-mère passe au-dessus du clivus sans y adhérer, séparée souvent de l'os par une couche très-vascularisée de moelle, et il peut en résulter une saillie apparemment sans protubérance, parce que la dure-mère la recouvre encore entièrement. La synchondrose s'ossifie plus tard entièrement et les os forment un tout continu, tandis que la portion qui fait saillie persiste encore à l'état cartilagineux. Si elle conserve une certaine grosseur moyenne, elle semble aussi de son côté devoir toujours s'ossifier plus tard, et alors se produit le cas que l'on peut voir assez souvent au clivus, à savoir : une véritable exostose située à cet endroit.

Mais que la croissance devienne plus active dans cette proéminence, celle-ci en viendra à percer la dure-mère; il s'y produit une ouverture, et ensuite, si l'excroissance grandit encore, elle s'étend sous la forme d'un bouton sur la face libre de la dure-mère. Quelquefois aussi, dans ces cas, la plus grande partie de la tumeur s'ossifie en partant de la base; seulement on trouve alors la surface ordinairement recouverte d'une couche cartilagineuse et semblable à l'extrémité articulaire d'un os. L'excroissance, en grandissant, s'élargit et forme une tumeur arrondie, qui, à mesure qu'elle s'accroît, prend une consistance de plus en plus gélatiniforme ou muqueuse, résultant essentiellement de ce que les cellules prennent le développement particulier de physalides et que la substance intercellulaire se ramollit et forme une masse presque liquide contenant de la mucine.

Ce corps acquiert, dans les cas les plus prononcés, le volume d'un pois, et prend d'autant plus l'aspect vésiculaire ou cystique qu'il est plus volumineux. Il présente parfois la plus grande analogie avec un

grain de mole hydatique ; il est, comme celui-ci, de nature très-molle, mais essentiellement solide. Il siége naturellement en un point très-constant. Il correspond inférieurement au pont de Varole : l'excroissance s'applique par conséquent toujours contre celui-ci et suivant que la saillie occupe exactement le milieu ou qu'elle est située un peu plus à droite ou à gauche, elle se trouve soit à droite, soit à gauche de l'artère basilaire. Il se forme ordinairement une légère adhérence entre la tumeur et la pie-mère, de telle sorte que lorsqu'on enlève, sans grande précaution, le cerveau, le corps d'apparence vésiculaire se déchire et reste adhérent au pont de Varole, comme s'il s'était développé du sein de la pie-mère (arachnoïde). Mais si l'on fait attention en détachant la base du cerveau de la base du crâne, on trouve toujours que ce corps a un pédicule extra-méningé et que sa genèse le fait appartenir non au pont de Varole, mais à l'os tribasilaire. (Virchow, *Pathologie des tumeurs*, t. I, *passim.*)

§ VI. — Cancer des os.

Nous verrons, en parlant des fongus de la dure-mère, que les cancers des os ont été souvent confondus avec ceux qui prennent naissance dans la dure-mère et le cerveau. Pour ce qui est de l'anatomie pathologique, nous dirons qu'on peut trouver soit à la surface externe, soit à la surface interne, soit dans le diploé des os du crâne, toutes les variétés de cancers des os que nous avons décrites précédemment (voy. t. II, p. 570). Rappelons cependant en quelques mots que ces tumeurs, soit qu'elles se développent à la face externe des os, soit qu'elles prennent naissance sur leur face interne, ont une grande tendance à se propager du côté de la dure-mère, et même à l'éroder et à l'enflammer. Les symptômes locaux permettent aisément de constater la présence des productions cancéreuses qui se montrent vite à l'extérieur; quand elles ont acquis un certain volume, elles se présentent sous forme de tumeurs bosselées de consistance tantôt ferme, tantôt molle. Un peu plus tard, elles peuvent traverser l'os, être ou non réductibles, présenter des battements isochrones à ceux du pouls et donner aux doigts la sensation de parchemin. Quand, au contraire, elles se développent du côté du cerveau, elles donnent lieu aux mêmes symptômes que les autres tumeurs cérébrales.

Au point de vue du diagnostic, rappelons que les cancers qui se développent sur la face interne des os du crâne sont très-fréquemment confondus avec les fongus de la dure-mère, et que le plus souvent il est impossible ou tout ou moins extrêmement difficile de les en distinguer.

Le traitement est le même que celui des autres tumeurs ; nous y reviendrons plus loin.