ARTICLE VII.

ENCÉPHALOCÈLE.

On désigne sous le nom d'*encéphalocèle* (de ενκεφαλον, cerveau, et de κελη, tumeur), *cranium bifidum*, *tumeur enkystée congénitale*, *hernie cérébrale*, *hydrencéphalocèle*, des tumeurs formées par une portion de l'encéphale sortie de la cavité crânienne. On a désigné aussi sous les noms de *méningocèle*, *hydroméningocèle*, de *hernie aqueuse*, d'*hydrocéphale externe*, de *poche arachnoïdienne*, des hernies analogues qui seraient formées par la dure-mère et le feuillet pariétal de l'arachnoïde à l'intérieur duquel se serait accumulée de la sérosité. Mais ces maladies étudiées par Wepfer, Rokitansky, Gryrey, Virchow, nous paraissent à tort avoir été distinguées de l'*encéphalocèle classique*, dont elles ne sont tout au plus qu'une variété. Nous rangeant à la savante opinion si bien défendue par M. Houel, dans son *Mémoire sur l'encéphalocèle congénitale*, nous appliquerons à cette fausse variété la définition de l'espèce et nous ne décrirons que l'*encéphalocèle*.

On a divisé les encéphalocèles en deux variétés : 1° *congénitales* ; 2° *accidentelles*. Celles de la seconde variété, produites à la suite de plaies qui ont fait éprouver une perte de substance aux parois du crâne, ayant déjà été étudiées à l'article *blessures de la tête*, nous n'y reviendrons pas. Nous ajouterons toutefois qu'elles peuvent aussi se produire à la suite de nécrose des os du crâne. Les hernies congénitales sont donc les seules dont il sera ici question. Mais quelques auteurs ont admis une troisième variété de hernie encéphalique. Celle-ci pourrait se produire après la naissance par un mécanisme analogue à celui qui préside à la formation des hernies congénitales et on lui a donné le nom de hernie *spontanée*, pour la distinguer des hernies accidentelles. Nous rejetons encore cette nouvelle espèce, car le seul exemple qu'on en connaisse est celui qui se trouve rapporté par Bennet, dans la *Gazette médicale*, 1834. Or, est-il permis de tenir compte d'une observation dans laquelle il est dit, entre autres choses, qu'un lobe du cervelet avait 24 pouces de circonférence, l'autre lobe 19 pouces, et que l'un et l'autre de ces lobes formaient tumeur au niveau de la fontanelle antérieure ! On ne discute pas de semblables observations.

Anatomie pathologique. — L'encéphalocèle se montre souvent au niveau de la région occipitale (voy. fig. 114), ainsi que J.-F. Meckel en avait fait la remarque et que le prouvent les statistiques de John Laurence qui, sur 75 cas d'encéphalocèle, en a trouvé 53 situées en

cet endroit, et celle de Spring, qui sur 60 observations trouve 41 cas de hernies occipitales. Après la région occipitale, les sutures et les fontanelles sont les points par lesquels se font jour le plus ordinairement les parties déplacées. Telle n'est pas l'opinion de quelques auteurs qui soutiennent que dans l'immense majorité des cas, c'est non pas à travers les fontanelles ou les sutures, mais bien à travers une

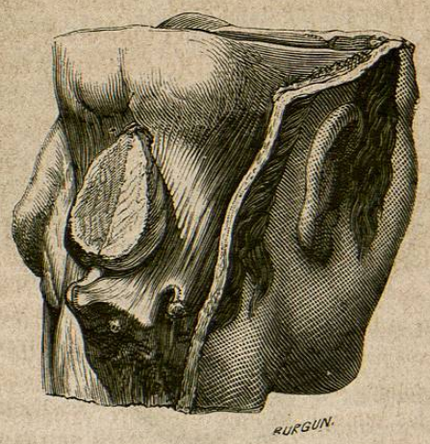

Fig. 114. — Encéphalocèle (d'après une pièce déposée au musée Dupuytren).

perforation des os que se font jour les portions déplacées de l'encéphale et de ses enveloppes. Dans trois cas, cités l'un par Hufeland, l'autre par Breschet, le troisième par Adams, le cervelet sortait à travers le grand trou occipital considérablement agrandi. Dans un autre cas rapporté par Billard (*Maladies des enfants*), l'ouverture herniaire occupait la place de la portion écailleuse du temporal. Il est probable que cette dernière hernie, ainsi que celles observées à la région occipitale, se sont formées à une époque peu avancée de la grossesse, avant que l'occipital et le temporal fussent ossifiés. Dans un cas dessiné par Virchow (voy. fig. 115), la bouche béante donne issue à une tumeur irrégulière, mamelonnée, de la grosseur d'une petite pomme, qui paraît être fixée à la voûte palatine. On voit sur une coupe que la voûte palatine aussi bien que le vomer sont refoulés en avant et en haut par la tumeur, et que la tumeur elle-même sort de la cavité crânienne par une large ouverture située immédiatement en avant du sphénoïde et derrière l'ethmoïde encore cartilagineux. La partie antérieure du sphénoïde est tout à fait abaissée et refoulée par la tumeur en arrière ; ses rapports avec le vomer sont interrompus ; ce dernier ne s'adosse plus qu'à l'ethmoïde. La partie antérieure de la poche con-

siste en une cavité à paroi lisse, tapissée par la dure-mère. Il s'y ajoute

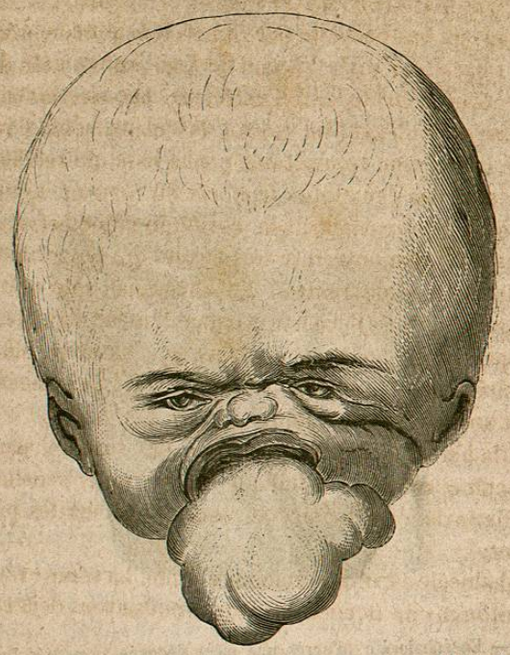

Fig. 115. — Hydrencéphalocèle palatine chez un nouveau-né, faisant hernie à travers la bouche béante (Virchow).

en bas et en arrière plusieurs petites cavités irrégulières; à la partie

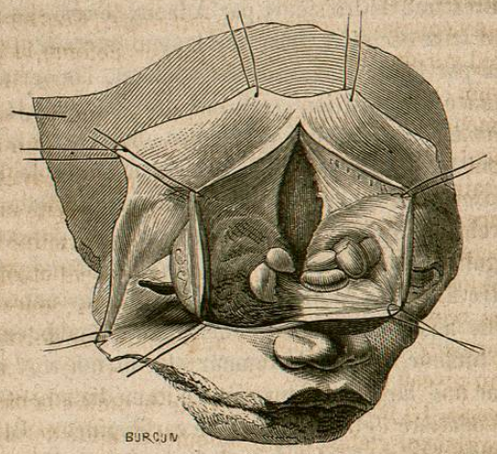

Fig. 116. — Encéphalocèle (musée Dupuytren).

supérieure se trouve de la masse cérébrale qui se continue dans l'in-

térieur du crâne et est en connexion avec le cerveau. Celui-ci est entraîné par son poids (voy. fig. 116).

Enfin, dans un cas présenté par Guersant à la Société de chirurgie, la tumeur siégeait à l'angle interne de l'œil, sur le côté droit du nez. La tumeur était constituée, à l'extérieur, par une couche cellulaire assez épaisse et contenant un réseau vasculaire assez développé, au-dessous de laquelle on trouvait une poche lisse qui renfermait l'extrémité antérieure des deux lobes frontaux du cerveau, ayant chacun le volume d'un pois et sortant de la cavité du crâne à travers la suture naso-frontale par une ouverture très-étroite qui ne permettait à la tumeur ni de sortir ni de rentrer. Le chirurgien que nous venons de nommer, ayant cru à l'existence d'une tumeur érectile, tenta de la guérir en passant de petits sétons dans son intérieur. Mais cette opération donna lieu à des accidents de méningite qui amenèrent la mort de l'enfant au bout de trois jours.

Quant à la hernie qui s'effectue à côté des sutures, par une trouée des os du crâne, comme l'a indiqué Spring, nous pensons qu'elle appartient à la variété des méningocèles si bien décrites par cet habile observateur.

L'encéphalocèle est ordinairement unique. La seule exception à cette règle, serait le cas de Bennet, sur lequel nous avons déjà exprimé notre opinion.

Son volume varie entre celui d'une châtaigne et celui d'un œuf de poule. Sanson a vu un cas dans lequel « tout le cerveau, après être sorti par la fontanelle postérieure, transformée en une ouverture large et arrondie, était reçu dans une poche formée par les téguments et qui pendait sur la nuque ». (*Eléments de pathologie.*) Guersant et M. Giraldès disent qu'il y a des encéphalocèles grosses comme la tête d'un enfant nouveau-né.

Ces tumeurs sont sphériques, ovalaires, cylindriques. Elles sont ordinairement libres et ne tiennent au crâne que par un pédicule étroit. Dans certains cas cependant elles adhèrent à la partie supérieure et postérieure du cou. Quelquefois enfin, elles présentent à leur surface des rétrécissements ou des sillons qui les font paraître bilobées ou trilobées, et des inégalités que quelques auteurs ont attribuées, peut-être à tort, au relief des circonvolutions cérébrales; elles nous semblent plutôt dues aux anfractuosités et aux replis que forme la dure-mère surtout au niveau des sinus.

Enveloppes. La peau, qui est couverte de poils à la base de la tumeur, est ordinairement glabre vers le sommet de cette dernière. Elle est distendue, amincie, éraillée même dans les points où la distension est considérable. On voit aussi quelquefois des veines volumineuses ramper au-dessous du tégument, et il peut arriver que la vascularisation de

l'enveloppe tégumentaire soit telle, que les tissus prennent l'aspect érectile et donnent lieu à des hémorrhagies mortelles. Le tissu cellulaire sous-cutané et l'aponévrose épicrânienne sont également très-amincis, ils adhèrent intimement l'un à l'autre et tous les deux à la peau. Breschet est le seul qui ait mentionné le péricrâne parmi les enveloppes de l'encéphalocèle. Toutes ces couches ne peuvent être bien isolées qu'à la base de la tumeur. Elles sont en effet intimement unies dans les autres points.

Au-dessous des couches précédentes, on trouve la dure-mère qui adhère aux téguments dans une étendue considérable. Lorsque la tumeur occupe la ligne médiane, les replis de la dure-mère qui portent les noms de faux ou de tente peuvent avoir été repoussés dans la poche à laquelle ils donnent alors l'aspect anfractueux dont nous avons parlé. La surface interne du sac est lisse et lubréfiée par une quantité variable de sérosité. Ce liquide est quelquefois assez abondant pour constituer un véritable épanchement qui permet de constater, à la lumière, de la transparence dans la tumeur. C'est même cette transparence, absolue dans certains cas, qui a fait penser à des observateurs que le cerveau n'entrait pas dans la composition de la tumeur. Mais M. Houel a parfaitement montré que la couche de substance cérébrale était alors suffisamment amincie pour se confondre avec les autres enveloppes sans en altérer la translucidité.

Les parties contenues dans le sac sont recouvertes par l'arachnoïde et la pie-mère; elles sont ordinairement saines, sauf lorsqu'elles ont été contuses, altérées ou enflammées.

Quant à l'ouverture herniaire, nous avons indiqué son siége. Nous ajouterons seulement qu'elle est tantôt complétement osseuse, tantôt formée par la membrane des fontanelles. Elle est circulaire, ovale ou triangulaire; ses angles, quand il en existe, sont mousses et arrondis, son diamètre varie entre 1 et 5 centimètres.

Dans certains cas rares, la tumeur est volumineuse et dépourvue en tout ou en partie des téguments du crâne. Une grande portion de l'encéphale se trouve alors enfermée dans un large sac que forment les méninges allongées et souvent en partie détruites.

L'encéphalocèle coïncide souvent avec d'autres vices de conformation, tels que le spina bifida, le bec-de-lièvre, etc. Mais de toutes les complications, la plus commune, sans contredit, c'est l'hydropisie de la membrane interne du sac, et toujours, d'après M. Houel, celle de la cavité ventriculaire.

Symptomatologie. — L'encéphalocèle se présente ordinairement sous la forme d'une tumeur arrondie, circonscrite, molle et élastique, peu ou même point douloureuse, et assez souvent sans changement de couleur à la peau qui la recouvre. Dans les cas où la tumeur siége

dans la région frontale ou naso-orbitaire, la peau peut présenter une coloration rouge ou violacée plus ou moins intense, assez semblable à celle des tumeurs érectiles pour causer des erreurs de diagnostic. L'encéphalocèle est le siége de pulsations isochrones à celles du pouls. Les cris et les efforts un peu violents augmentent ces battements, font rougir la tumeur et augmentent son volume. Elle se réduit et disparaît même quelquefois complétement sous la pression du doigt quand elle est petite, pour reparaître aussitôt qu'on cesse la compression. A la base de son pédicule, on sent un cercle osseux; c'est l'ouverture du crâne par laquelle les parties sont sorties.

Dans les cas les plus simples, les facultés intellectuelles ne sont point altérées. Cependant lorsqu'on comprime fortement la tumeur, leur exercice peut être un peu suspendu. Le sujet tombe alors dans l'assoupissement, l'insensibilité; il éprouve une paralysie momentanée: tous les symptômes, en un mot, qu'on rapporte à la compression cérébrale. Souvent aussi la réduction de la tumeur cause la syncope et détermine des convulsions.

Quelquefois la tumeur est complétement insensible, irréductible et sans aucun mouvement. C'est alors qu'on peut méconnaître la maladie, croire à l'existence d'une loupe, par exemple, et tenter une opération dangereuse. De pareilles méprises ont été commises par des chirurgiens distingués. Quant à la manière dont se comportent ces tumeurs, nous ne saurions mieux faire, pour la faire connaître, que d'emprunter à Delpech le passage suivant :

« Une hernie volumineuse, pesante, renfermant une grande quantité du cerveau et livrée à elle-même, donne ordinairement lieu à des accidents fâcheux : le poids de la tumeur, le tiraillement qu'elle exerce sur la portion du cerveau contenue dans le crâne, le refroidissement de celle qui est renfermée dans la tumeur herniaire, occasionnent des douleurs que les malades expriment par des gémissements faibles et continuels; on peut calmer cette agitation et les sensations douloureuses qui la déterminent en soutenant le poids de la tumeur, et surtout en la préservant du contact de l'air froid par des enveloppes convenables. Cependant le déplacement d'une grande partie du cerveau, la condition gênante dans laquelle il se trouve, ne peuvent que nuire beaucoup à l'exercice de ses fonctions, entretenir un état habituel d'irritation, toujours dangereux; aussi les enfants qui naissent dans cet état meurent le plus souvent en bas âge, et consomment la durée de leur triste existence dans la stupidité et dans un état de maladie continuelle. Ils vomissent fréquemment, la nutrition se fait mal, et leur corps tombe dans un état d'émaciation; ils éprouvent des convulsions plus ou moins fréquentes et meurent souvent dans un accès de symptômes nerveux.

» Dans les cas où la vie se prolonge suffisamment, il n'est pas rare

que la peau qui recouvre le sommet de la tumeur, fatiguée par une longue distension, s'enflamme, s'ulcère, que les parois du sac soient entamées et détruites, et que les parties contenues soient mises à nu; alors la sérosité renfermée dans la cavité herniaire s'écoule; quelquefois une hydrocéphale se vide de la sorte, et le malade ne tarde pas à succomber, soit par l'affaissement du cerveau à la suite de l'évacuation de la sérosité accumulée, soit par l'inflammation qui succède à l'ouverture de la tumeur. »

Cependant ces hernies ne sont pas nécessairement incurables et mortelles. La science, en effet, possède quelques exemples de guérisons; et les sujets ont pu parvenir à un âge assez avancé sans éprouver d'inconvénient sérieux.

Étiologie. — La science manque de faits nécessaires pour établir cette étiologie. On a dit que des frayeurs éprouvées par la mère pendant la durée de la gestation, des désirs contrariés, avaient pu déterminer la production de ces tumeurs; mais rien n'est plus problématique. En est-il de même des coups reçus sur l'abdomen, des chutes, etc.? Roux a publié dans les *Archives de médecine*, t. XXVI, p. 38, 1831, le cas d'une hernie très-considérable de l'encéphale, survenue chez un enfant dont la mère était tombée dans un escalier étroit et rapide, et avait roulé jusqu'au bas de la rampe. Mais peut-être n'y a-t-il eu dans ce fait qu'une simple coïncidence.

Quant aux pressions violentes auxquelles est exposée la tête de l'enfant pendant l'accouchement, nous croyons avec Delpech que, loin de produire l'encéphalocèle, elles seraient au contraire, plutôt capables d'empêcher l'issue du cerveau, car les os du crâne, dans le travail de la parturition, chevauchent les uns sur les autres, et diminuent les intervalles membraneux qui les séparent.

Quelques auteurs ont attribué à un défaut d'ossification des os du crâne les déplacements du cerveau. Sans doute c'est là une condition pour que le phénomène ait lieu, mais sous l'influence de quelle cause spéciale s'opère-t-il ? Ce qui tiendrait, d'ailleurs, à infirmer cette opinion, c'est que, comme le fait observer Malgaigne (*Anat. chirur.*, 1838, t. I, p. 321), si la hernie se produisait par suite du défaut d'ossification d'une partie du crâne, on devrait trouver la membrane interosseuse parmi les enveloppes de la tumeur; or il n'en est rien. D'autre part, il est démontré aujourd'hui que l'ossification du crâne des sujets atteints d'encéphalocèle est le plus souvent aussi régulière que possible.

Enfin l'on comprendra qu'une hydrocéphalie chronique, qui dans certains cas fait acquérir à la tête du fœtus un volume démesuré, puisse contribuer au développement de ces tumeurs. Ces idées, émises anciennement par Corvinus (Haller, *Disput. chir.*, t. II), et par Salleneuve (*De herniâ cerebri*, Strasbourg, 1781), ont pour elles du moins un grand nombre d'observations dans lesquelles l'encéphalocèle coïncidait avec un épanchement situé soit dans la cavité arachnoïdienne, soit dans la cavité ventriculaire.

Dans le travail que nous avons déjà cité, M. Houel a parfaitement montré que l'affection qui nous occupe débute constamment par l'hydrocèle des ventricules. Suivant lui, les ventricules dilatés font, par quelque partie, irruption à l'extérieur avec la masse cérébrale qui les entoure. Tantôt la partie herniée empêche la soudure de la boîte crânienne, tantôt elle se fraye une ouverture à travers les os.

Diagnostic. — L'encéphalocèle peut être confondue avec une loupe, un céphalæmatome, un fongus de la dure-mère, une tumeur érectile; mais le diagnostic de ces tumeurs sera établi à l'article *Fongus de la dure-mère*.

Pronostic. — Cette affection, on le conçoit, est des plus graves : tout ce qu'on peut espérer, c'est que la tumeur reste stationnaire. Dans le cas où elle est d'un petit volume, la vie peut se prolonger, témoin le malade cité par Guyemot, qui vécut jusqu'à trente ans (*Mémoires de l'Académie de chirurgie*, 1774), et les malades de Lallemand, Wedmeyer et R. Adams. Mais les facultés intellectuelles ne sont pas sans présenter quelque altération, et, dès que la tumeur atteint certaines proportions, les sujets sont idiots. — Notons enfin que dans un cas cité par Giraldès la tumeur placée à la région occipitale détermina la gangrène des tissus circonvoisins.

Traitement. — La ligature malheureusement tentée par Velpeau en 1844, l'incision et l'excision doivent être rejetées du traitement de l'encéphalocèle. Les accidents graves, presque constamment mortels, qui ont suivi l'emploi de ces moyens, ne permettent pas d'y recourir sans imprudence.

La ponction a été utile dans les cas d'encéphalocèle compliquée d'hydropisie. On a, en effet, de cette manière prolongé la vie des malades, lorsque la tumeur, fortement distendue par du liquide, menaçait de se rompre. D'un autre côté, l'évacuation de la sérosité favorise l'application des moyens de compression. Celle-ci, en effet, est le moyen le plus inoffensif et le plus efficace. Callisen dit avoir plusieurs fois éprouvé l'efficacité de ce traitement dans des cas de hernie peu considérable. Salleneuve a communiqué à l'Académie de chirurgie un cas qui disposerait à y recourir; mais il ne faut accepter ces succès qu'avec réserve; car, ainsi que l'a fait judicieusement observer M. J. Cloquet, il n'est point certain que ces chirurgiens n'aient pas eu simplement affaire à des cas d'hydrocéphalie, les moyens de diagnostic dont on disposait à cette époque ne leur permettant pas d'éviter sûrement l'erreur.

Par quel moyen exercer cette compression? On a employé souvent une plaque de plomb; mais on préfère généralement les calottes en carton ou en cuir bouilli. Il est inutile d'ajouter que lorsque la réduction est impossible, et que la compression ne détermine ni accident, ni douleur, on peut y avoir recours, mais ne l'exercer qu'avec lenteur et ménagement. Dans tous les cas où la tumeur est volumineuse, la compression est inutile, nuisible même. Il faut alors se contenter de soutenir la tumeur, et d'employer quelque appareil propre à la défendre contre l'action des corps extérieurs, les moindres chocs pouvant déterminer les plus funestes accidents.

L'*injection iodée*, tentée une fois pour un cas de méningocèle par Th. Holmes, a amené la mort.

Le *séton* n'a jamais été plus heureux.

La *réduction* de la tumeur après l'ouverture des poches, conseillée et exécutée par Thierry, a eu de même un déplorable résultat.

ARTICLE VIII.

HYDROCÉPHALIE

Sous le nom d'*hydrocéphalie* (de ὕδωρ, eau, et de κεφαλή, tête), nous désignerons les collections séreuses qui se forment dans la cavité crânienne.

L'hydrocéphalie était connue des anciens. Toutefois, les médecins de l'antiquité n'en parlent que d'une manière peu explicite, et Léonide d'Alexandrie est le seul qui traite cette question avec quelque étendue.

Depuis, jusqu'à nos jours, l'hydrocéphalie a été l'objet de travaux importants, parmi lesquels nous citerons plus spécialement ceux de Smellie, Baudelocque, J. Frank, Gœlis, Meckel, l'article de Dugès (*Dict. en* 15 *vol.*), celui de Breschet (*Dictionnaire en* 30 *volumes*), un des plus complets qui aient été publiés, mais qui malheureusement laisse à désirer sous le rapport de la méthode; enfin les recherches plus modernes de Malgaigne, Barrier, Rilliet et M. Barthez, M. Blot, M. Archambault (1), Bourgaret (2), Chassinat (3), Ouvrier (4), Bouchut, etc.

On a distingué cette affection en *aiguë* et *chronique :* l'hydrocéphalie

(1) *Considérations sur l'hydrocéphalie.* Société de biologie, 1863.

(2) *Archives de médecine navale,* 1868.

(3) *Gazette médicale,* 1864.

(4) *De l'hydrocéphalie congénitale considérée surtout comme cause de dystocie.* Thèse de Paris, 1869.

chronique est la seule dont nous devons traiter, l'hydrocéphalie aiguë étant du ressort de la pathologie interne.

De l'hydrocéphalie chronique. — Le liquide peut rester dans l'intérieur du crâne ou en sortir à travers les sutures et les fontanelles; de là la distinction de l'hydrocéphalie chronique en *interne* ou en *externe.* Mais dans l'un et dans l'autre cas, l'affection a son point de départ et son foyer principal dans la cavité crânienne; aussi, contrairement à l'opinion des auteurs anciens et de quelques-uns des modernes, excluons-nous du cadre de l'hydrocéphalie externe les collections séreuses ou séro-sanguinolentes qui se forment de prime abord sous les téguments, et qui n'ont d'ailleurs avec l'hydrocéphalie que des rapports fort éloignés (1).

Anatomie et physiologie pathologiques. — Les recherches anatomo-pathologiques se rapportent : 1° au liquide lui-même; 2° aux altérations de l'encéphale et de ses membranes; 3° aux modifications qu'ont subies les parois osseuses du crâne. Nous allons étudier successivement ces trois points.

1° La seule variété d'hydrocéphalie que j'aie reconnue, dit J. L. Petit, dans la pratique de la chirurgie ou dans l'ouverture des cadavres, est celle qui résulte de l'augmentation excessive des eaux qui sont naturellement dans les ventricules du cerveau. Suivant Delpech, on aurait substitué les conjectures déduites de l'anatomie aux résultats de l'observation, lorsqu'on a admis que le liquide pouvait se trouver dans les endroits suivants: 1° entre le crâne et la dure-mère; 2° entre la dure-mère et l'arachnoïde; 3° dans la cavité de l'arachnoïde et à l'extérieur de l'encéphale; 4° sous la pie-mère; 5° dans l'intérieur des ventricules. Ce chirurgien admet que les ventricules seraient le siége constant de l'hydrocéphalie; mais si les pathologistes, confondant avec l'hydrocéphalie des maladies qui en étaient différentes, ont eu le tort de lui assigner un si grand nombre de siéges, Delpech, de son côté, cédant peut-être au désir de faire considérer l'hydrorachis et l'hydrocéphalie comme une seule et même affection, a peut-être trop restreint le champ de l'observation. On admet généralement aujourd'hui que la sérosité s'accumule presque constamment dans les ventricules, et quelquefois aussi dans la cavité de l'arachnoïde. M. Bouchut (*Gaz. des Hôp.*, 1872) cite plusieurs observations tendant à prouver que le liquide épanché dans l'arachnoïde n'est autre qu'une ancienne hémorrhagie méningée arachnoïdienne qui, dans certains cas, s'entoure d'un exsudat plus tard converti en néo-membrane fibreuse et

(1) Entre les deux variétés dont nous venons de parler, les anciens auteurs en plaçaient une troisième, l'hydrocéphalie bâtarde, celle-ci constituée par une poche extérieure remplie de sérosité venant de l'intérieur du crâne.