gaigne est arrivé à cette conclusion, que la ponction peut être tentée :

1° Quand le sujet a moins de trois à quatre mois, lors même que l'hydrocéphalie paraîtrait stationnaire ;

2° Au delà de quatre mois, et sans autre limite que l'ossification du crâne, lorsque l'hydrocéphalie s'accroît sensiblement et menace ainsi la vie générale ou la vie de relation de l'individu. (*Bulletin de thérapeutique*, 1840.)

Bruns a encore restreint le champ des indications de l'opération. Suivant lui, elle ne doit être pratiquée que dans les hydrocéphalies considérables, lorsque les fontanelles et les sutures sont largement cuvertes, lorsque les os du crâne sont libres et mobiles, lorsque l'enfant sain, bien nourri, non paralysé, présente un développement physique et intellectuel à peu près en rapport avec son âge, lorsqu'enfin l'hydropisie subit une augmentation continuelle.

Dans le cas où l'on se déciderait à pratiquer la ponction, celle-ci devrait porter sur la fontanelle antérieure, un peu en dehors de la ligne médiane, de crainte de blesser le sinus longitudinal supérieur.

ARTICLE IX.

HYDRORACHIS (SPINA BIFIDA) (1).

L'*hydrorachis*, comme l'indique ce nom, consiste dans l'accumulation d'un liquide séreux dans le canal rachidien.

Lorsque le canal qui résulte de la superposition des vertèbres se trouve fermé par suite de la soudure de leurs arcs postérieurs, l'accumulation dont nous parlons reste enfermée dans ce canal; alors l'affection est tout à fait simple, et comme elle ne donne lieu à aucune considération chirurgicale, nous nous en tiendrons à cette mention. Mais lorsque les vertèbres présentent le vice de conformation qu'on a appelé *spina bifida* et qui consiste dans l'écartement ou dans l'absence d'une ou de plusieurs lames, le liquide, refoulant alors les membranes de la moelle à travers l'ouverture du rachis, vient faire hernie à l'extérieur et donne lieu à une ou plusieurs tumeurs séreuses, dont l'histoire appartient à la pathologie externe. C'est donc l'hydrorachis avec spina bifida que nous allons étudier dans cet article ; nous devons en prévenir le lecteur, parce qu'il nous arrivera d'employer indifféremment l'une ou l'autre de ces dénominations.

(1) Les raisons qui nous ont déterminé à traiter des affections traumatiques de la moelle épinière après celle de la tête nous engagent à présenter l'histoire de l'hydrorachis après celle de l'hydrocéphalie

Il est bon de noter d'ailleurs, que de ces deux dénominations, aucune n'est excellente : celle de spina bifida tend en effet à faire croire que c'est toujours la partie voisine des apophyses épineuses qui est divisée, ou plutôt non réunie ; or, MM. Depaul et Houël ont présenté à la Société anatomique, l'un un spina bifida à la fois antérieur et postérieur, l'autre un spina bifida latéral. Bryand, Vulpian, Wepfer, Saltzmann, Comerarius et Fleischmann citent des cas analogues.

Étiologie. — L'hydrorachis avec *spina bifida* est toujours congénitale ; mais est-elle la conséquence du vice de conformation de la colonne, ou bien, la tumeur aqueuse s'étant déjà constituée, comme le veut M. Virchow, sous l'influence d'un processus irritatif, les lames vertébrales correspondantes n'ont-elles pu se souder et compléter les arcs postérieurs? En d'autres termes, laquelle de ces deux affections est primitive, de l'hydrorachis ou du spina bifida? Hoffmann cite le cas d'un enfant venu au monde très-sain, et auquel il survint peu de jours après un spina bifida. Richard rapporte un cas analogue et Lancisi dit qu'il se produisit un spina bifida au coccyx d'un enfant âgé de cinq ans et qui était hydrocéphale. Néanmoins la question est encore en litige; mais il reste établi malgré l'avis de Geoffroy Saint-Hilaire (*Tératologie*, tome I, page 614) que l'une des deux affections accompagne nécessairement l'autre.

Nous avons dit que l'hydrorachis avec spina bifida est toujours congénitale ; nous devons faire cependant une exception en faveur d'une observation d'hydrorachis accidentelle rapportée par Genga (Morgagni, Ep. 12). Cette exception, au reste, est la seule qui soit à faire, si tant est même qu'elle mérite d'être faite. Cependant on conçoit, à la rigueur, la possibilité d'une tumeur rachidienne par suite de la destruction d'une ou de plusieurs lames vertébrales ou de leurs ligaments, car le fait s'est produit dans les expériences à l'aide desquelles on a cherché à constater l'existence d'un liquide dans l'arachnoïde spinale. Voici ce qu'on lit, en effet, dans l'*Anatomie descriptive* de M. Cruveilhier :

« Si, sur un animal vivant, sur un chien par exemple, vous divisez »les muscles cervicaux postérieurs à leur insertion occipitale, vous ar»riverez sur le ligament occipito-atloïdien postérieur. Le sang bien ab»stergé, entamez ce ligament couche par couche et en dédolant. A »peine l'avez vous divisé dans toute son épaisseur, *qu'une petite hernie »aqueuse apparaît :* c'est le feuillet arachnoïdien viscéral que soulève »le flot du liquide. » (4e vol., p. 194, 2e édit.)

Quoi qu'il en soit, l'hydrorachis est peut-être, après le pied bot, l'affection congénitale la plus fréquente que présente le squelette. Sur 132 enfants nés dans une période de cinq ans avec des vices de conformation différents, 22 étaient affectés d'hydrorachis (Chaussier), Billard en a observé 7 en un an à l'hospice des Enfants Trouvés.

L'étiologie du spina bifida, comme celle des autres vices de conformation, est encore fort obscure, malgré les travaux nombreux dont cette partie de la science a été l'objet. Cependant il est des influences plus particulières sur lesquelles insistent les auteurs. Ainsi Acrelle pense que l'hydrorachis est toujours consécutive à l'hydrocéphalie. Cette proposition peut être vraie dans quelques cas, et nous en avons nous-même donné plus haut un exemple dans la figure 117, mais formulée ainsi d'une manière absolue, elle est fausse, car l'hydrocéphalie et l'hydrorachis ne coexistent que dans un très-petit nombre de cas. Morgagni admet qu'il y a eu d'abord accumulation anormale du liquide céphalo-rachidien, distension des méninges spinales et consécutivement disjonction, écartement des lames. Mais reculer la question, ce n'est pas la résoudre, car on se demandera toujours quelle a été la cause de cette accumulation du liquide céphalo-rachidien. Une autre cause, que les tératologistes paraissent le moins contester, c'est l'action des violences physiques sur le fœtus, soit que ces violences résultent d'une action externe, ou qu'elles proviennent d'une émotion morale de la mère (Hoffmann, Swammerdam). C'est ainsi que, suivant Breschet, ce vice de conformation est plus fréquent chez les filles-mères que chez les femmes mariées. Cette différence peut être expliquée, comme nous l'avons déjà fait remarquer pour l'hydrocéphale, que par la compression du ventre pour cacher la grossesse, et les affections morales de toutes sortes auxquelles ces infortunées sont exposées. Geoffroy Saint-Hilaire accorde aussi une grande importance aux causes mécaniques dans la production des anomalies. Enfin M. Cruveilhier admet que la cause occasionnelle du spina bifida serait une adhérence accidentelle de la moelle et de ses membranes avec les téguments, adhérence antérieure à la cartilaginification des lames. On sait en effet que, bien que formée de très-bonne heure chez le fœtus, la colonne vertébrale ne se complète que très-tard (1). On comprend dès lors que le canal osseux étant incomplet en un point, le liquide s'y porte sans avoir besoin d'être augmenté. Cette explication, comme le fait judicieusement observer l'auteur de l'article du *Dictionnaire de médecine* en 30 vol., convient pour les cas où ces adhérences existent; mais elles n'existent pas toujours, et il est d'autres cas, en outre, où les lames sont déjetées en dehors, d'une manière symétrique, régulière, de chaque côté de la vertèbre. C'est encore ici la question que nous posions en commen-

(1) « Prenez, dit M. Robin, un embryon de deux mois, et vous verrez la peau et les méninges complétement formées, tandis que le canal osseux reste encore à l'état de gouttière. Or, voici dans quel ordre s'effectue le développement de ces parties : d'abord les méninges, puis la peau, puis les lames vertébrales. »

çant, savoir : La tumeur préexiste-t-elle à la mauvaise conformation des lames, ou en est-elle la conséquence?

Anatomie et physiologie pathologiques. — Nous allons étudier la tumeur en procédant de dehors en dedans. Lorsqu'elle est volumineuse, la peau est amincie, d'un rouge violacé, et paraît sur le point de se rompre. Les enfants peuvent même, suivant Guersant, venir au monde avec un point sphacelé ou avec un point fistuleux. Dans quelques cas, moins rares qu'on ne l'a cru, la peau cesse brusquement à la base de la tumeur et ne la recouvre pas. Les enveloppes de cette dernière sont alors constituées par les membranes de la moelle à la surface interne desquelles on voit alors appliqués, sous forme de stries longitudinales et régulières, les nerfs rachidiens ou seulement leur névrilème. Ces méninges spinales sont quelquefois énormément dilatées, et présentent dans certains cas des traces non équivoques d'inflammation, telles qu'une exsudation pseudo-membraneuse puriforme. Mais bien que M. Bévalet, dans sa thèse de 1857, dise que sur 27 cas d'autopsie, on trouva 11 fois le sac uniquement formé des méninges, ces productions étant plutôt le résultat d'une complication que de l'hydrorachis elle-même, nous ne nous y arrêterons pas.

La cavité de la poche est ordinairement remplie par un liquide analogue à celui des autres cavités séreuses, et quelquefois aussi elle contient une portion de la moelle elle-même. Avant d'étudier ce liquide et les autres altérations qu'on rencontre dans le spina bifida, nous devons rappeler que dans quelques cas la tumeur s'est montrée bilobée. Ainsi Brewerton l'a vue formée de deux sacs bien distincts, communiquant avec le canal par un conduit étroit, et les deux conduits pénétrant dans une ouverture unique de la dernière vertèbre lombaire. Il y avait aussi deux kystes chez le sujet disséqué par Vrolik. Enfin, dans l'article du *Dictionnaire de médecine* en 30 vol., Matteucci a cité un cas analogue, celui de Th. Legan. (*Edinburgh medical Review*, 1821.)

Le liquide, de quantité variable (il a dépassé 1 kilo), est ordinairement d'une couleur plus ou moins citrine; il est quelquefois sanguinolent, et tient en suspension des flocons albumineux. Il est insipide ou d'une saveur salée. Quel a été son point de départ? On admet généralement qu'il se forme, dans le plus grand nombre des cas, dans la cavité sous-arachnoïdienne, qu'à mesure qu'il augmente, il distend l'arachnoïde au point de la rompre, et que dès lors il pénètre dans la cavité arachnoïdienne. Il est de fait qu'on trouve, chaque fois qu'on le recherche, du liquide sous l'arachnoïde. On n'a pas toujours pu s'assurer qu'il communiquait avec le liquide des ventricules, mais on a constamment pu le faire refluer dans le tissu cellulaire situé sous l'arachnoïde cérébrale. Dans quelques cas, l'accumulation se fait probablement dans l'intérieur même de la moelle; il en résulte alors, comme nous

le verrons, une atrophie considérable de cette dernière, ou que ses deux moitiés latérales sont maintenues écartées. Enfin, il peut arriver que le liquide n'ait aucune communication avec l'intérieur des méninges. Mais on a discuté longtemps pour savoir si ce sont là de véritables cas de spina bifida. Velpeau, qui, un des premiers, a appelé l'attention sur ces faits, ne s'est point prononcé. Orth, Busch et Malgaigne, considèrent alors les tumeurs comme d'anciens sacs d'hydrorachis, dont la communication avec les méninges aurait été oblitérée. Dans cette catégorie rentreront les cas de Lechel, Hoin, Trowbridge, et même ces tumeurs graisseuses, ces kystes hydatoïdes, cloisonnés comme ceux

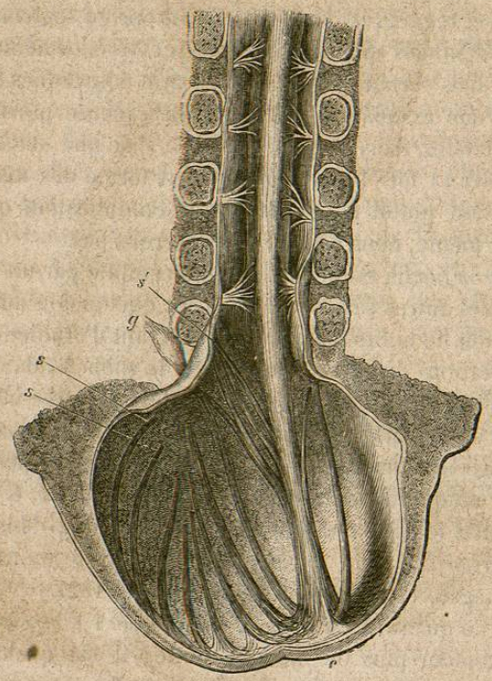

Fig. 118. — Spina bifida de la région sacrée ouvert par derrière. Les apophyses épineuses des cinq vertèbres supérieures les plus rapprochées sont enlevées, le sac incisé longitudinalement à côté de la ligne médiane et les deux moitiés écartées. La moelle épinière se termine en *c* par un entonnoir élargi au point rétracté du kyste et de là rencontrent les nerfs sacrés et lombaires. Les nerfs *s, s* et ceux qui sont directement placés au-dessous d'eux appartiennent réellement au côté droit et ne se trouvent à gauche que par suite de l'ouverture latérale du kyste. En descendant, à partir de *s'*, se trouvent les points d'émergence des nerfs du côté droit, dont l'un en *g* est représenté avec son ganglion.

de l'ovaire, qu'on trouve dans le tissu cellulaire extérieur à la dure-mère spinale. Dans la plupart de ces cas, la communication du centre de la tumeur, avec la partie inférieure de la moelle, et la coïncidence

d'autres vices de conformation, militent en faveur de cette manière de voir. De plus, chez un sujet disséqué par Vrolik, la tumeur avait deux poches, dont l'une n'arrivait qu'à l'extérieur de la dure-mère spinale, et dont l'autre avait conservé sa communication avec l'intérieur de cette membrane. Or, dans ce fait de Vrolik, il est impossible de nier que l'on ait eu affaire à une seule et même affection. Ainsi le canal de commu-

Fig. 119. — Enfant nouveau-né avec un spina bifida lombaire. Au pourtour supérieur du sac, l'enfoncement conique qui correspond à l'insertion du cordon spinal (Virchow).

nication peut manquer quelquefois. Quand il existe, il offre des dimensions variables ; quelquefois très-grand, il peut à peine permettre, dans d'autres cas, l'introduction d'un stylet assez fin.

Malgré l'assertion contraire de Meckel, la moelle se présente assez souvent à l'état normal. Cependant nous avons vu qu'elle pouvait se montrer amincie, et quelquefois avec ses deux moitiés latérales maintenues séparées. Lorsqu'elle est ainsi considérablement atrophiée, il

semble qu'elle n'existe plus au niveau de l'hiatus vertébral et qu'elle se perde dans les parois de la tumeur, comme étalée en membrane. D'autres fois elle pénètre dans l'intérieur de la tumeur sans avoir subi une atrophie aussi notable que dans le cas précédent. (*Hydrorachis interne cystique* de M. Virchow. *Hydrorachis centrale ou intra-médullaire* de M. Kuhn.)

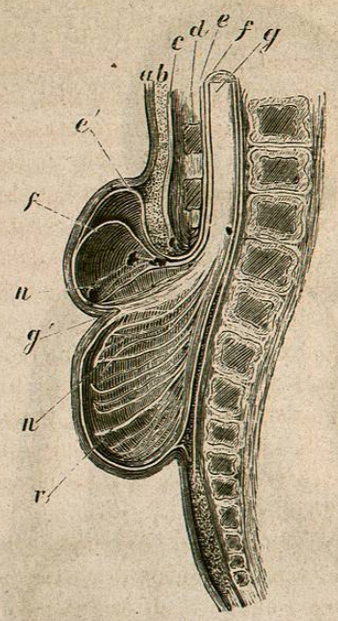

FIG. 120. — Coupe longitudinale du spina bifida de la figure précédente ; *a*, peau ; *b*, tissu graisseux sous-cutané ; *c*, aponévrose ; *d*, muscles et apophyses épineuses ; *e*, dure-mère spinale, qui en *e'* s'applique à la peau recouvrant l'hydrocèle spinale et lui est adhérente ; *f*, arachnoïde spinale qui forme dans l'intérieur de la poche avec la dure-mère *e'* une cavité close particulière (méningocèle) ; *g*, moelle épinière qui en *g'* touche à la peau extérieure et y présente une petite ouverture ; *n n* nerfs spinaux qui viennent de *g'* et se rendent au segment antérieur de la poche pour y perforer la paroi et arriver à leur point normal d'émergence hors du canal vertébral (Virchow).

Lorsque la tumeur occupe la région sacrée (voy. fig. 120), on a trouvé que la moelle avait plus de longueur que normalement : on l'a vue se prolonger jusqu'à l'extrémité coccygienne du sacrum. Un cas de ce genre se trouve consigné dans les *Bulletins de la Société anatomique*, année 1839 ; il est accompagné d'un rapport de M. Bardinet, qui n'a pas oublié de faire remarquer cette particularité. Suivant M. Virchow, il importerait de remarquer à ce propos que la poche porte le plus souvent un infundibulum assez profond au sommet duquel s'insère l'extrémité de la moelle (voy. fig. 119 et 120). Tantôt alors cette extrémité

est très-finement étirée et ressemble au feuillet terminal ; tantôt elle conserve un certain diamètre et s'élargit même à son point d'insertion. M. Kuhn prétend même qu'on rencontre cette dépression infundibuliforme, cette cicatrice en cul de poule chez beaucoup de sujets qui paraissent indemnes de spina bifida et notamment chez la plupart de ceux qui naissent avec des difformités musculaires des membres inférieurs. Pour M. Kuhn, cette cicatrice serait la trace d'une ancienne hydrorachis périphérique du premier temps de la vie embryonnaire, ouverte accidentellement, puis cicatrisée.

Le même observateur a rencontré, comme MM. Depaul, Tarnier et Giraldès, un cas où la tumeur hydrorachidienne occupait le plancher périnéal et simulait un scrotum. Il explique cette élongation extraordinaire de la moelle par la force expansive du liquide contenu dans le canal intra-médullaire. Suivant lui, comme le canal vertébral ne cède pas toujours, la distension ne peut s'opérer que dans le sens longitudinal, et la moelle s'allonge jusqu'à ce qu'elle rencontre un point moins résistant par où la tumeur s'échappe.

Ajoutons enfin que la moelle est quelquefois altérée dans sa structure intime au niveau du point où elle correspond à la tumeur. C'est ainsi qu'on a trouvé son tissu ramolli et renfermant, dans certains cas, un caillot au centre même du ramollissement (Cruveilhier). A l'appui de cette opinion M. Pigné a présenté un fait à la Société anatomique, dans la séance du 28 juillet 1840.

Les nerfs flottent assez souvent dans l'intérieur de la tumeur ; ils sont quelquefois déplacés et semblent se perdre dans les parois de cette dernière qui présente alors une sorte de saillie linéaire qu'on a comparée pour l'aspect aux colonnes charnues du cœur. Suivant Jos. Fr. Meckel (fig. 120), les nerfs seraient disposés avec la régularité la plus parfaite et auraient tous pour point de départ l'endroit où, d'après ces auteurs, s'insère la moelle épinière. Partis de ce point, quelques-uns parcourraient une courte distance, appliqués à la paroi externe de la poche, se recourberaient ensuite et reviendraient en traversant la cavité vers sa paroi antérieure ; d'autres formeraient des anses toutes droites et allongées, dont la courbure correspondrait à la paroi externe et qui suivraient ensuite la même direction vers la partie antérieure du kyste. Parfois même il arriverait que quelques-uns de ces nerfs reviendraient sur eux-mêmes le long de la moelle épinière pour atteindre finalement la paroi antérieure du kyste. Là ils perceraient, suivant deux séries, la dure-mère pour former régulièrement au delà de celle-ci leurs ganglions (Virchow).

Pour compléter ce qui a trait à l'anatomie pathologique de l'hydrorachis, nous devons indiquer dans quel état se trouvent les vertèbres.