l'aide du bistouri on reséquait la poche vidée et flétrie. L'excision faite, on appliqua les aiguilles et l'on fit une suture entortillée.

7° *Ponctions répétées suivies d'injections iodées.* — Suivant M. Caradec, qui a publié dans l'*Union médicale* (1869) un travail très-intéressant, les ponctions capillaires pratiquées à intervalles variables, mais généralement peu éloignés, si la tolérance est bonne, renouvelées tant que le liquide se reproduit dans la tumeur, suivies d'injections iodées très-faibles, en commençant, puis insensiblement de plus en plus fortes, avec une petite quantité du mélange, constituent le mode de traitement le plus rationnel, le plus sûr et le plus efficace du spina bifida. Déjà, en 1847, Brainard (de Chicago), avait publié un cas de guérison de spina bifida par les injections iodées, et quelque temps après, ce médecin présenta à la Société de chirurgie la relation de plusieurs autres succès. Plus tard, enfin, Velpeau, M. Chassaignac, ont rapporté des cas de guérison. Il paraît donc assez constant qu'il y a bon parti à tirer du moyen ci-dessus décrit; mais encore faudrait-il bien choisir les cas à entreprendre, et voici à ce sujet les indications et les contre-indications signalées jusqu'ici par les auteurs. On a dit qu'on peut opérer dans les cas suivants :

1° Si l'enfant paraît bien constitué et que la tumeur soit unique;

2° Si la tumeur est pédiculée;

3° Si la peau qui revêt la tumeur est complétement formée et qu'elle ne soit pas ulcérée; si, à travers la peau, on reconnaît la transparence uniforme de la tumeur;

4° Si la pression exercée sur tous les points de la tumeur ne détermine que peu ou point de douleur;

5° Si les mouvements imprimés à la tumeur sont indolores;

6° Quand la fluctuation se perçoit inégalement et qu'elle arrive d'une manière plus médiate au doigt de l'observateur qui cherche à la reconnaître au sommet de la tumeur;

On a dit au contraire qu'il faut se garder d'opérer :

1° Quand l'enfant présente quelque autre vice de conformation, comme hydrocéphalie, hernie ombilicale, paralysie avec difformité des membres;

2° Quand la tumeur offre une base large, surtout verticalement;

3° Quand la peau qui revêt la tumeur est ulcérée;

4° Quand la tumeur paraît très-sensible à la pression, et surtout quand cette sensibilité se révèle énergiquement sous l'influence de pressions exercées sur la partie la plus saillante de la tumeur;

5° Quand on ne peut faire exécuter à la tumeur aucun mouvement sans déterminer la douleur;

6° Si la tumeur est franchement fluctuante, et si partout on peut apprécier au même degré le flot de liquide à travers la paroi externe.

CHAPITRE IV.

AFFECTIONS DES ORGANES DE L'OLFACTION.

Nous traiterons, dans ce chapitre, des affections du nez, des fosses nasales, des sinus frontaux et des sinus maxillaires.

Les affections du nez étant très-distinctes de celles des fosses nasales, nous les étudierons séparément. Quant à ce qui concerne les maladies des fosses nasales, au lieu de décrire séparément les maladies des cavités nasales et celles des arrière-narines, nous les réunirons dans un seul article, d'autant plus volontiers qu'au point de vue pathologique elles offrent une très-grande analogie. Nous réserverons pour des articles spéciaux les affections chirurgicales des sinus.

Mais avant d'entreprendre la description de toutes ces maladies, nous consacrerons un article à l'étude des moyens d'exploration de ces régions, c'est-à-dire de la *rhinoscopie*.

ARTICLE PREMIER.

RHINOSCOPIE.

Les maladies de l'appareil olfactif, de même que celles des appareils optique et auditif, ont été mieux étudiées depuis que l'éclairage artificiel a été appliqué au diagnostic de la plupart d'entre elles. On donne le nom de *rhinoscopie* à ce nouveau mode d'exploration dont l'importance nous paraît actuellement assez considérable pour qu'il y ait lieu d'indiquer ici, aussi brièvement que possible, les moyens d'exploration dont on dispose aujourd'hui, les précautions à prendre pour bien pratiquer ce genre d'examen, et enfin les résultats qui ont été obtenus pour mieux établir le diagnostic et le traitement d'un certain nombre de ces affections.

Les fosses nasales peuvent être explorées, soit par les narines, soit par l'arrière-gorge; de là, l'exploration d'avant en arrière ou *rhinoscopie antérieure* et l'exploration d'arrière en avant ou *rhinoscopie proprement dite*.

Pour l'examen d'avant en arrière, on emploie généralement le spéculum bivalve de l'oreille, auquel on a donné, en raison de ce nouvel usage, le nom de *speculum nasi*. Ce spéculum doit être assez gros pour bien dilater la cavité des narines. Il se compose de deux valves dont l'une, celle qui répond à la cloison, est un peu aplatie et fixe, tandis que l'autre, mobile, permet d'écarter la narine. Une fois

qu'on a obtenu un écartement suffisant, on peut maintenir le spéculum ouvert au moyen d'une vis de pression qui fixe la valve mobile. Dans le cas où l'éclairage serait insuffisant, on pourrait avoir recours à un miroir concave tel que celui de l'ophthalmoscope ou au miroir à lunettes. M. le docteur Moura applique à cet examen le pharyngoscope monté sur lampe dont nous donnons la figure ci-contre, qui, non-seulement éclaire aux yeux du chirurgien les parties qu'il veut examiner, mais encore permet au malade de voir lui-même l'affection dont il est atteint, c'est pourquoi ce procédé a reçu le nom d'*auto-rhinoscopie*

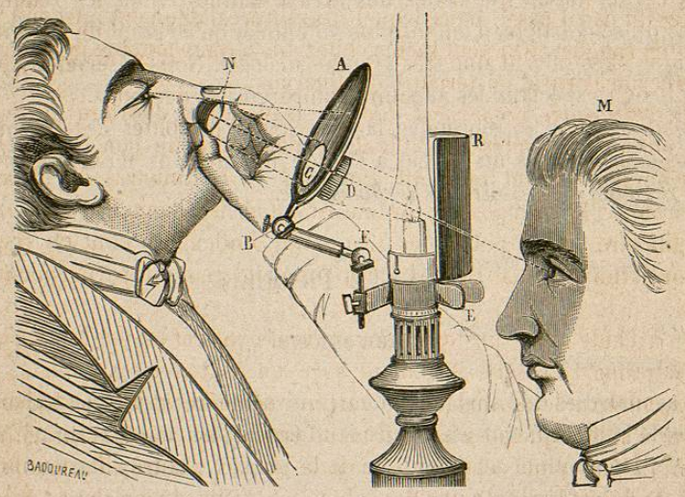

FIG. 121. — Pharyngoscope monté sur lampe pour l'éclairage des fosses nasales et destiné en même temps à l'auto-rhinoscopie.

AB. Miroir dans lequel on se regarde. — C. Ouverture donnant passage aux rayons convergents ou divergents de la lentille D. — D. Lentille destinée à porter la lumière de la flamme d'une lampe ou d'une bougie dans les narines. — Porte-pharyngoscope, qui comprend : 1° une pince ou collier E ; 2° un levier articulé F, dont les branches entrent à frottement l'une dans l'autre, et permettent, soit de rapprocher ou d'éloigner la lentille de la flamme, soit de donner au pharyngoscope une inclinaison et une position appropriées à ses divers usages. — M. Médecin procédant à l'examen des fosses nasales et regardant de côté. — N. Spéculum du nez. — R. Ecran-réflecteur de carton ou papier étamé, garantissant l'observateur de la lumière et de la chaleur de la flamme.

Pour bien éclairer la moitié antérieure des fosses nasales avec la lentille de ce pharyngoscope, il faut diriger les rayons lumineux de bas en haut dans une inclinaison de 35 degrés. La lumière concentrée par la lentille, pénètre directement dans l'orifice nasal, préalablement agrandi à l'aide du *speculum nasi;* elle éclaire alors la partie antéro-supérieure de la cloison, l'extrémité du cornet moyen, du méat moyen et du méat supérieur.

L'éclairage du cornet et du méat inférieurs s'obtient facilement en

donnant aux rayons lumineux une direction horizontale, la tête du malade étant dans une position droite, naturelle. En ce cas, si le cornet inférieur n'est pas trop saillant, on peut faire arriver la lumière jusque sur le pharynx ; mais on voit mal ce dernier, même éclairé artificiellement avec le soleil réfléchi.

Suivant la conformation des parties osseuses, l'éclairage des fosses nasales présente plus ou moins de difficultés.

Par cet examen antérieur, on peut arriver à voir successivement la cloison et les cornets inférieur et moyen, suivant la direction imprimée au spéculum. Czermack, sur des têtes de cadavres, est arrivé, à l'aide de spéculums du nez très-longs et très-minces, à montrer l'orifice inférieur du canal nasal, dans lequel il avait préalablement introduit une soie de sanglier. On peut même, chez un certain nombre de malades, apercevoir la paroi postérieure du pharynx.

La *rhinoscopie proprement dite* ou exploration d'arrière en avant, est entourée de plus de difficultés. Pour faire un bon examen rhinoscopique, il faut un petit miroir de 2 centimètres de diamètre environ ou le laryngoscope ordinaire, un abaisse-langue et une source de lumière assez puissante. L'appareil lenticulaire dont on se sert aujourd'hui pour faire de la laryngoscopie, remplit parfaitement ce but.

Si, à l'aide de ces instruments, on veut explorer les arrière-narines, on déprime la langue fortement avec un abaisse-langue coudé, puis on recommande au malade de respirer tranquillement par la bouche ouverte autant que possible. S'il ne se produit aucun effort de vomissement (il faut pour cela que le malade ne soit pas trop susceptible et que l'abaisse-langue soit bien placé), le voile du palais est bientôt dans un relâchement total, ce qui est indispensable pour l'examen. On peut aussi, pour arriver à ce but, conseiller aux malades, le miroir une fois introduit, de respirer par le nez, de prononcer des syllabes nasales *on, en;* et mieux, selon M. Ch. Fauvel, de chasser aussi tranquillement que possible l'air de la bouche par le nez sans remuer le voile du palais.

Dès que le voile du palais est immobile, on introduit le petit miroir au delà de la luette, en maintenant, autant que possible, sa surface réfléchissante tournée horizontalement en haut et en prenant bien soin de ne toucher ni la paroi postérieure du pharynx, ni les piliers du voile du palais, ni la langue, ni la luette. Ce n'est qu'une fois arrivé derrière la luette, qu'on fait opérer au miroir les mouvements nécessaires pour le mettre dans les positions convenables. Ces positions varient selon les parties que l'on veut examiner, et l'on imprimera au miroir une inclinainon différente selon qu'on voudra explorer la paroi supérieure, la paroi inférieure, la paroi antérieure, la paroi

postérieure, la paroi latérale gauche ou la paroi latérale droite. Au reste, nous n'avons pas à entrer ici dans les détails du manuel opératoire, et nous renvoyons le lecteur désireux de se renseigner à ce sujet aux monographies qui traitent spécialement de ces questions.

On a cherché bien des fois à faire des rhinoscopes avec abaisse-langue et miroir solidaires; les résultats ont toujours été défectueux. Il en est de même des instruments dans lesquels le miroir est lié à un tire-luette. En effet, l'organe le plus gênant en rhinoscopie est sans contredit la luette, qui empêche l'arrivée sur le miroir d'un grand nombre de rayons lumineux, qui salit et ternit le rhinoscope, et qui, par son extrême sensibilité, donne au moindre contact l'envie de vomir. Beaucoup de praticiens ont essayé de tourner ou de supprimer cette difficulté. Tout a été employé dans ce but, depuis une anse de fil liée autour de la luette jusqu'à sa section qui, du reste, ne présente aucun inconvénient, si ce n'est pourtant l'hémorrhagie : mais celle-ci ne se voit que dans des cas tout à fait exceptionnels. On pourrait d'ailleurs, combattre la perte de sang par les moyens hémostatiques, perchlorure de fer, nitrate d'argent, fer rouge, prises répétées de camphre, etc.

Fig. 122. Tenseur du voile du palais de M. Moura.

Pour faciliter la rhinoscopie postérieure et amener en avant le voile du palais, on a également inventé beaucoup d'instruments destinés à agir les uns sur le voile du palais seul, les autres sur la luette et sur le voile; on a employé des pinces, des crochets, des pelles, des cuillers, etc. Dans le cas où l'examen n'est pas possible sans que le voile du palais soit tiré en avant et l'orifice supérieur de la cavité pharyngo-nasale agrandi, on peut tenter d'avoir recours au simple crochet de Czermack, avec lequel, puisqu'il est indépendant du miroir et qu'on le tient à la main, on peut suivre le voile dans ses mouvements d'ascension et de descente, ou bien encore on pourra se servir du tenseur du voile du palais qu'emploie M. Moura et dont nous donnons la figure ci-contre (fig. 122). Cet instrument est constitué par des crochets fenêtrés, ses deux branches glissent l'une sur l'autre; la branche inférieure plus longue porte le crochet fenêtré destiné à soulever l'isthme du gosier; la branche supérieure s'éloigne ou se rapproche de ce voile et sert à le fixer au besoin, son extrémité élargie et fenêtrée glisse au-dessus de la luette et celle-ci est emprisonnée sans être comprimée. Mais dans la plupart des cas, l'application de ces sortes d'instruments est fort difficile et

demande tout au moins de la part du malade une certaine habitude, les instruments agissant directement sur la luette présentent encore bien plus de difficultés dans leur application, car non-seulement la luette est molle, toujours humide; mais encore, fixée au voile du palais, elle en suit les mouvements, et, irritée ou titillée, elle provoque elle-même ces mouvements.

D'après cela, il est facile de comprendre la valeur des objections qui ont été faites aux instruments de MM. Duplay et Baxt (de Saint-Pétersbourg). Dans le premier de ces instruments, un anneau passé derrière le voile du palais le tire en avant; mais la plupart du temps la luette glisse et s'échappe de l'anneau. En admettant d'ailleurs que chez quelques personnes on arrive à un résultat, le plus souvent le contact de l'anneau avec la partie postérieure du voile du palais amènera des efforts de vomissement. Si ces efforts ne viennent pas tout de suite, on les verra apparaître lorsqu'on fera exécuter des mouvements de latéralité à l'instrument pour pouvoir examiner les trompes. Les mêmes critiques ont été appliquées à l'instrument du docteur Baxt, dans lequel un miroir est lié et agit simultanément avec une cuiller dans laquelle la luette se trouve couchée.

Voyons maintenant les avantages que la clinique a pu retirer de la rhinoscopie, soit au point de vue du diagnostic, soit au point de vue du traitement des affections des narines et des fosses nasales telles que les inflammations catarrhales, les abcès, les corps étrangers, les polypes nasaux ou naso-pharyngiens, les lésions syphilitiques, les granulations et les ulcérations de toute nature, etc.

Dans les inflammations catarrhales de cette région, on sait que l'apophyse basilaire et les arrière-narines sont souvent le siége d'une accumulation de matières muco-purulentes dont les malades ne peuvent se débarrasser même au prix des plus vigoureux reniflements; or, guidé par le rhinoscope, on détache facilement toutes ces mucosités au moyen d'une petite éponge imbibée de liquide et fixée à l'extrémité d'une tige d'acier recourbée en forme de crochet, de 2 centimètres de long. Avec ce même appareil si simple, on peut porter des caustiques et des substances médicamenteuses sur les différents points des fosses nasales. Le contact de l'éponge étant quelquefois difficilement supporté, on a fait construire des instruments spéciaux pour l'irrigation de cette région, tels, par exemple, que la seringue dont nous donnons le dessin ci-contre (voy. fig. 123). La canule de cette seringue, d'une longueur de 10 à 12 centimètres, présente une double courbure; la portion la plus longue est perpendiculaire au corps de pompe et peut servir d'abaisse-langue, tandis qu'à son extrémité elle est courbée à angle droit et présente un renflement en boule percé de plusieurs trous qui permettent la sortie

du liquide en pulvérisation. Quand celle-ci est en position, la paroi inférieure de l'arrière-cavité des fosses nasales, c'est-à-dire le voile du palais, devient horizontal, les deux piliers postérieurs se rapprochent et se juxtaposent; dans cet état toute communication se trouve supprimée avec la bouche et empêche le liquide de descendre dans la portion inférieure du pharynx et de là dans le larynx, ce qui permet d'injecter des liquides caustiques. Il faut, d'ailleurs, aussitôt après l'injection, faire pencher la tête du malade en avant et en bas

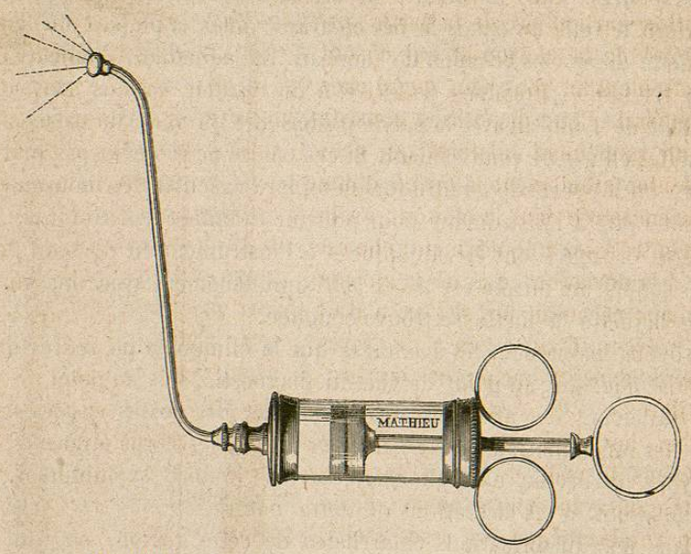

Fig. 123. — Seringue naso-pharyngienne de Ch. Fauvel.

pour faciliter la sortie du liquide par les narines. Cette seringue est spécialement destinée au lavage des parties postérieures des fosses nasales. On peut de même se servir d'un irrigateur; on emploie aussi, surtout en Amérique, pour faire des douches nasales et pour laver particulièrement les fosses nasales antérieures, un appareil des plus simples. Cet appareil consiste en une boule de verre du volume d'une pomme d'api et qui présente deux orifices: à l'un s'adapte un tube de caoutchouc qui plonge dans un réservoir haut placé, l'autre orifice s'accole à la narine, et l'appareil fonctionne comme un siphon, mais avec ces instruments l'irrigation se fait ainsi de dehors en dedans, tandis qu'avec la seringue dont nous venons de parler, elle se fait de dedans en dehors.

La rhinoscopie permet de découvrir les abcès qui siégent sur la paroi postérieure du pharynx et auxquels on a donné le nom d'*abcès rétro-pharyngiens*.

C'est aussi grâce au rhinoscope que nous avons pu, avec M. Ch. Fauvel, après des examens répétés, trouver chez un général américain une balle de revolver qui, entrée au niveau de l'apophyse montante du maxillaire supérieur, n'avait pu être extraite. Elle était logée dans l'apophyse basilaire. On constata sa présence en portant sur elle, à l'aide du rhinoscope, une tige d'acier recourbée et la petite boule de porcelaine dont je suis l'inventeur. Nous trouvâmes en même temps une disposition particulière de la partie antérieure de la cloison et qui existait précisément au plus haut degré chez ce général. Cette disposition consiste en un renflement bilatéral qui peut présenter exactement la forme d'une balle encastrée dans la cloison : on la rencontre assez fréquemment; elle est due à la déviation en S de la cloison médiane et aurait pu, si l'on n'avait été prévenu, donner lieu à de graves erreurs dans la recherche du projectile.



Fig. 124. — Porte-caustique de Ch. Fauvel.

A, partie fenêtrée que l'on peut tourner en tous sens et dans laquelle on fait descendre l'éponge en poussant l'anneau C.

Dans les cas de polypes naso-pharyngiens, le voile du palais étant repoussé en avant par la tumeur, l'examen rhinoscopique est assez facile; de plus, le miroir facilite l'inspection minutieuse de la tumeur dès son début, et permet de se guider par la vue dans l'application des instruments, bistouri, anse galvano-caustique, serre-nœuds, etc. Grâce au rhinoscope, j'ai pu constater avec M. Ch. Fauvel, dans le laboratoire de M. Thenard fils, la disparition complète de polypes naso-pharyngiens que j'avais opérés avec l'électrolyse, et déterminer exactement leur point d'implantation au niveau de la dépression située sur la paroi externe, en haut et en arrière de la trompe d'Eustache, dans la fossette de Rosenmuller. D'une façon générale, lorsque le toucher digital n'indique pas avec précision le point d'implantation des polypes, le rhinoscope peut trancher la difficulté en démontrant que l'insertion est naso-pharyngienne ou simplement nasale.

On a pu aussi, grâce au rhinoscope, déterminer la fréquence des lésions syphilitiques sur la paroi inférieure des fosses nasales et leur plus grande rareté sur la paroi supérieure. Au reste, dans les cas où le doute subsiste sur le siége exact de ces lésions, le rhinoscope rend les plus grands services, non-seulement en permettant de préciser le diagnostic de la lésion, mais encore en permettant d'y porter directement le remède (voy. fig. 120). Il faut bien prendre garde, dans ces cas, de ne pas appuyer trop fortement l'éponge sur les ulcérations, car il peut arriver que le malade, rejetant brusquement la tête en arrière, le voile du palais, pour peu qu'il soit déjà endommagé, se fende dans toute sa longueur.

La rhinoscopie permet aussi de découvrir toutes les ulcérations et les granulations qui se trouvent soit sur la paroi postérieure du pharynx, soit sur l'apophyse basilaire (voy. fig. 121) en haut et qui échappent à la simple vue, cachées qu'elles sont par la luette.

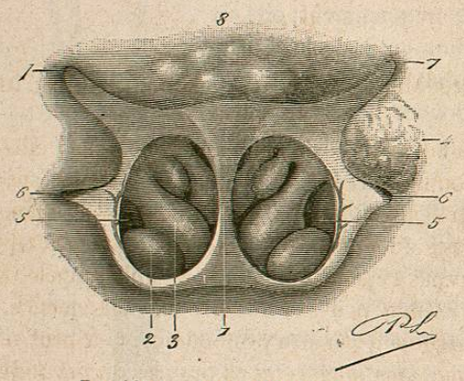

Fig. 125. — Image rhinoscopique.

1. Cloison médiane. — 2. Cornet inférieur. — 3. Cornet moyen. — 4. Espace compris entre la fossette de Rosenmuller et l'ouverture de la trompe d'Eustache. — 5. Méat moyen. — 6. Ouverture de la trompe d'Eustache. — 7. Fossette de Rosenmuller. — 8. Région basilaire dont la muqueuse est atteinte de granulations.

Enfin, comme nous le verrons plus loin, la rhinoscopie peut être d'une grande utilité dans les affections des oreilles; c'est ainsi qu'il est bien important dans les cas de surdité d'examiner au rhinoscope les parois latérales des trompes d'Eustache. En effet, il ressort des observations de Czermack, Semeleder, Mackenzie, Fauvel, que la muqueuse qui entoure la trompe d'Eustache est souvent le siége, soit d'un boursouflement, soit d'une inflammation, soit d'un polype qui obstrue le pavillon, et plus souvent encore d'un catarrhe intense qui couvre le pavillon de mucosités très-tenaces et rend l'ouïe plus ou moins dure. Cette muqueuse peut aussi être le siége de petits abcès et d'ulcérations de toute nature. Dans ces cas, le rhinoscope peut

faire connaître des causes de surdité que l'examen de l'oreille à l'otoscope seul ne pourrait arriver à découvrir.

Dans le cathétérisme de la trompe d'Eustache, le bec de la sonde vient souvent s'engager dans la fossette de Rosenmüller qui, comme on sait, se trouve en arrière et un peu au-dessus de la trompe; le rhinoscope permet de constater et de rectifier la fausse route.

On voit, d'après ce qui précède, que la rhinoscopie, comme la laryngoscopie, l'ophthalmoscopie, est appelée à rendre de réels services dans un très-grand nombre de cas, et mérite, pour cette raison, d'attirer l'attention de tous les praticiens.

ARTICLE II.

AFFECTIONS DU NEZ.

1° Plaies du nez.

Elles sont produites par des instruments piquants, tranchants ou contondants.

Les plaies du nez par instruments *piquants*, quand elles sont superficielles, ne donnent lieu à aucune considération spéciale; on se comporte à leur égard comme à l'égard des piqûres qu'on observe sur les autres parties du corps; elles guérissent en général assez facilement. Il ne faut pas cependant ignorer qu'un érysipèle, un phlegmon plus ou moins étendu peuvent en être la conséquence.

Lorsque l'instrument pénètre profondément, il peut se produire un léger emphysème; quelquefois les os propres du nez sont fracturés, la cloison perforée et l'instrument pénètre dans le crâne à travers la lame criblée. De là diverses complications dont on comprendra la gravité. Enfin la pointe des armes blanches peut encore pénétrer, par l'orbite et la bouche, dans les sinus frontaux, les cellules ethmoïdales, les sinus sphénoïdaux et l'antre d'Highmore.

Les plaies du nez par instruments *tranchants* ont été fréquemment observées par les chirurgiens d'armée. Elles sont superficielles ou profondes, et peuvent consister dans l'ablation complète d'une portion ou de la totalité du nez. Le lobule et les ailes du nez, en raison de leur saillie, sont les parties les plus souvent atteintes par ces instruments.

Cependant on peut aussi les observer à la racine du nez; dans ce cas, lorsque la plaie est transversale, assez profonde pour diviser complétement le nez et une partie des fosses nasales sous-jacentes, elle peut produire une large brèche à ce niveau et, pour peu que les branches montantes des maxillaires aient été complétement divisées,