chose à désirer. Parmi ces derniers, il en est un cependant qui nous a donné de bons résultats. Chez des individus qui n'ont pas été vaccinés, chez les nouveau-nés par exemple, on peut pratiquer l'inoculation du vaccin. Cette méthode fut employée sur l'enfant dont nous donnons la figure ci-contre (fig. 128); dans ce cas, non-seulement les taches érectiles artérielles, mais encore les vaisseaux artériels et veineux du voisinage avaient acquis un très-grand développement; la vaccination fut pratiquée par un procédé qui m'est spécial; au lieu d'inoculer le vaccin avec l'extrémité d'une lancette ou d'une aiguille, j'imbibai plusieurs fils fins du virus-vaccin; quand ils furent tous chargés, pour ainsi dire, je traversai en plusieurs points la tumeur et laissai même les fils en place de façon que le vaccin fût propagé dans la plus grande étendue possible. J'obtins de la sorte tout à la fois les effets du séton et de la vaccination; cependant je ne pus parvenir à faire ainsi disparaître tous les vaisseaux dilatés du voisinage.

Cancer du nez. — Le cancer du nez est *primitif* ou *secondaire* selon qu'il a son point de départ sur l'organe lui même ou dans les régions voisines.

Nous ne parlerons pas du cancer qui débute au voisinage du nez, dans les paupières, les lèvres, les branches montantes du maxillaire supérieur, par exemple, et même dans les sinus. Nous ne nous occuperons ici que du cancer primitif.

Les formes de cancer primitif que l'on observe au nez sont le *cancroïde* ou *cancer épithélial* et l'*encéphaloïde*.

Le *cancroïde* est le plus fréquent. Ainsi sur deux cent dix observations de cancroïdes réunies par M. Heurtaux (thèse de Paris, 1860), il y en a dix-huit dans lesquelles le nez était le siége de l'affection. On sait au reste que, d'une façon générale, la peau de la face est le siége de prédilection du cancroïde.

Il a souvent son point de départ dans les couches superficielles des téguments, mais il reconnaît aussi pour origine une lésion qui a débuté par les glandes sudoripares ou sébacées, par les follicules pileux, dans quelques cas enfin par hétéropie plastique. Il occupe de préférence le pourtour des narines ou le voisinage des ailes et du lobule, mais il peut aussi prendre naissance au niveau de la racine du nez (fig. 129).

Le cancroïde peut être confondu avec un lupus ou une tumeur syphilitique. Nous avons vu comment on le distinguait du lupus. La tumeur syphilitique offre une marche beaucoup plus rapide, s'ulcère beaucoup plus vite; en outre, elle présente des bords et un fond moins indurés.

Nous ne parlerons pas des symptômes qui ont été décrits dans les généralités. Sa marche est excessivement lente; on observe au nez comme aux joues des cancroïdes de plus de trente ans. Au reste, on

a remarqué, d'une façon générale, que le cancroïde des muqueuses était beaucoup plus rapide que celui des téguments externes. C'est pourquoi le cancroïde du nez présente moins de gravité que celui des lèvres par exemple; mais il tend à se généraliser et à envahir les tissus voisins.

La terminaison est le plus souvent la mort; dans quelques cas cependant, il peut s'éliminer spontanément, mais ces faits sont tellement rares qu'ils méritent à peine d'être mentionnés.

Comme complications, il faut noter les érysipèles de la face, la fréquence des récidives surtout lorsque le mal s'est propagé aux ganglions lymphatiques de la région sous-maxillaire, ganglions que nous avons figurés page 677 (fig. 127).

Fig. 129. — Cancer épithélial du nez.

On voit que le nez a été complétement détruit et qu'il a fait place à une sorte de masse polypeuse dont le pédicule est implanté au niveau de la racine du nez, tandis que la partie renflée est tout à fait mobile au devant des ouvertures nasales. (De la collection de M. Péan.)

On peut détruire ces cancroïdes avec le caustique à la pâte arsenicale ou le caustique noir de Velpeau, composé, comme on sait, d'acide sulfurique et de safran; mais lorsqu'on les applique il faut avoir bien soin de ne pas faire de perforations inutiles. Il est souvent difficile de saisir les limites de la tumeur, aussi faut-il alors opérer largement.

En raison de la disposition anatomique de cette région, on a proposé différents procédés pour l'extraction de ces tumeurs. Celui de Rigal est fondé sur ce fait que les cartilages des ailes du nez, en s'adossant sur la ligne médiane, laissent entre eux une rainure sensible au toucher et qui permet de pénétrer jusqu'à la cloison des narines sans ouvrir ces cavités.

L'*encéphaloïde* du nez donne lieu à des tumeurs fongueuses, à un suintement considérable et à de fréquentes hémorrhagies. Nous ne reviendrons pas ici sur ce qui a été dit plus haut de l'anatomie pathologique et des caractères de l'encéphaloïde en général.

Disons toutefois que, comme traitement, il vaut mieux avoir recours, dans ces cas-là, au bistouri qu'aux caustiques. Rappelons aussi que dans les cas où il subsiste, après l'opération, une difformité qu'on doive corriger par l'autoplastie, il vaut mieux pratiquer cette opération immédiatement après l'extirpation du cancer que d'attendre la cicatrisation.

Tumeurs fibreuses du nez. — On observe aussi, mais très-rarement, des tumeurs fibreuses dans cette région. Nous avons vu de ces tu-

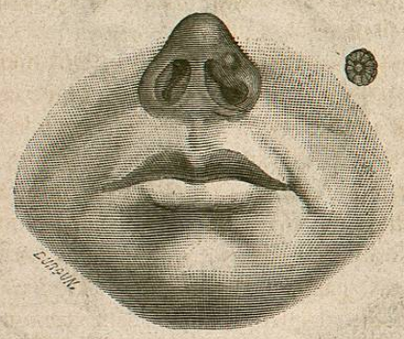

Fig. 130. — Tumeur fibreuse de l'aile du nez.

On voit à la droite de la figure une petite tumeur représentant la coupe de celle qui occupe l'aile du nez. (De la collection de M. Péan.)

meurs apparaître, soit sur la racine, soit sur le lobe ou sur les ailes du nez. Sur l'enfant dont nous reproduisons la figure ci-contre (fig. 130) la tumeur siégeait sur le pourtour des ailes du nez. Elle donnait lieu à une saillie arrondie, indolente, présentant une fausse fluctuation et obstruait presque complétement la narine gauche.

M. Sédillot rapporte une observation dans laquelle une tumeur fibreuse, s'étant développée à la racine du nez, près de l'angle interne de l'œil et du rebord orbitaire inférieur du côté droit, avait refoulé la muqueuse jusqu'à l'aile du nez; elle était entourée de nombreux vaisseaux et recouverte de follicules sébacés dont les orifices étaient

noirâtres; elle était un peu mobile, arrondie, bleuâtre, translucide, cette tumeur ayant été enlevée, la dissection montra qu'elle était entourée d'une coque fibreuse qui rendit l'énucléation facile. On dut pratiquer quelques ligatures.

Ce qu'il y a de plus intéressant dans cette observation, c'est le soin que prit M. Sédillot de faire, à travers la muqueuse nasale, une ouverture qu'il laissa béante pour empêcher les liquides de sortir du côté des téguments. Il put aisément de la sorte obtenir la réunion immédiate de la peau amincie sans avoir à craindre les dangers de la rétention du pus et le décollement qui en aurait été la conséquence.

7° Luxation des os propres du nez.

Nous avons décrit (t. II, p. 238) les fractures des os et des cartilages du nez. Nous n'y reviendrons pas, nous dirons seulement ici quelques mots des luxations.

Les luxations des os propres du nez, admises d'abord par Benjamin Bell et Heister, n'avaient pas été démontrées par des faits jusqu'à l'époque où M. Bourguet (d'Aix) (*Revue méd.-chir.*, 1851) en publia une observation dont voici le résumé :

Un jeune homme de vingt-deux ans ayant fait une chute de voiture dans laquelle le côté gauche du nez vint frapper contre l'angle d'un trottoir, le nez se trouva dévié à droite dans son tiers supérieur, tandis qu'à sa partie inférieure il avait conservé sa direction normale. Le bord inférieur de l'os du nez soulevait la peau à droite; à gauche se trouvait un enfoncement en arrière duquel l'apophyse montante du maxillaire supérieur formait une saillie; du même côté existait en haut une autre saillie formée par le bord supérieur de l'os nasal gauche, puis au-dessus un enfoncement qui répondait à la surface articulaire du frontal. Il était facile de se rendre compte qu'il n'y avait pas trace de fracture.

Dans ce cas la réduction fut obtenue par le procédé suivant : l'auriculaire de la main droite ayant été introduit dans la narine gauche, tandis que le pouce de la même main était appliqué sur le bord supérieur de l'os, un simple mouvement de bascule permit à l'os nasal gauche de reprendre sa position normale. Une légère pression fit disparaître la saillie qui restait à droite, après quoi il ne resta plus la moindre difformité.

8° Ostéite, carie, nécrose.

L'*ostéite*, la *carie* et la *nécrose* des os propres du nez se rattachent généralement, soit à la scrofule, soit à la syphilis.

Ces affections peuvent aussi survenir à la suite de traumatismes. Mais de ces causes, la syphilis est de beaucoup la plus fréquente. Les signes extérieurs, gonflement œdémateux, rougeur, chaleur, s'accompagnent généralement de troubles du côté des fosses nasales, tels que épistaxis, enchifrènement, ozène, etc. Les abcès consécutifs s'ouvrent le plus souvent à l'intérieur; toutefois, ils peuvent aussi se faire jour à l'extérieur. Les séquestres sortent habituellement par les narines. Si la cloison est attaquée, le nez s'affaisse et s'aplatit (nez de punais), d'autres fois il prend une forme effilée, crochue (nez de mouton).

Outre le traitement général antisyphilitique ou antiscrofuleux, le traitement consiste à faciliter la sortie du pus ainsi que l'expulsion des séquestres.

9° Vices de conformation.

Nous ne nous occuperons ici d'une manière spéciale que des vices de conformation auxquels l'art peut remédier. Ainsi nous mentionnerons seulement pour mémoire ces nez volumineux et qui constituent une difformité telle qu'on est tenté de les réduire. Cette idée, du reste, a été mise à exécution. Nous ne ferons que mentionner aussi l'absence complète du nez lorsqu'elle est congénitale, attendu qu'elle coexiste avec d'autres vices de conformation du crâne et de la face, et se trouve dès lors au-dessus des ressources de l'art. Quant aux pertes accidentelles, elles rentrent dans les cas de lésions traumatiques dont il a été parlé, ou appartiennent à des maladies sur lesquelles nous n'avons pas à revenir, telles que les ulcères vénériens, le lupus, etc.

Parmi les vices de conformation du nez, il en est un sur lequel nous ne nous serions certainement pas arrêté sans une circonstance intéressante dans laquelle Blandin pratiqua une opération qui eut un plein succès; nous voulons parler de cette courbure particulière désignée sous le nom de *bec de corbin*. Un jeune homme, atteint de cette difformité à un tel degré qu'il ne pouvait plaire à une jeune fille dont il était amoureux, vient consulter Blandin, le suppliant de remédier à sa difformité. Devant le désespoir de ce jeune homme et sa résolution d'attenter à ses jours si on lui enlevait tout espoir, Blandin se décide à tenter l'opération suivante : Il pratique sur la ligne médiane une incision abaissée de la racine à la base, puis après avoir mis à nu et isolé la lame cartilagineuse perpendiculaire, il en reséqua toute la partie exubérante et réunit ensuite les téguments, à l'aide de la suture entortillée, comme pour le bec-de-lièvre. L'opération réussit pleinement; la cicatrice linéaire n'était nullement apparente, et le nez était revenu à des proportions très-convenables.

Déviation du nez. —On a rapproché la déviation du nez, soit à droite, soit à gauche, de l'habitude qu'on a assez généralement de se moucher toujours du même côté, et l'on a par conséquent donné le conseil dans ces cas de se moucher de la main opposée au sens de la déviation. Quant au bandage appelé *nez tordu*, qu'on a imaginé pour remédier à cette inclinaison, il devrait, pour opérer ce redressement, être appliqué d'une manière constante, soutenue; mais le remède serait dès lors plus insupportable que le mal.

Déviation de la cloison. — Le cartilage de la cloison peut être incliné à droite ou à gauche, au point de gêner, dans certains cas, le passage de l'air par une des narines, sans que le nez participe nécessairement à cette déviation. C'est là, dit Boyer, une légère et insignifiante difformité contre laquelle souvent l'art ne peut rien. Cependant on pourrait y appliquer l'opération de Blandin dont nous avons parlé plus haut. Cette opération fut même appliquée sur un jeune homme ayant reçu sur le nez un vigoureux coup de poing qui avait amené une déviation considérable de la cloison à gauche, avec impossibilité de respirer de ce côté (voy. *Gazette des hôpitaux*, 1857). Une incision partant du dos du nez fut pratiquée sur la ligne médiane et arrivait sur la lèvre supérieure. Les deux cartilages latéraux se trouvaient ainsi séparés et le cartilage médian mis à découvert, ce qui permit à l'opérateur de disséquer à gauche la muqueuse du cartilage qui remplissait la narine et d'enlever, en coupant d'arrière en avant tout ce qui empêchait le malade de respirer. Ce jeune homme a parfaitement guéri. Cette difformité, comme nous le verrons plus loin, a souvent pu faire croire à l'existence d'un polype.

Nez double. — On en trouve dans les auteurs quelques exemples fort rares. Borelli, Danyau, ont rapporté deux cas remarquables. Nous croyons au surplus, avec Vidal, qu'on a souvent pris pour des nez doubles certains appendices, certains renflements plus ou moins pédiculés de cet organe, certaines excroissances qu'on pourra enlever comme toute autre espèce de tumeurs. Ces vices de conformation offrent des variétés dont la nature indique au chirurgien s'il y a lieu d'opérer, et de quelle manière il doit procéder à l'opération. Il est impossible, en effet, de tracer à cet égard aucune règle générale.

L'*atrophie* du nez s'observe quelquefois; elle est généralement congénitale et coïncide avec d'autres anomalies incompatibles avec la vie. Il en est de même de l'*absence complète du nez*, beaucoup plus rare encore.

Division des parois du nez. — Rarement congénitale, le plus souvent accidentelle, cette division réclame dans les deux cas la même opération; raviver les bords et les maintenir rapprochés, comme dans le bec-de-lièvre, ainsi que nous le verrons plus loin.

Rétrécissement, oblitération des narines. — Ces vices de conformation sont quelquefois congénitaux ; mais ils résultent le plus ordinairement d'une cause accidentelle, d'une brûlure profonde, d'une plaie avec perte de substance, d'une ulcération plus ou moins complétement cicatrisée, ulcération vénérienne, scrofuleuse, variolique, lupus, etc. : le tissu inodulaire, par sa tendance à se rétracter, produisant dans ces cas la coarctation.

Suivant que la coarctation est plus ou moins prononcée, la voix prend un timbre particulier plus ou moins altéré; on dit alors que les *malades parlent du nez.* L'air passe avec difficulté, et l'odorat lui-même se trouve quelquefois aboli.

Quoi qu'il en soit, le rétrécissement est-il léger, le mieux est de s'abstenir de toute opération; mais si la voix est réellement nasillarde, et le passage de l'air notablement intercepté, il faut recourir à la dilatation progressive des narines, au moyen de sondes de gomme élastique ou de bougies. Enfin, si les bords de la cicatrice étaient trop résistants, ou si l'oblitération était complète, il faudrait employer l'instrument tranchant pour rétablir la voix dans ce dernier cas, et pour rendre aux narines, dans le cas précédent, leur ouverture normale. Il est inutile d'ajouter qu'après l'opération il faudra s'opposer autant que possible au retour de la difformité à laquelle on a voulu remédier. Nous avons indiqué le moyen d'y parer en traitant des blessures du nez.

Cicatrices vicieuses. — Elles peuvent fixer l'aile du nez à la joue, et élargir ainsi l'ouverture de la narine. Quelquefois la lèvre supérieure est tenue relevée par une adhérence qui la fixe au nez, et donne à celui-ci une forme aplatie, avec une diminution du diamètre antéro-postérieur des narines et augmentation du diamètre transversal. On comprend au reste que les modifications de l'organe résultant de ces cicatrices vicieuses sont extrêmement variables et qu'il nous est impossible de les décrire toutes, même d'une manière sommaire. Dans tous les cas, il faudra enlever ces brides ou seulement les couper en un ou plusieurs points de leur étendue.

Lorsque le nez a été détruit en partie ou même en totalité par une plaie, un ulcère syphilitique, scrofuleux, etc., par la gangrène, la congélation, on peut masquer la difformité qui résulte de ces diverses affections à l'aide d'un nez artificiel; mais cet appareil entraîne des inconvénients qui ont depuis longtemps suggéré aux chirurgiens la pensée de remédier à cette difformité à l'aide d'une opération connue sous le nom de *rhinoplastie.* Nous allons en donner la description; mais auparavant, nous exposerons quelques considérations générales applicables à toutes les opérations du même genre et dont l'ensemble a été désigné sous le nom d'*autoplastie.*

ARTICLE III.

CONSIDÉRATIONS GÉNÉRALES SUR L'AUTOPLASTIE.

L'*autoplastie* est un mode d'opération chirurgicale qui consiste à restaurer des parties détruites au moyen d'autres parties qu'on emprunte au même individu : ce mot, dérivé de αὐτὸς, soi-même, et de πλάσσειν, faire, est de création moderne. Quelques auteurs, Velpeau entre autres, lui ont préféré celui d'*anaplastie*, de ἀνὰ, de nouveau, et πλάσσειν, former.

Cette définition exclut du cercle des opérations autoplastiques les simples restitutions des parties complétement ou incomplétement divisées. Cette séparation, établie par la plupart des chirurgiens, Blandin notamment, nous paraît reposer sur une saine appréciation du caractère de l'autoplastie. Au reste, nous avons déjà fait connaître, en traitant de la cicatrisation des plaies, ce qu'il importe de savoir sur ces sortes de séparations. Nous séparerons également de l'autoplastie la transplantation d'une partie d'un individu sur un autre individu, ou *hétéroplastie.* En admettant que ce genre de réunion fût possible, il n'est pas à présumer qu'un chirurgien soit souvent appelé à l'exécuter, bien que récemment encore il y ait eu des expériences nombreuses, consistant à emprunter de la peau ou des muqueuses d'animaux pour faire une sorte de *greffe animale* dont nous dirons quelques mots plus loin.

Enfin il faut distinguer de l'autoplastie la *prothèse* qui consiste à remplacer les pertes de substance par des pièces artificielles.

Historique. La chirurgie moderne peut à bon droit considérer l'autoplastie comme une de ses plus brillantes conquêtes, en raison de l'extension qu'elle a donnée à ses méthodes, et des perfectionnements qu'elle a imprimés à ses procédés opératoires, cependant on en trouve bien haut dans l'antiquité les premiers vestiges. C'est ainsi qu'on la voit pratiquée à une époque très-reculée par les prêtres indiens.

Rien, dans Hippocrate, ne permet de supposer qu'il ait connu les moyens de réparer la perte des parties absentes. Celse et Galien ont bien consacré un article à ces sortes de restaurations, mais, jusqu'à Paul d'Égine inclusivement, cet article, inaperçu de leurs contemporains, fut servilement reproduit par leurs successeurs. Il faut arriver au xve siècle pour voir un Sicilien, nommé Branca, découvrir le moyen de réparer la perte du nez, et laisser son procédé à sa famille comme un héritage.

La science des Branca était à peu près perdue en Italie lorsque Gaspard Tagliacozzi la fit revivre en publiant, en 1597, son traité *De cur-*