ceraient, et l'on aurait, au lieu d'un nez en relief, une surface plane ou même déprimée. Serre (de Montpellier) est, de tous les chirurgiens, celui qui a le mieux fait ressortir les avantages de cette méthode et en a poussé le plus loin la sphère d'application.

Rhinoplastie partielle.

D'une façon générale on peut dire que la *rhinoplastie partielle* fournit de bien meilleurs résultats que la rhinoplastie totale.

On a pu, dans diverses circonstances, restaurer la sous-cloison du nez. Dupuytren a eu l'occasion de la reconstruire dans un cas où elle avait été complétement détruite par suite d'ulcère, ainsi que le cartilage médian dans une hauteur de 15 à 18 millimètres. C'est à la lèvre supérieure qu'il emprunta ce lambeau. Le malade, ainsi opéré, présentait encore une petite difformité corrigée plus tard par Gensoul, et quelques années après, Velpeau constatait le succès de cette opération.

On a aussi réparé les ailes du nez avec un lambeau emprunté à la joue ou à la lèvre supérieure ; mais cette opération présentait cet inconvénient que l'aile du nez, nouvellement refaite, confinait à la cicatrice laissée sur la joue et risquait d'être attirée au dehors par la rétraction du tissu inodulaire. Nous avons paré à cet inconvénient en procédant de façon que le lambeau emprunté à la joue soit logé en dedans d'une bandelette de téguments laissée intacte, qui le sépare de la cicatrice future de la joue et le protége contre la rétraction en dehors.

On a également, par la méthode indienne, réparé le lobule du nez et même les ailes du nez. Jobert pense que quand il s'agit de l'extrémité ou des ailes du nez, il vaut mieux tailler un lambeau aux dépens des joues ou des lèvres.

M. Rouge (de Lausanne), pour la restauration du lobule du nez, a recours au procédé suivant : il taille sur le dos du nez un lambeau quadrilatère qu'il laisse adhérent par ses deux extrémités, et qu'il mobilise seulement par sa partie moyenne. Au moyen d'un ténotome introduit entre la peau et le squelette, on fait glisser de haut en bas ce pont de peau et on le fixe aux bords de la perte de substance, préalablement avivée. La nouvelle plaie résultant du déplacement de ce lambeau est comblée par un nouveau lambeau pris de la même manière au dessus.

En 1843, Michon imagina et appliqua un procédé consistant à employer, à la réparation des parties absentes, la membrane muqueuse de la cloison des fosses nasales.

M. Bouisson (de Montpellier), pour un cas de perte de substance totale de la moitié inférieure droite du nez, a eu recours à une rhinoplastie latérale par la méthode française, consistant à doubler le lambeau génien par un lambeau labial.

Enfin, j'ai pratiqué plusieurs opérations de ce genre, d'après le procédé que j'ai imaginé et auquel j'ai donné le nom de *rhinoplastie par déplacement latéral*. Dans ces cas, j'ai emprunté le lambeau sur les joues ; je l'ai décrit en parlant de la rhinoplastie totale. C'est par un procédé analogue, que M. Péan a eu plusieurs fois l'ocasion de refaire une partie du dos ou des ailes du nez en prenant un ou deux lambeaux, soit sur le front, soit sur l'un des côtés du nez, lorsqu'il s'agissait de combler une perte de substance d'une étendue plus petite sur le côté opposé.

ARTICLE IV

AFFECTIONS DES FOSSES NASALES.

Nous décrirons successivement dans cet article : 1° le *coryza ;* 2° l'*épaississement de la pituitaire ;* 3° l'*ozène ;* 4° les *ulcères ;* 5° les *corps étrangers ;* 6° les *tumeurs liquides ;* 7° les *tumeurs solides*, et nous terminerons par quelques mots sur le *tamponnement des fosses nasales*.

CATARRHE NASAL, CORYZA.

Le *coryza* est une affection caractérisée par une inflammation de la muqueuse pituitaire. Il est aigu ou chronique, mais nous ne nous occuperons ici que de la forme chronique, comme étant la seule qui intéresse le chirurgien.

Variétés. — La plupart des auteurs distinguent différentes sortes de coryza chronique, selon qu'il se complique ou non d'ulcérations, ou qu'il détermine de l'ozène, selon qu'il siége dans les fosses nasales antérieures ou dans les fosses nasales postérieures, selon qu'il s'accompagne ou non d'hypersécrétion, ou même selon les produits de la sécrétion, d'où les noms de *coryza chronique simple*, de *coryza chronique ulcéreux*, de *catarrhe naso-pharyngien* ou *coryza postérieur*, de *coryza sec*, de *coryza humide*, de *coryza caséeux*, etc. Toutes ces diverses espèces, reconnaissant la plupart du temps les mêmes causes, se traduisant à peu près par les mêmes symptômes et donnant lieu souvent aux mêmes indications thérapeutiques, nous les réunirons dans une seule description, en ayant soin toutefois de noter dans le cours de cette description ce que chacune d'elles présente de particulier.

Étiologie. — Parmi les causes *diathésiques* qui peuvent donner lieu au coryza chronique avec toutes ses complications, nous citerons en première ligne, la scrofule, puis la syphilis ; viennent ensuite la dar-

tre, l'arthritisme, l'herpétisme, le lymphatisme, le rhumatisme, le diabète, le cancer, comme autant de diathèses dont le coryza peut être l'une des manifestations. Outre ces affections diathésiques, le coryza chronique peut encore reconnaître comme causes générales la morve, les fièvres éruptives et surtout la rougeole, la fièvre typhoïde, l'érysipèle de la face; puis, comme *causes locales*, toutes les lésions dont les fosses nasales peuvent être le siége, la présence dans ces cavités de corps étrangers, de calculs, de polypes, de tumeurs de toutes sortes, etc.

Nous mentionnerons aussi comme *causes accidentelles*, les irritations répétées de la pituitaire par des vapeurs acides ou des poudres irritantes, telles que le tabac à priser ou à fumer, l'habitude de respirer les odeurs fortes, le séjour plus ou moins prolongé dans certains lieux, tels que les égouts, les fosses d'aisances, les caves, etc. La suppression de la sueur des pieds est aussi une cause très-fréquente de coryza chronique. Quelques auteurs ont mentionné l'étroitesse congénitale des fosses nasales, mais cette cause est loin d'être acceptée par MM. Mackenzie et Fauvel qui ont toujours remarqué, au contraire, que les malades atteints de coryza chronique étaient très-faciles à examiner au rhinoscope en raison même du peu d'étroitesse des cavités nasales. Notons encore comme causes assez communes de coryza l'action de se moucher trop fréquemment et trop fortement, l'habitude d'arracher les poils des narines, l'abus des liqueurs fortes, l'action trop souvent répétée de parler, de chanter, de crier dans les rues, etc. Ces dernières causes qu'on pourrait appeler *causes professionnelles*, déterminent surtout la forme de coryza décrite sous le nom de *coryza postérieur* ou *catarrhe naso-pharyngien*.

Anatomie pathologique. — Les caractères anatomiques du coryza chronique sont la coloration rouge pâle de la muqueuse, la dilatation des vaisseaux veineux, l'épaississement des matières sécrétées qui deviennent visqueuses, puriformes, se concrètent en croûtes jaunâtres qui s'accumulent dans les fosses nasales, dans les méats, sur les cornets, sur le pavillon de la trompe (voy. fig. 133), quelquefois même jusque dans le pharynx, et adhèrent à la muqueuse parfois assez solidement pour donner lieu à des hémorrhagies ou à des érosions superficielles.

Quelques auteurs ont prétendu que ces produits de la sécrétion étaient quelquefois assez adhérents pour se mouler en se concrétant sur la région : c'est là une opinion qui ne saurait résister à un examen sérieux. En effet, il ne peut se passer dans les fosses nasales ce qui se passe dans les bronches, par exemple, la cavité des fosses nasales regardant en bas, ces produits sécrétés doivent toujours nécessairement tomber dans la bouche ou dans les narines.

Il n'est pas rare de voir, dans le coryza chronique, l'inflammation se

propager non-seulement aux sinus maxillaires frontaux, ethmoïdaux et sphénoïdaux, où elle détermine des douleurs intenses, des accidents de toute sorte, mais encore au sac lacrymal qui peut ainsi se trouver obstrué, et à l'oreille moyenne elle-même où la présence du mucus peut déterminer des troubles de l'audition.

Au dire de quelques auteurs, le coryza chronique serait dans certains

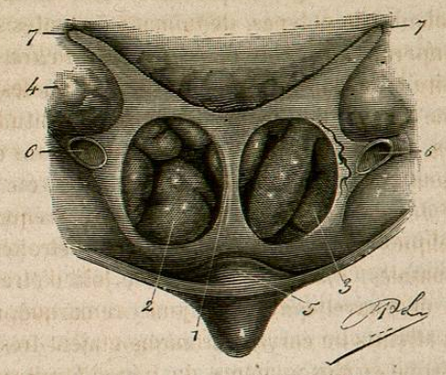

Fig. 133. — Catarrhe nasal.

1. Cloison médiane. — 2, 3. Cornets dont la muqueuse enflammée, hypertrophiée, est couverte de mucosités épaisses, blanchâtres, figurées par de petits points blancs. — 4. Muqueuse de la portion supérieure du pavillon de la trompe d'Eustache. Cette muqueuse participe aussi au catarrhe de la muqueuse des cornets. — 5. Saillie produite par le gonflement de la muqueuse de la partie supérieure du voile du palais. — 6. Ouverture des trompes. — 7. Fossettes de Rosenmuller. (De la collection de M. Ch. Fauvel.)

cas caractérisé par une hypérémie chronique de la muqueuse avec ou sans exsudats sous-épithéliaux et sanguins, et, selon eux, la muqueuse serait le siége d'hypertrophies glandulaires pouvant être limitées à l'un des points ou à toute l'étendue de la région pharyngo-nasale; car c'est principalement dans le coryza postérieur que se rencontrent ces lésions qui peuvent secondairement se propager du côté des cavités nasales antérieures. Ces glandes hypertrophiées, suivant Meyer (de Copenhague), seraient constituées par des noyaux lymphatiques nombreux et enclavés au milieu d'un stroma réticulé. Cet auteur prétend même que ces éléments prennent leur point de départ dans une hypergenèse des vésicules closes analogues à celles des glandes lymphatiques qu'il dit avoir découvertes dans ce point et qu'il compare à celles des amygdales et de la base de la langue. Ces glandes sont groupées d'une façon très-irrégulière; elles ont une forme et un volume variable, mais ne dépassent pas généralement le volume d'un pois.

Sous le nom de *coryza caséeux*, M. Duplay décrit une forme de coryza chronique anatomiquement caractérisée par l'accumulation dans

les fosses nasales d'une matière caséeuse, analogue au contenu des kystes sébacés, et qui peut former des dépôts d'un volume assez considérable. C'est un genre d'affection dont j'ai souvent parlé dans mes cliniques, et que M. Maisonneuve a décrit dans le *Moniteur des hôpitaux* en 1855, sous le nom de *kystes butyreux de la face.*

M. Fauvel croit pouvoir comparer cette affection à l'accumulation, dans le conduit auditif externe, d'une masse considérable de cérumen.

Symptomatologie. — Les symptômes du coryza chronique sont une gêne notable de la respiration, surtout chez les enfants, chez lesquels elle devient promptement sifflante, le nasonnement de la voix, une céphalalgie plus ou moins intense, souvent localisée au niveau des sinus frontaux , de l'enchifrènement, du larmoiement, des variations telles dans la sécrétion des glandes de la pituitaire, que tantôt elle est augmentée d'une façon considérable (rhinorrhée, phlegmatorrhée ou coryza humide), que tantôt, au contraire, elle est très-raréfiée et ne se fait plus que très-difficilement (coryza sec). Comme pour la pharyngite, la forme sèche est la plus rare, la plus douloureuse et la plus difficile à guérir. Cette sécheresse extrême du nez et du pharynx se remarque particulièrement dans le diabète dont le coryza est souvent une complication. D'autre part, souvent cette sécrétion subit la décomposition putride d'où la fétidité caractéristique de l'ozène ou de la punaisie (voy. *Ozène*).

Lorsque l'affection est limitée à la cavité pharyngo-nasale, *coryza postérieur,* les malades éprouvent une sensation de sécheresse et d'embarras derrière le voile du palais ; l'expectoration est pénible et nécessite des efforts réitérés de déglutition ou des aspirations bruyantes que l'on a comparées à une sorte de *raclement.* Assez rarement, elle donne des crachats sanguinolents. Le timbre de la voix est parfois altéré, mais il ne l'est généralement que lorsque les malades prononcent les consonnes nasales. L'ouïe peut être aussi modifiée d'une façon intermittente ou continue, selon que les trompes sont plus ou moins obstruées. Il peut, en effet, y avoir des moments où elles le sont complétement et d'autres où elles sont libres. Plus rarement ici, la maladie se complique de symptômes de voisinage, tels qu'une conjonctivite, une tuméfaction des sinus maxillaires ou des troubles dans une des parties sous-jacentes du pharynx.

Un signe peu connu, non mentionné par les auteurs, et qui ne manque jamais (Fauvel) dans le coryza postérieur, est non plus de la céphalalgie, mais une douleur derrière la tête, au niveau de la ligne courbe inférieure de l'occipital, douleur s'étendant le long des muscles du cou, et qui n'augmente pas à la pression.

Enfin, notons encore comme symptôme propre à la forme sèche

de cette naso-pharyngite, l'angoisse extrême éprouvée par certains malades.

La forme de coryza décrite par quelques auteurs sous le nom de *coryza caséeux* se traduit le plus souvent par la déformation du visage, l'obstruction des fosses nasales, de l'ozène, de la douleur. On constate en même temps la présence d'un abcès ou d'une fistule, l'écoulement d'un liquide séro-purulent, l'inflammation de la peau, et enfin quelques symptômes généraux communs à toutes les tumeurs siégeant dans les fosses nasales. Tels sont les caractères de cette affection : l'examen direct ne nous apprend guère davantage. Toutefois en explorant avec un stylet par l'orifice des fistules, au lieu d'arriver sur des os nécrosés, on traverse une matière molle, butyreuse. Selon quelques auteurs, cette exploration ne donnerait lieu à aucun écoulement de sang, ce qui, d'après M. Fauvel, est une erreur.

Diagnostic. — Tels sont les symptômes appartenant aux différentes formes de coryza chronique. Mais une fois ce diagnostic posé, il faudra s'appliquer à découvrir s'il est idiopathique ou symptomatique ; le rhinoscope pourra être d'une grande utilité pour établir et compléter le diagnostic à ce point de vue. Un examen sérieux fera toujours reconnaître le coryza chronique simple quand il siége dans les fosses nasales antérieures. Mais le diagnostic devient plus difficile pour les autres variétés que nous avons passées en revue.

Le *coryza postérieur*, par exemple, pourra être confondu, soit avec une angine glanduleuse, soit avec un abcès rétro-pharyngien, soit avec une arthrite atloïdo-occipitale, soit avec une de ces paralysies consécutives aux angines diphthéritiques, soit enfin avec une inflammation des bourses séreuses sous-muqueuses assez nombreuses dans cette région.

L'*angine glanduleuse*, qui souvent n'est que l'extension de la maladie du pharynx, présente à peu près les mêmes symptômes ; toutefois au lieu du bruit caractéristique qu'on entend dans le coryza postérieur, et que nous avons désigné sous le nom de *raclement*, on aura dans l'angine glanduleuse un autre bruit particulier, auquel M. Fauvel donne le nom de *hemmage* (hemming des Anglais).

L'absence de douleur à la pression des vertèbres distinguera le coryza d'une *arthrite atloïdo-occipitale.*

Quant à ces *paralysies consécutives aux angines diphthéritiques*, ou à l'*inflammation des bourses séreuses* sous-muqueuses, elles pouvaient plus aisément donner lieu à la confusion autrefois, alors qu'on n'avait comme moyen d'exploration que le toucher digital, toujours douloureux pour le malade et ne donnant qu'une seule notion, la rugosité plus ou moins grande de la muqueuse ; mais aujourd'hui on *voit*, à l'aide du rhinoscope et sans faire souffrir le malade, tous les détails pathologiques qui doivent fixer le diagnostic, rougeur, granulations, catarrhe, etc.

La forme de coryza désigné sous le nom de *coryza caséeux* peut être assez facilement confondue avec une tumeur maligne des fosses nasales ou du maxillaire supérieur, avec la plupart des affections du sinus maxillaire (tumeurs, hydropisies, etc.), ou bien encore avec une carie des os. M. Fauvel a observé un cas dans lequel la maladie avait été méconnue par plusieurs médecins qui tous avaient diagnostiqué une affection du sinus maxillaire du côté droit. La figure était déformée, les joues gonflées, l'air ne passait pas, il y avait une odeur d'ozène, l'œil du même côté était douloureux, la moitié de la tête était atteinte de névralgie.

Quoiqu'il en soit, l'examen direct, la présence de l'ozène dès le début de la maladie sont les meilleurs moyens de distinguer cette forme de coryza.

Pronostic, marche, terminaison. — Le coryza chronique en lui-même ne présente aucune gravité, excepté pourtant chez les enfants à la mamelle à cause de l'impossibilité où il peut les mettre de prendre le sein. Chez l'adulte, lorsque l'affection dure longtemps, il n'est pas rare qu'elle entraîne la perte de l'odorat et même plus tard celle du goût. On comprend toute la gravité de cette complication dans certaines professions, chez les dégustateurs en vins, par exemple, très-souvent exposés par leur profession même à s'enrhumer en descendant dans les caves. D'autre part, le coryza détermine souvent aussi des céphalalgies intenses et continuelles qui mettent les personnes qui en sont atteintes dans l'impossibilité absolue de se livrer au travail de cabinet. Il entraîne aussi des douleurs sus-orbitaires qui font qu'on ne peut même plus lire ; ces complications revenant souvent ou se prolongeant longtemps, les malades deviennent facilement hypochondriaques. Enfin la surdité résulte fréquemment aussi de la persistance d'un coryza chronique, de telle sorte que les quatre sens de la tête peuvent se trouver affectés simultanément à la suite de cette affection. Notons enfin la gêne de la parole, complication très-fréquente aussi de cette maladie.

Au point de vue de sa marche, le coryza chronique présente des variétés importantes à noter : ou bien le malade en est atteint toute l'année, sans aucune rémittence, nuit et jour, ou bien il en est atteint tous les jours, de huit heures du matin à midi ; dès qu'il sort du lit, il est pris d'éternuments, de besoins fréquents de se moucher ; cela dure jusqu'à midi, puis il est guéri jusqu'au lendemain matin.

D'autres malades, au contraire, sont atteints de coryza depuis l'entrée de l'hiver jusqu'au printemps, pendant six mois exactement, et d'autres, depuis l'entrée du printemps jusqu'à l'hiver. Ces derniers ne peuvent affronter les rayons du soleil sans être pris aussitôt d'éternuments et d'envies de se moucher.

Quant à sa terminaison, quelques auteurs ont prétendu qu'il entraînait souvent la carie ou la nécrose des os du nez ; c'est là une erreur. D'ailleurs lorsque cela a lieu c'est à la syphilis, à la scrofule, ou au cancer qu'il faut l'attribuer et non au coryza qui n'est lui-même alors qu'une complication de l'une de ces affections générales.

En résumé, la gravité du coryza chronique, antérieur ou postérieur, dépend uniquement des causes auxquelles il est dû ou des diathèses auxquelles il faut le rattacher.

Traitement. — Lorsque le coryza chronique est lié à une affection générale, il faudra tout naturellement avoir d'abord recours à un traitement général. Chez les enfants à la mamelle, il faudra autant que possible débarrasser les narines au moyen de lavages ou d'injections émollientes et ne pas craindre au besoin de suspendre l'allaitement pour éviter les accidents de suffocation. Outre ces indications générales, on pourra recourir avec avantage, dans le plus grand nombre des cas, à quelques indications appropriées, telles que des fumigations consistant en un jet de vapeur d'eau chaude dans laquelle on fait infuser différentes substances, soit des plantes narcotiques, soit du goudron, du benjoin ou même de la teinture d'iode. Il est bon en pareil cas d'avoir recours à un appareil spécial au moyen duquel cette vapeur sera projetée avec force dans l'intérieur des fosses nasales.

On devra aussi, dans certains cas, modifier l'état de la muqueuse par des cautérisations directes.

Des inhalations, par le nez, de liquides pulvérisés, tels que des solutions astringentes, de l'eau de goudron, des eaux sulfureuses, etc., peuvent aussi donner de bons résultats.

Il en sera de même des injections ou des douches nasales faites au moyen de la seringue imaginée par M. Ch. Fauvel, ou bien encore de la *douche naso-pharyngienne* de Weber qui repose sur ce fait que dès l'instant où l'une des cavités nasales est entièrement remplie par un liquide introduit par la narine au moyen d'une pression hydrostatique, le malade respirant par la bouche, le voile du palais ferme l'arrière-cavité des fosses nasales assez complétement pour que le liquide, au lieu de pénétrer dans le pharynx, passe dans l'autre cavité nasale et sorte par l'autre narine. L'irrigateur ordinaire auquel on ajoute un embout de corne ou de caoutchouc, de forme olivaire, capable de remplir exactement la narine, peut suffire parfaitement pour administrer cette douche. Ces injections doivent être pratiquées, soit avec de l'eau simple, soit avec de l'eau additionnée de quelque substance astringente ou caustique, telle que le permanganate de potasse, le nitrate d'argent, l'alun, le chlorure de sodium. La teinture d'aloès a souvent aussi dans ces cas de bons effets.

Pour le coryza postérieur, outre le traitement général, le traitement local consiste à porter directement sur les parties malades, en s'éclairant, au besoin, du rhinoscope et en se servant d'instruments à courbure appropriée, tels que baleines, seringues, tubes, des substances pulvérulentes liquides ou gazeuses sous forme d'attouchements, d'irrigations, de fumigations, de douches ou même de pulvérisations. Le raclage de la cavité naso-pharyngienne à l'aide d'une curette spéciale comme l'a indiqué Meyer (de Copenhague), est difficilement applicable sur quelques points de la région.

Quant au traitement du *coryza caséeux*, il est très-important, avant de l'instituer, que le diagnostic soit bien établi, afin de ne pas intervenir autrement que par des irrigations ou des douches nasales ou mieux encore, comme il résulte de l'observation de M. Fauvel, par le *curage* des fosses nasales avec la simple pince à polypes.

ÉPAISSISSEMENTS DE LA MEMBRANE MUQUEUSE DES FOSSES NASALES.

Cette membrane présente parfois une tuméfaction générale ou partielle, mais souvent assez considérable pour que le passage de l'air dans les fosses nasales se trouve notablement gêné.

Étiologie. — Cette affection paraît se développer plus fréquemment chez l'enfant que chez l'adulte ; elle atteint le plus souvent les sujets d'un tempérament lymphatique, et serait liée quelquefois, suivant Boyer, à une diathèse scrofuleuse, dartreuse ou syphilitique. M. Fauvel dit l'avoir souvent observée aussi à la suite d'arrachement de polypes.

Anatomie pathologique. — Quand cette hypertrophie n'occupe pas toute la région, elle paraît siéger de préférence sur la portion de muqueuse qui se trouve en arrière et au-dessous du cornet inférieur.

A l'examen direct, la muqueuse est rougeâtre, épaissie, souvent très-vasculaire. L'examen microscopique montre une hypergenèse de ses éléments normaux et surtout des éléments glandulaires.

Cette affection, qu'on reconnaît facilement d'après ses caractères anatomiques et les troubles fonctionnels auxquels elle donne lieu, se montre ordinairement dans les deux narines ; les exceptions à cette règle sont fort rares.

Symptomatologie. — Ces troubles fonctionnels sont une altération plus ou moins prononcée de la voix, qui devient nasonnée, une assez grande gêne de la respiration pour qu'il soit nécessaire de tenir presque constamment la bouche entr'ouverte ; les malades se plaignent surtout de cette gêne dans le décubitus. Outre ces symptômes, on observe encore des épistaxis fréquentes, la perte de l'odorat, quelquefois même

celle de l'ouïe. En un mot, on peut retrouver ici la plupart des symptômes du coryza chronique.

Diagnostic. — On pourrait, au premier abord, facilement confondre cette affection avec un polype muqueux ou fibreux, ou bien encore avec une déviation de la cloison. Mais la marche de l'affection, la diffusion de l'empâtement, l'impossibilité où se trouve le malade de respirer exclusivement par le nez, sont des signes pour ainsi dire pathognomoniques de l'épaississement de la pituitaire.

Traitement. — Si l'affection se rattache à une maladie générale, il faudra tout d'abord avoir recours à un traitement général ; en outre les moyens locaux qui pourront être employés avec avantage sont :

1° Les *astringents*, soit en injections tels que le nitrate d'argent, soit en poudres.

2° La *dilatation*, que Ledran employait à l'aide de cordes à boyau de plus en plus grosses ou de canules flexibles.

3° La *cautérisation* faite, soit avec un bourdonnet enduit d'une solution de nitrate d'argent, soit avec le même sel conduit à l'aide d'un porte-caustique ; dans ces derniers temps on a employé avec succès la cautérisation à l'aide de la galvano-caustique (Voltolini).

4° Les *scarifications* au moyen d'une petite lancette à ressorts toute spéciale.

5° Enfin l'*excision* à l'aide de ciseaux droits qu'on porte le long de la paroi externe de la muqueuse. Ce dernier mode de traitement, avec les cautérisations, est peut-être le meilleur moyen d'éviter les récidives.

OZÈNE, PUNAISIE.

La plupart des auteurs confondent dans une même description les ulcères des fosses nasales et l'*ozène* ou *punaisie*. Dans la plupart des cas, il est vrai, cet état particulier désigné sous le nom d'*ozène* dépend de la présence d'ulcères ou n'est qu'une complication d'une affection générale, mais cependant on peut aussi le rencontrer isolément. C'est pourquoi nous avons cru devoir en faire l'objet d'une description spéciale.

L'*ozène* ou *punaisie* est une affection caractérisée par une extrême fétidité de l'haleine. On a donné le nom de *punais* aux malheureux qui en sont atteints.

Étiologie. — Cette maladie, très-commune, peut être rattachée à un grand nombre de causes. Dans la plupart des cas elle se rattache à la syphilis. Très-souvent aussi l'ozène tient à une diathèse scrofuleuse ou herpétique. Le coryza chronique, la phlegmasie chronique de la pituitaire, la présence dans les fosses nasales ou dans les sinus d'ulcé-