Michon pratique deux incisions formant un V, dont l'une part de l'angle externe, l'autre de l'angle interne de l'œil, et qui aboutissent toutes les deux à la commissure labiale.

Michaux fait deux incisions, l'une sur la ligne médiane, de la racine du nez au bord libre de la lèvre supérieure, l'autre oblique, de l'angle externe palpébral jusqu'au-dessous de l'arcade zygomatique; le lambeau ainsi obtenu une fois disséqué par l'incision médiane, l'extrémité supérieure de la seconde incision est prolongée en dedans de la paupière inférieure par l'incision du repli oculo-palpébral de la conjonctive.

M. Maisonneuve, dans un cas, se contenta d'inciser sur la ligne médiane le nez et la lèvre supérieure.

Quant à moi, je pratique une incision qui coupe verticalement la lèvre supérieure un peu sur le côté de la ligne médiane, contourne l'aile du nez, puis, se continuant par une ligne courbe à convexité supérieure, vient gagner le sillon oculo-palpébral inférieur vers son tiers interne et suit ce sillon jusqu'au delà de sa moitié; puis je détache le voile du palais de ses insertions à l'os palatin, que l'on peut ainsi respecter, et toutes les parties molles sont ainsi divisées.

Ce procédé nous paraît présenter plusieurs avantages sur les autres. En effet, il laisse des cicatrices très-peu apparentes, puisqu'elles sont toutes dirigées dans les sillons de la face; il permet d'attaquer facilement toutes les attaches du maxillaire supérieur; il respecte le sac lacrymal, les paupières inférieures; ensuite il ne coupe que les artères d'un petit calibre et ne divise les branches du nerf facial qu'à leur terminaison, de telle sorte qu'on n'a pas à craindre la paralysie des muscles de la face.

2e *temps.* — On a aussi proposé un grand nombre de procédés pour la section des parties osseuses, nous indiquerons seulement les principaux; mais, pour mieux faire comprendre ces procédés, nous croyons devoir rappeler auparavant que l'os maxillaire supérieur présente quatre points d'attache que le chirurgien doit successivement diviser et qui sont: 1° l'articulation avec le frontal et les os du nez; 2° avec l'os jugal; 3° avec l'autre maxillaire supérieur; 4° avec l'apophyse ptérygoïde par l'intermédiaire du palatin.

Gensoul sectionnait toutes les parties dures avec la gouge et le maillet.

On a renoncé, croyons-nous, à l'emploi de la gouge et du maillet qui ébranlent beaucoup trop fortement les os de la tête, et l'on a eu recours, par la suite, soit à la pince de Liston, soit à la scie à chaîne.

Flaubert procédait de la façon suivante: Il coupait horizontalement, d'avant en arrière, l'apophyse montante du maxillaire supérieur

et le bord inférieur de l'os planum au niveau de son articulation avec la portion orbitaire du maxillaire supérieur. Sur l'indicateur gauche porté dans l'orbite, il glissait une aiguille à suture fort recourbée, pénétrant par l'extrémité antérieure de la fente sphéno-maxillaire et ressortant sous le bord inférieur de l'os malaire; cette aiguille entraînait une scie à chaînette, et le malaire était scié verticalement et d'arrière en avant. La même aiguille, portée par la narine gauche, venait ressortir à la partie antérieure de la voûte palatine, et la scie qu'elle entraîne divisait le maxillaire, suivant la direction de deux incisions préalablement pratiquées sur le bord alvéolaire, l'une en avant, verticale, un peu sur le côté de la ligne médiane, l'autre en arrière partant du point où commence la division de la voûte palatine et venant se confondre avec la première. Le ciseau était ensuite porté en arrière de la tubérosité malaire du maxillaire, sur l'articulation de cet os avec le palatin.

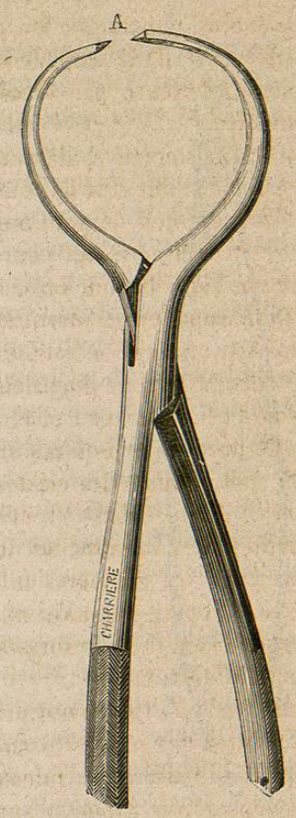

Fig. 140. — Perforateur imaginé par moi pour passer plus facilement la scie à chaîne de l'orbite dans les fosses nasales.

Pour faire passer la chaîne de l'orbite dans la narine, j'ai recours à un perforateur qui consiste en une pince dont les deux mors forment deux arcs de cercle terminés à leurs extrémités par des pointes triangulaires qui percent l'os par un mouvement de rotation. L'os étant percé, les deux branches se croisent l'une sur l'autre, et forment alors un perforateur quadrangulaire qui sert à agrandir le trou fait par les pointes (fig. 140). Pour diviser l'attache jugo-maxillaire de l'os, on fait passer la scie à chaîne par la fente sphéno-maxillaire à l'aide d'une aiguille fortement courbée.

M. Péan emploie le même procédé. Toutefois, pour couper la branche montante du maxillaire supérieur et l'os propre du nez, et pour couper la portion horizontale des os maxillaires et palatins, il a recours à des cisailles qu'il a fait construire par M. Mathieu, il y a quinze ans, et dont nous donnons le dessin ci-contre (fig. 141).

Ces cisailles, à leur extrémité coupante, sont incurvées; à leur extré-

mité libre, elles offrent de longs bras de levier assez puissants pour sectionner aisément les maxillaires supérieur et inférieur.

Si le chirurgien veut enlever l'os malaire, il coupe l'arcade zygomatique avec la scie à chaîne ou le sécateur.

Quel que soit le procédé auquel on ait recours, il importe de détacher le périoste du plancher de l'orbite avec le plus grand soin, et de couper le nerf sous-orbitaire aussi loin que possible avec un bistouri boutonné.



Fig. 141.—Cisailles de M. Péan destinées à couper la branche montante et les os du nez au niveau du frontal, ainsi que la portion horizontale des os maxillaires supérieurs et palatins.

Ablation des deux maxillaires à la fois. — Quelques chirurgiens, Heyfelder et Maisonneuve entre autres, ont pratiqué l'ablation des deux maxillaires à la fois.

1er *temps.* — Pour la section des parties molles, on a recours à la plupart des incisions que nous avons indiquées pour l'ablation d'un seul maxillaire, en les faisant symétriquement sur chacune des deux joues. C'est ainsi qu'Heyfelder pratique de chaque côté l'incision courbe de Velpeau, allant de la commissure labiale à l'angle externe de l'œil. Dans les cas où ces incisions seraient insuffisantes, il fend la lèvre inférieure sur la ligne médiane, jusqu'au menton ; à partir de là, il contourne de chaque côté le bord du maxillaire inférieur, prolonge les incisions jusque vers les oreilles et détache tout le masque du visage.

Maisonneuve se contente d'une incision en T dont la branche horizontale réunit les angles internes des deux yeux, et dont la branche verticale descend sur le dos du nez jusqu'à la lèvre supérieure, qu'il divise.

2e *temps.* — La section des parties osseuses se fait par les mêmes procédés que pour l'ablation d'un seul maxillaire. On doit respecter autant que possible les os propres du nez, les os malaires et les apophyses montantes des maxillaires.

Nous ne pensons pas qu'on doive jamais proposer une opération aussi grave que l'ablation des deux maxillaires, attendu qu'elle n'est pas nécessaire et qu'elle entraîne des délabrements beaucoup trop considérables.

b. *Résection partielle du maxillaire supérieur.* — C'est M. Michaux qui le premier, en 1843, a pratiqué la résection partielle du maxillaire supérieur pour l'ablation d'un polype naso-pharyngien. Les parties molles ayant été coupées par une incision divisant verticalement le nez et la lèvre supérieure, ce chirurgien enlève les os du nez et coupe

l'apophyse montante à sa base. Cette ouverture n'ayant pas suffi pour enlever complétement le polype, M. Michaux se proposait, à l'aide de la gouge et du maillet, d'ouvrir largement le sinus maxillaire, de séparer le maxillaire de l'os malaire, et de couper la paroi antérieure du sinus au-dessus de l'arcade dentaire, mais le malade se refusa à cette nouvelle opération.

Peu de temps après, Aug. Bérard, dans le but de conserver l'arcade dentaire, apporta une modification consistant à scier horizontalement l'os maxillaire au-dessus de la voûte palatine avec la scie à molettes.

M. Demarquay enlève l'apophyse montante et la paroi antérieure du sinus après avoir sectionné les parties molles par deux incisions, l'une sur la ligne médiane du nez et de la lèvre supérieure, l'autre allant de la commissure labiale au masséter du côté correspondant. Il a soin de comprendre dans le vaste lambeau ainsi formé le plus de périoste possible et attend quelques jours avant de réunir.

M. Vallet (d'Orléans), dans une première opération, divise l'apophyse montante à sa base, fait une seconde incision parallèle, à un centimètre au-dessous, et réunit ces deux sections prolongées sur la paroi antérieure du sinus par une section verticale, en ayant soin d'éviter les vaisseaux et les nerfs sous-orbitaires. Dans une seconde opération, cette voie étant insuffisante, il enlève la portion de l'arcade dentaire où sont implantées l'incisive latérale, la canine et la première petite molaire.

MM. Alph. Guérin, Maisonneuve et Labat, pour n'extraire que la partie inférieure du maxillaire, font une incision de l'aile du nez à la commissure labiale correspondante, divisent les attaches palatines du voile, séparent les deux maxillaires, isolent par une section transversale la voûte palatine du plancher de l'orbite, et coupent l'apophyse malaire avec une petite scie.

Bauchet emploie le même procédé; toutefois, voulant respecter le plancher de l'orbite, il perce avec un perforateur triangulaire la partie supérieure et interne de la fosse canine, au-dessous de l'arcade orbitaire, et pénètre ainsi dans la fosse nasale en ouvrant le chemin à la scie à chaîne; puis, par le même trou, il dirige le perforateur à travers le sinus maxillaire jusqu'au-dessous de l'os malaire, et il passe par cette voie une autre scie à chaîne.

Enfin, M. Maisonneuve, pour la résection de la partie inférieure du maxillaire, conseille aujourd'hui de ne faire aucune incision sur la face, si le malade a la bouche grande, ou tout au moins de se contenter d'une seule incision allant de la narine au bord libre de la lèvre. Dans tous les cas, il sépare les parties molles en portant le bistouri au fond du sillon maxillo-buccal.

3° Méthode buccale ou palatine. — Cette méthode consiste à aller chercher le polype par la voûte palatine.

Manne (d'Avignon), en 1717, eut le premier l'idée, pour arracher plus facilement les polypes naso-pharyngiens, d'inciser le voile du palais dans toute sa hauteur sur la ligne médiane. Ce procédé fut employé depuis par un certain nombre de chirurgiens, et particulièrement par Dieffenbach. Nous-même y avons eu recours avec succès chez un malade dont la tumeur n'était pas très-volumineuse : mais il n'est applicable que dans les cas où le polype est assez petit; car, pour peu que celui-ci ait acquis un certain développement, il devient insuffisant.

En 1859, M. Maisonneuve reprit le procédé de Manne en lui faisant subir une certaine modification consistant à respecter le bord libre du voile du palais. Il lui a donné le nom de *boutonnière;* mais, dans la plupart des cas où les chirurgiens ont voulu l'employer, ils ont dû, par la suite, ou bien prolonger l'incision dans toute l'étendue du voile, ou bien, comme l'a fait M. Maisonneuve lui-même, pratiquer une autre boutonnière sur la joue pour pouvoir achever l'opération.

Au lieu de couper le voile du palais sur la ligne médiane avec le bistouri, on a proposé de le couper avec le couteau électrique. Ce moyen nous paraît être non-seulement inutile, mais encore désavantageux, en raison de la perte de substance que produisent les eschares.

Dans le but de conserver les avantages de la méthode de Manne, qui ne laisse pas après elle les délabrements et les difformités qu'entraîne l'ablation du maxillaire supérieur, j'ai imaginé en 1848 un procédé qui consiste à fendre verticalement le voile du palais et la voûte palatine, et à pratiquer sur celle-ci une incision transversale de façon à obtenir une incision en T et un double lambeau de parties molles ; je fais ensuite la résection des parties osseuses au-dessous de chaque lambeau. Voici comment se pratique cette opération :

Le malade est assis sur une chaise, la tête tenue dans l'extension sur la colonne vertébrale, la bouche largement ouverte; le chirurgien saisit le voile du palais avec une pince et le divise dans toute son étendue par une incision médiane ; puis, avec un petit instrument à lame droite, courte, forte et bien tranchante, il incise la membrane palatine en coupant jusqu'à l'os et en continuant l'incision du voile du palais jusqu'à 2 centimètres environ des incisives. Avec l'extrémité antérieure de cette incision médiane et longitudinale, vient se rencontrer une seconde incision qui est transversale, d'une étendue de 3 centimètres; on a ainsi un T à branche transversale antérieure.

Avec un fort instrument, une spatule, par exemple, on décolle la membrane palatine de la voûte osseuse subjacente : ce décollement est difficile à opérer quand on arrive près du voile du palais; car, en ce point, la membrane de Schneider adhère intimement à la membrane palatine. On y parvient en incisant petit à petit avec un bistouri boutonné la membrane de Schneider, à mesure qu'on décolle progressivement la membrane palatine, et cette division se pratique en rasant le rebord postérieur de la portion horizontale de l'os palatin. On peut faire aussi ce décollement en introduisant transversalement la pointe des ciseaux entre la membrane palatine du voile du palais et le feuillet guttural de ce voile et en incisant la membrane de Schneider ; de telle sorte que, lorsque le décollement est opéré, on a une espèce de porte à deux battants, dont chacun est constitué dans la partie correspondante à la voûte osseuse par la membrane palatine seule, et dans la partie verticale qui correspond au voile du palais par la muqueuse palatine, la portion de la muqueuse de Schneider, qui forme le feuillet guttural du voile du palais et les muscles compris entre elles.

Les deux lambeaux ainsi obtenus, il faut, les deux battants membraneux étant tenus écartés, reséquer la voûte osseuse, quand celle-ci n'a pas été résorbée, en faisant de chaque côté de la ligne médiane et en avant, le plus près possible de l'incision transversale, deux perforations à l'aide d'un poinçon : on introduit dans chaque perforation l'une des pointes du secteur de Liston avec lequel on resèque la voûte osseuse dans l'étendue de 32 millimètres en longueur et 25 millimètres en largeur.

En enlevant cette portion d'os reséquée, on fait éclater et l'on arrache une portion du vomer. Il faut retirer avec soin les esquilles qui ont pu rester adhérentes à la muqueuse nasale, et régulariser la perte de substance osseuse (d'Ornellas, *Thèse de Paris,* 1854.)

Quelques auteurs ont prétendu que, quelques années avant nous, Adelmann avait fait connaître et appliqué ce procédé. Il n'en est rien; seulement, dans un cas où le polype avait lui-même perforé la voûte palatine, ce chirurgien, après avoir tenté en vain de l'extraire par la face, profita de la perforation du palais pour l'arracher par cette voie.

M. Botrel, un de nos élèves, a apporté une légère modification à notre procédé. Il propose de laisser intacte l'extrémité inférieure du voile du palais, de manière à rendre plus simple et plus facile l'opération complémentaire, la staphylorrhaphie; car, il est reconnu que si la réunion se maintient au niveau du point de suture inférieur, cela suffit pour assurer la réunion ultérieure et successive des autres points. (*Union médicale*, 1859.)

Nous venons de faire connaître les divers moyens préliminaires qui permettent d'attaquer directement les polypes naso-pharyngiens. Nous

avons vu, chemin faisant, que plusieurs devaient être abandonnés comme étant inapplicables dans la grande majorité des cas. Sans vouloir discuter la valeur de chacun d'eux, nous dirons seulement que par la voie nasale on arrive sur la paroi antérieure et supérieure du polype; or, comme nous l'avons montré, ces tumeurs sont pharyngiennes avant de devenir nasales, et l'on a par conséquent tout avantage à pouvoir agir par le pharynx sur leur point d'implantation. En outre, la méthode nasale donne lieu souvent à de graves hémorrhagies et est absolument insuffisante quand le polype a de nombreux prolongements. Cette méthode ne nous paraît donc applicable que dans un petit nombre de cas. Les procédés de Langenbeck, Huguier, Chassaignac, Bœckel, Lawrence, qui sont basés sur le déplacement des os, ont à nos yeux le très-grave inconvénient de ne pas permettre au chirurgien de surveiller la récidive, puisqu'une fois le polype enlevé, les os déplacés sont remis en place, et que la plaie est aussitôt fermée.

Quant aux procédés qui se rattachent à la méthode faciale ou maxillaire, nous avons dit ce que nous pensons de l'ablation des deux maxillaires. Nous ne conseillerons pas davantage d'avoir recours aux résections partielles du maxillaire supérieur. Outre qu'elles sont souvent insuffisantes, elles ne permettent pas de recourir au procédé de cure lente dont nous avons vu les avantages. Il ne reste donc plus que deux méthodes, les seules après lesquelles il soit possible d'user de ce procédé, ce sont l'ablation totale du maxillaire supérieur et la résection de la voûte palatine. La statistique a montré autant de cas de guérison à la suite de ces deux opérations ; toutefois la méthode palatine nous paraît avoir sur l'opération de Flaubert un certain nombre d'avantages dont il est bon de tenir compte. D'abord elle n'entraîne pas comme elle de difformités ni de cicatrices apparentes, pas de troubles dans la mastication. Elle ne présente pas d'aussi grandes difficultés dans le manuel opératoire, et n'exige que des instruments simples et d'un maniement facile; en outre, le bistouri intéresse des parties bien moins importantes que dans l'ablation du maxillaire. On n'attaque aucun organe important; on ne coupe pas de nerfs, on ne divise que des vaisseaux d'un petit calibre, qui ne peuvent donner lieu à une hémorrhagie aussi abondante que celle qu'entraîne habituellement la division des artères faciale, palatine postérieure, et maxillaire interne. Cette opération n'expose pas autant que les autres méthodes à faire naître l'érysipèle de la face. Enfin, l'échancrure qui reste à la voûte palatine, ne se refermant pas complétement, permet toujours de surveiller la récidive, tandis qu'au bout d'un certain temps, dans l'ablation du maxillaire, l'ouverture devient de plus en plus petite, ne laisse plus rien voir, et ne permet plus, en cas de récidive, l'introduction des caustiques. Tous ces avantages sont confirmés par la statistique qu'a relevée M. Robin Massé et qui porte sur une centaine de cas. Cependant il est bien évident que cette méthode ne saurait remplacer l'ablation du maxillaire dans les cas où le polype envoie, de divers côtés, d'énormes prolongements qu'il serait impossible d'atteindre par la voie palatine.

B. *Moyens d'ablation de la tumeur.* — Une fois que le chirurgien s'est créé, par l'un des moyens que nous venons d'indiquer, une voie suffisante pour agir directement sur le pédicule du polype, il peut avoir recours, pour son extraction, à l'un des procédés que nous avons exposés plus haut et qui, employés seuls, constituent les méthodes simples. Mais il ne suffit pas d'enlever la tumeur, il faut encore empêcher qu'elle ne récidive. C'est pourquoi j'ai proposé de laisser ouverte, pendant quelque temps, la voie pratiquée pour arriver au polype, même après son ablation, afin de pouvoir surveiller la récidive.

Les procédés qui sont aujourd'hui le plus fréquemment employés sont l'arrachement, l'écrasement, l'excision et la cautérisation.

L'*arrachement* présente un danger sur lequel a insisté M. Forget; la fusion du tissu fibreux avec les plans osseux est telle parfois que les tractions exercées sur la tumeur peuvent déterminer la fracture des os avec une facilité d'autant plus grande que souvent ces derniers sont atrophiés.

L'*écrasement*, nous parlons surtout de l'écrasement linéaire, est un bon moyen; mais la plupart du temps son application est rendue difficile par les adhérences de la tumeur.

L'*excision* expose à des hémorrhagies, et l'on ne peut y avoir recours que pour détruire les adhérences.

La *cautérisation* nous semble préférable. Pour l'appliquer, nous avons attendu que la voie palatine, à laquelle nous avons eu recours à titre d'opération préliminaire, fut créée depuis quelques jours. Le polype venait alors s'offrir de lui-même aux cautérisations. Parmi les procédés de cautérisation que nous avons employés, voici ceux qui méritent d'être mentionnés :

Nous n'insisterons pas sur le cautère actuel dont l'application est dangereuse à cause de la difficulté de protéger les parties voisines.

La pâte au chlorure de zinc agit plus énergiquement; elle ne présente pas le même danger. Pour l'appliquer j'ai fait fabriquer des trochisques de formes diverses et qui sont assez petits pour être implantés dans le pédicule de la tumeur. Pour empêcher ce caustique de tomber dans le pharynx, il faut avoir soin qu'il soit profondément caché dans l'épaisseur du tissu morbide.

J'ai employé aussi l'acide chlorhydrique et l'acide azotique mono-