derrière lui ; dans ce but, il fait dans l'épaisseur des téguments voisins des incisions et des dissections convenablement disposées pour pouvoir mobiliser ces téguments par la méthode française, et les affronter de façon que nulle des surfaces saignantes ne reste à découvert. Ce principe qu'il a souvent appliqué à d'autres régions et en particulier à la base du nez, aux sourcils, aux seins, etc., permet d'obtenir des réunions et des cicatrisations immédiates, sans crainte d'érysipèle, ni de phlegmon, surtout lorsque les pansements sont bien faits et qu'à l'aide de bandelettes enduites de collodion, on empêche les téguments de se rétracter.

ARTICLE VI

AFFECTIONS DES SINUS MAXILLAIRES.

Nous étudierons successivement dans ce chapitre : 1° la contusion, les fractures et les plaies; 2° les épanchements de sang; 3° l'inflammation; 4° les abcès; 5° les collections de mucus ou hydropisies; 6° les kystes muqueux; 7° les fistules; 8° la carie et la nécrose; 9° les corps étrangers; 10° les tumeurs solides.

I. — Contusion, fractures et plaies.

Il est très-rare que la *contusion* et les *fractures* soient limitées aux sinus maxillaires et même aux parties de la face correspondant à la cavité de ces sinus; elles s'étendent généralement aux parties environnantes. Cependant, Béclard cite un cas dans lequel un bout de parapluie ayant pénétré directement par l'orbite dans le sinus n'avait fracturé que ses parois. Nous reviendrons sur ce sujet en parlant des affections du maxillaire supérieur.

Lorsqu'un instrument piquant ou tranchant entre dans le sinus, sans enfoncer ni faire éclater ses parois, il n'amène ordinairement à sa suite aucun accident, et la guérison ne se fait pas longtemps attendre. Si l'instrument est tranchant ou contondant et qu'en pénétrant dans le sinus il en fracture les parois, des esquilles peuvent se former qui tombent dans sa cavité et y séjournent à la manière de corps étrangers. Il convient d'extraire les esquilles qui ne sont plus adhérentes au périoste, et, pour mieux y parvenir, de pratiquer au besoin une contre-ouverture, suivant le conseil de Boyer.

II. — Epanchements de sang.

A. Bérard, dans l'article du *Dictionnaire de médecine* en 30 volumes, donne la relation du fait suivant, qui prouve que des collections sanguines peuvent se faire dans la cavité du sinus, à la suite d'une violence extérieure : A. Bermond (*Bulletin médical de Bordeaux*, novembre 1840) parle d'un malade « qui avait reçu, vingt ans auparavant, un violent coup sur la joue : il présentait la plupart des » symptômes qui appartiennent à l'hydropisie du sinus maxillaire ; on » voyait surtout une tuméfaction considérable de la joue et de la voûte » palatine. Une incision faite dans ce dernier point donna lieu à 1000 » grammes de sang presque liquide. »

Depuis, plusieurs auteurs, Jourdain, Dupuytren, Velpeau et Giraldès, entre autres, ont dit avoir observé dans le sinus maxillaire des épanchements de sang qui devaient être rapportés à la même cause.

D'autres épanchements se forment à la suite d'épistaxis que l'on cherche à arrêter par le tamponnement des fosses nasales. Dans ces conditions, le sang encore liquide, ne trouvant pas d'autre issue, pénètre dans le sinus maxillaire par son ouverture naturelle.

Ces collections sanguines passent souvent inaperçues pendant la vie. Toutefois, lorsqu'elles ne donnent lieu à aucun symptôme appréciable à la vue et au toucher, Bermond indique, pour les reconnaître, un signe négatif tiré de l'auscultation de la mâchoire et qui consiste dans l'absence du bruit déterminé, à l'état normal, par le passage de l'air dans le sinus. C'est là un signe dont la valeur nous paraît discutable et qui d'ailleurs ne prouverait pas que l'épanchement fût sanguin plutôt que de toute autre nature.

Il en est de cet épanchement comme de l'hydropisie, il ne peut être reconnu que lorsqu'il a acquis un volume assez grand pour dépasser les limites de la capacité du sinus, et alors il donne lieu aux mêmes symptômes (voy. *Hydropisie*). C'est ainsi que dans un cas rapporté par Dupuytren, une collection sanguine était devenue assez considérable pour former une tumeur à la face et déterminer une exophthalmie. Parfois aussi la présence du sang dans le sinus peut amener consécutivement l'inflammation de la muqueuse et donne lieu alors à tous les signes de l'abcès.

C'est avec les tumeurs myéloplaxiques que l'on confondrait le plus facilement les tumeurs sanguines enkystées dans le sinus. Il est même à présumer qu'il s'agissait réellement de ces tumeurs dans la plupart des observations qui ont été publiées sous cette désignation. C'est surtout avec les myéloplaxomes qui contiennent du sang enkysté et qui naissent au niveau des parois des sinus, que cette erreur serait facile

à commettre. Dans ces cas, le diagnostic ne peut être établi que par les antécédents, et mieux encore par la ponction ou l'incision exploratrices.

Une fois qu'on a constaté la présence d'un épanchement de sang dans le sinus, le traitement consiste à évacuer ce liquide en pratiquant une ouverture, soit par la fosse canine, soit par le bord alvéolaire; il faut avoir soin d'empêcher cette ouverture de se fermer avant la guérison complète.

III. — Inflammation.

L'inflammation de la muqueuse du sinus maxillaire peut être déterminée par un traumatisme : contusion, plaie ou fracture ; par la présence d'un corps étranger ou par l'avulsion d'une molaire de la mâchoire supérieure; mais, le plus souvent, elle succède à une inflammation des parties environnantes, à un coryza, à une carie des molaires, à une ostéite ou à une périostite alvéolo-dentaire. Enfin elle peut se manifester dans le cours de certaines maladies aiguës, telles que la fièvre typhoïde, les fièvres éruptives, et plus particulièrement la rougeole et la variole.

Anatomiquement, elle est caractérisée par le gonflement et la vascularisation de la muqueuse, en même temps que par l'infiltration séreuse ou séro-sanguinolente du tissu cellulaire sous-muqueux.

Les symptômes auxquels elle donne lieu sont une rougeur légère et une chaleur anormale de la joue, un gonflement diffus au niveau de la paroi antérieure du sinus, une douleur vive, persistante, rarement localisée, s'irradiant plus souvent du côté des fosses nasales, de l'orbite, de l'arcade dentaire, s'accompagnant, dans certains cas, de larmoiement, de bourdonnements d'oreilles et d'odontalgie. Enfin lorsque l'inflammation est très-aiguë, elle peut déterminer une fièvre assez intense et donner lieu à des phénomènes réflexes tels que des vomissements.

Il serait facile de la confondre, pendant un certain temps, soit avec une névralgie sous-orbitaire, soit avec un coryza, soit avec une périostite alvéolo-dentaire.

La *névralgie sous-orbitaire* s'en distinguera par la présence de certains points douloureux qu'on ne trouve point dans l'inflammation du sinus.

Le *coryza*, qui, du reste, accompagne souvent cette inflammation ne donne pas lieu à une douleur aussi forte, aussi persistante, et, d'autre part, présente bien des caractères spéciaux qui ne s'observent pas dans l'inflammation localisée au sinus maxillaire, tels que l'enchifrènement, l'écoulement d'un liquide visqueux, etc., etc.

La *périostite alvéolo-dentaire*, qui, dans un grand nombre de cas, se développe simultanément avec l'inflammation dont nous parlons, présente des caractères physiques qui la feront aisément reconnaître.

L'inflammation du sinus offre le plus souvent une marche aiguë; cependant elle passe quelquefois à l'état chronique. La résolution est rare, la suppuration est le mode de terminaison le plus fréquent.

Lorsque l'inflammation a été bien constatée et qu'il ne s'est encore montré aucun signe de suppuration, le chirurgien doit se contenter de recourir aux émollients et aux antiphlogistiques.

IV. — Abcès.

Les abcès du sinus maxillaire viennent de deux sources différentes: ou bien le pus sécrété vient du sinus lui-même; ou bien il provient du voisinage. Dans le premier cas, nous avons dit qu'il est consécutif à l'inflammation de la muqueuse ou des parois osseuses elles-mêmes. Dans le deuxième cas, le pus ne peut arriver dans la cavité du sinus qu'après avoir perforé ses parois : c'est ainsi qu'on a vu des abcès de la joue et de l'orbite s'ouvrir dans le sinus (Bordenave).

Les symptômes, au début, sont ceux de l'inflammation, puis au bout d'un certain temps on voit le pus sortir en partie par l'orifice du sinus et s'écouler par la narine correspondante, notamment dans les fortes expirations, ou lorsque le malade se couche du côté opposé à celui de l'abcès. L'odeur du liquide est tellement fétide, que Desault donnait à la maladie le nom d'*ozène du sinus maxillaire*.

D'autres fois le pus qui est accumulé dans le sinus amène assez promptement une carie ou une nécrose des parois, les perfore et produit une fistule dont l'orifice est placé soit à l'extérieur, soit dans une cavité voisine. Si la fistule est assez large et sa position assez déclive pour permettre un écoulement facile du liquide, la guérison ne tarde pas à se faire. Mais quand le pus ne trouve aucune issue, ce qui est d'ailleurs fort rare, il s'accumule dans la cavité du sinus, qu'il distend du côté de l'orbite, des fosses nasales, de la voûte palatine, des cellules ethmoïdales ou des joues; dans ce dernier cas, on voit se former sur la joue une tumeur plus ou moins volumineuse, d'abord dure et résistante, puis plus tard élastique, molle, fluctuante, et donnant au palper la sensation de *parchemin*. En même temps qu'apparaît cette tumeur, il n'est pas rare de voir les parties molles s'enflammer, et bientôt après une ou plusieurs fistules.

L'intensité des douleurs qui accompagnent également la formation de ces abcès servira à les distinguer des *collections de mucus* qui sont indolentes. Celles-ci, d'ailleurs, ne donnent pas lieu à l'écoulement du pus par la narine.

Les abcès du sinus, avant que le pus ne se soit fait jour au dehors, peuvent être confondus avec un épanchement de sang ou un kyste osseux.

L'*épanchement de sang* pourra s'en distinguer par les antécédents; il ne provoque pas généralement des douleurs aussi intenses. Enfin, dans les cas où les signes seraient insuffisants pour établir le diagnostic, on aura recours à la ponction exploratrice.

Les *kystes osseux* du maxillaire supérieur, comme les abcès du sinus, peuvent donner lieu à la sensation de parchemin, mais ils en diffèrent généralement par leur siége. Il est rare, en effet, que ces kystes se trouvent au niveau même du sinus. D'ailleurs dans le cas où ils seraient justement limités dans cette région, on pourrait aussi pratiquer la ponction exploratrice.

Le pronostic est, en général, assez grave. Cette gravité varie d'ailleurs en raison de l'état des parties affectées et de la nature des causes qui ont déterminé ou qui entretiennent le mal. La carie et la chute des dents sont les moindres effets que l'on puisse attendre de cette affection.

M. Foucher rapporte une observation dans laquelle il vit se développer, sous l'influence d'une carie dentaire, une suppuration du sinus qui, après avoir envahi le périoste, finit par produire la nécrose du sinus; la phlegmasie se propagea aux cellules ethmoïdales, aux sinus frontaux et sphénoïdaux et jusqu'à l'intérieur du crâne.

La première indication à remplir pour le traitement de ces abcès, est de donner issue au pus. Un grand nombre de procédés ont été proposés dans ce but. Depuis Henri Meibomius jusqu'à Desault et Bichat, tous les chirurgiens ont conseillé d'extraire les dents qui paraissent ébranlées et celles dont les alvéoles fournissent un suintement purulent. Mais Cowper, voyant que dans certaines circonstances le pus ne suivait pas immédiatement l'extraction de la dent, perfora l'alvéole de façon à établir une communication avec la cavité du sinus. S'il n'y avait pas de dents malades, il faudrait, ainsi que le conseille Boyer, extraire la deuxième ou la troisième molaire qui correspondent le mieux à la partie déclive du sinus, puis perforer l'alvéole et agrandir l'ouverture pour donner au pus une issue facile. Cet agrandissement de l'ouverture a l'avantage de permettre l'introduction, dans le sinus, d'une mèche que l'on enlève chaque jour pour faire des injections détersives.

Telle est la méthode à suivre quand l'os maxillaire a conservé sa solidité; mais s'il y a tumeur à la partie antérieure ou dans un autre point, on doit alors perforer directement la fosse canine à sa partie inférieure, suivant le procédé de Lamorier modifié par Desault.

Dans un cas où l'œil du côté correspondant à l'abcès avait été

détruit par un anthrax et où la tuméfaction était telle que l'écartement des mâchoires était impossible, Bertrandi perfora la voûte palatine de haut en bas, en introduisant le perforatif par une fistule qui existait à la paroi inférieure de l'orbite. Cette opération insolite eut un plein succès.

On comprend aussi qu'il ne suffit pas d'avoir donné issue au pus, pour guérir les abcès du sinus maxillaire; il faut encore en tarir la source, en attaquant autant que possible la cause qui a amené leur formation, telle que la nécrose, la carie dépendant de syphilis ou de scrofule, etc., et traiter comme nous le verrons plus loin les fistules consécutives.

V. — Collection de mucus. — Hydropisie.

Historique. — Cette affection déjà observée par Fauchard (*le Chirurgien-dentiste*, 1728) et Runge (1750), a été confondue par Bordenave

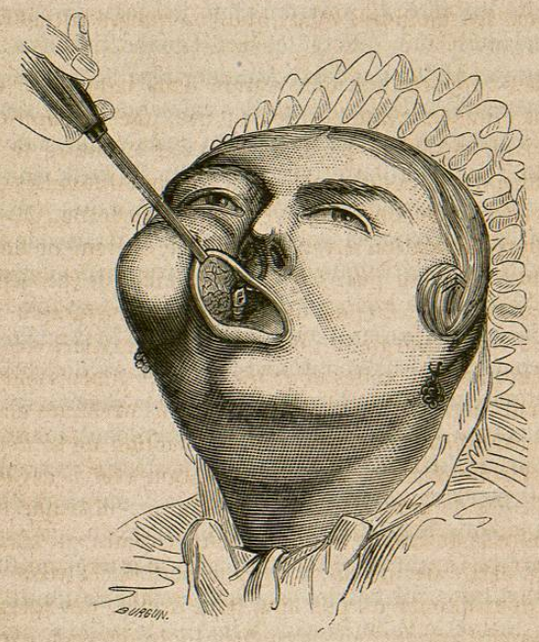

Fig. 144. — Hydropisie du sinus maxillaire.
(De la collection de M. Péan.)

avec les abcès du sinus. Jourdain, en 1804, donne le premier une description complète des collections liquides que l'on trouve dans le sinus maxillaire. Il en distingue deux sortes, l'une séreuse, qu'il décrit sous le nom d'*hydropisie du sinus maxillaire* et qu'il attribue à

l'engorgement et à la rupture des lymphatiques de la pituitaire du sinus, l'autre formée par une collection de mucus qu'il désigne sous le nom de *rétention de mucus* et qu'il rapporte soit à l'épaississement des produits de sécrétion de la muqueuse, soit à l'épaississement de la muqueuse elle-même, soit à l'oblitération de l'ouverture naturelle du sinus. Après lui, Deschamps, Boyer et tous les auteurs qui suivent, confondent ces deux maladies dans une même description et leur conservent le nom d'*hydropisie*. Dans notre première édition (voy. t. II, p. 687), nous faisions observer que ce nom était impropre et que celui de collection de mucus devait seul être conservé pour désigner l'affection qui nous occupe. M. Giraldès, en 1851, cherche à démontrer que toutes les observations d'hydropisies du sinus maxillaire n'étaient autres que des kystes muqueux (voy. *Kystes muqueux*). La plupart des auteurs modernes admettent avec lui que l'hydropisie du sinus n'existe pas et décrivent sous un même titre les kystes muqueux, l'hydropisie et la rétention de mucus. Nous ne pouvons partager cette manière de voir. En effet, j'ai pu moi-même constater que ces maladies sont différentes, et l'année dernière, M. Péan, dans son service à l'hôpital Saint-Antoine, a eu l'occasion d'observer un cas incontestable d'hydropisie. Il s'agissait, dans cette observation, d'une femme de cinquante ans qui portait une énorme tumeur au niveau du sinus maxillaire (voy. fig. 140). La lèvre était déplissée, la muqueuse buccale soulevée. Celle-ci ne laissait pas voir le contenu de la tumeur par transparence, mais elle présentait une teinte jaunâtre, franche, caractéristique, et elle était parcourue par des vaisseaux peu dilatés.

Au premier abord, on crut avoir affaire à un kyste, mais l'incision faite largement dans le sillon du vestibule de la bouche permit, à l'aide de rétracteurs, d'écarter les lèvres de la plaie assez pour voir l'intérieur du sinus et pour introduire le doigt dans toute son étendue; de la sorte il fut facile de reconnaître qu'il n'y avait aucune trace de kystes. Cependant, on ne put s'assurer si l'ouverture naturelle du sinus était ou non complétement imperforée.

Cette observation présente d'autant plus d'intérêt qu'elle tranche une discussion qui était restée pendante depuis le travail de M. Giraldès.

Étiologie. — Le plus souvent cette affection apparaît sans cause appréciable; toutefois on l'a vu succéder à un traumatisme, à une irritation simple, à une carie dentaire, à une affection quelconque du bord alvéolaire; dans le cas rapporté par A. Dubois, elle reconnaissait pour cause la présence d'une dent dans la paroi sous-orbitaire du sinus et qui faisait saillie dans sa cavité.

Symptomatologie. — Tant que cette accumulation reste dans les limites de la capacité du sinus, aucun signe extérieur ne peut la faire soupçonner. Mais plus tard, lorsque le liquide presse également sur tous les points des parois, on voit apparaître une tumeur à la joue, au niveau de la fosse canine.

Cette tumeur, d'abord dure, indolente, immobile, sans changement de couleur à la peau, sans empâtement ni fluctuation, présente une surface égale et lisse, proémine au-dessous de l'orbite et derrière la lèvre supérieure, où elle est recouverte par la muqueuse buccale distendue et amincie. Peu à peu elle s'accroît; son centre cède alors facilement sous le doigt et fait entendre quelquefois sous la pression une légère crépitation. Plus tard, la paroi antérieure n'est pas la seule qui cède à la pression excentrique, toutes peuvent éprouver le même effet; la supérieure est celle qui résiste le plus longtemps. Il est facile dès-lors de prévoir les symptômes qui se produisent dans ces circonstances; si c'est la paroi inférieure qui est refoulée, on constate un affaissement de la voûte palatine jusqu'au niveau des dents; si c'est la paroi interne, le nez est déjeté de côté, et le passage de l'air par la narine correspondante est notablement gêné. Enfin, si la paroi supérieure est refoulée comme les précédentes, l'œil, pressé de bas en haut, peut paraître plus petit que celui du côté opposé. C'est ce qui est arrivé dans un cas observé par A. Dubois (*Bulletin de l'Académie de médecine*, etc., an XIII).

Diagnostic. — Il sera souvent fort difficile de distinguer l'hydropisie des *kystes muqueux*. Toutefois ceux-ci présentent une teinte grise, légèrement bleuâtre, transparente, distincte de la teinte jaunâtre, qui caractérise l'hydropisie. Cette teinte est due très-probablement à l'état du mucus filant, visqueux, et souvent mélangé de cholestérine qu'il contient. Nous verrons, en parlant des kystes muqueux, que l'on n'a pas assez cherché à établir les différences qui peuvent exister entre les liquides des kystes et ceux des collections de mucus. Les *tumeurs à myéloplaxes* en diffèrent par une teinte violacée, et les tumeurs inflammatoires par une coloration rouge moins intense; ces dernières s'accompagnent d'autres phénomènes tels que l'œdème et la douleur qu'on n'observe pas dans l'hydropisie. Enfin, dans les cas où ces signes seraient insuffisants pour faire reconnaître la maladie dont nous parlons, la ponction et surtout l'incision faite largement, permettront, en donnant issue au liquide, de lever tous les doutes.

Marche et terminaison. — Cette affection présente généralement une marche extrêmement lente. Tantôt le liquide s'échappe spontanément, tantôt la cavité du sinus finit par s'enflammer et il s'y forme une collection purulente, tantôt enfin, par suite de l'accumulation toujours croissante du liquide, la tumeur prend de telles proportions que le chirurgien est mis en demeure d'en débarrasser le malade.