Traitement. — Il consiste à évacuer le liquide, soit en arrachant une dent et en perçant le fond de l'alvéole, soit, comme le conseillait Boyer, en pratiquant sur la portion gingivale de la tumeur une incision courbe à convexité inférieure, et qui pénètre à travers les parois du sinus, et en excisant le lambeau ainsi formé pour empêcher l'oblitération de cette ouverture artificielle. Cette pratique, plus simple, plus facile que les précédentes, a obtenu l'assentiment des praticiens. Après la sortie du liquide, on place des bourdonnets de charpie dans la cavité, et l'on renouvelle chaque jour le pansement. Bientôt, en pareil cas, on voit en effet la tumeur de la joue diminuer, la cavité revenir insensiblement sur elle-même, mais la difformité ne disparaît entièrement qu'au bout d'un temps assez long.

Le rétablissement de la communication du sinus avec les fosses nasales est nécessaire à la guérison, car, dans les cas où cette communication n'a pas eu lieu, il peut rester une fistule ou se former une nouvelle collection.

VI. — Kystes muqueux.

Historique. — Nous rapprochons à dessein de l'étude de l'hydropisie du sinus maxillaire celle des kystes muqueux décrits pour la première fois par M. Giraldès.

Cet auteur, après avoir démontré l'existence de glandes folliculaires nombreuses dans l'épaisseur de la muqueuse qui tapisse l'antre d'Higmore, insiste sur la fréquence des kystes formés aux dépens de ces glandes.

On en trouve les premiers exemples dans le musée de l'hôpital Saint-Thomas, à Londres, où il ont été déposés par M. Williams Adams. Pendant que M. Giraldès se livrait à ses recherches sur le cadavre, M. B. Béraud présentait à la Société de biologie un maxillaire supérieur dont le sinus contenait un kyste de la grosseur d'une amande et rempli de cholestérine. Bientôt après MM. Verneuil et Gaillet, chez l'homme, et M. Goubaux, chez les animaux, en ont rencontré de nouveaux exemples.

Étiologie. — Les kystes muqueux du sinus maxillaire sont assez fréquents chez l'homme. On les observe plutôt chez de jeunes sujets que chez des personnes avancées en âge.

Anatomie pathologique. — M. Giraldès explique la formation de ces kystes par la dilatation des glandes folliculaires de la membrane muqueuse qui tapisse l'antre d'Higmore.

Le plus souvent, ils se développent sans aucune altération préalable de la membrane muqueuse du sinus; d'autrefois celle-ci représente un état fongueux. Ils sont généralement multiples et M. Giraldès dit en avoir observé plus de vingt dans le même sinus.

Ce chirurgien en distingue deux espèces : 1° les uns petits ou miliaires formés par une dilatation partielle du canal excréteur; 2° les autres plus volumineux constitués par la dilatation de tout le corps folliculaire.

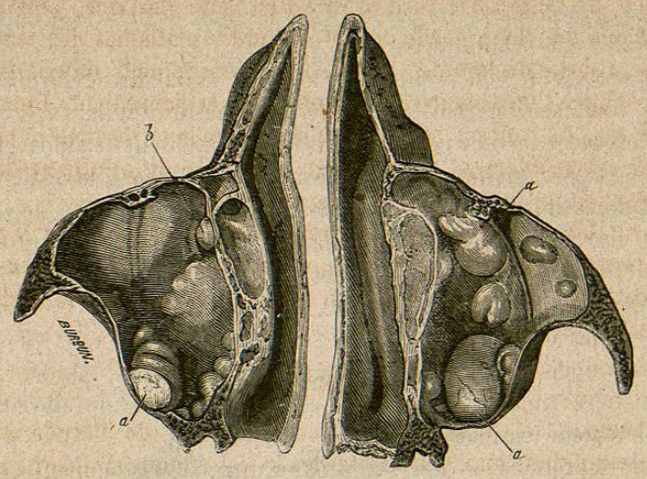

Fig. 145. — Kystes muqueux du sinus maxillaire.

a, a, a. Kystes de la paroi externe. — *b.* Kyste de la paroi interne.

Les kystes de la première espèce sont d'un petit volume, arrondis, transparents ; ils se détachent à la surface de la membrane muqueuse sous la forme de petites vésicules grosses comme un grain de millet; ils sont remplis d'une matière épaisse, transparente, se moulant dans la dilatation du canal et rappelant la substance du cristallin.

Les kystes de la seconde espèce, succédant le plus souvent à ceux de la première, sont beaucoup plus importants. Leur volume varie depuis celui d'un gros pois à celui d'un gros œuf de pigeon et quelquefois même davantage. Ils sont généralement transparents, d'un blanc jaunâtre; d'autres fois opaques, jaunes à leur centre et transparents à la périphérie. Leurs parois sont minces, souvent vasculaires et fongueuses. On les observe dans toute l'étendue de la membrane du sinus (voy. fig. 141). Leur contenu est un liquide visqueux, épais, filant, transparent, jaunâtre; d'autrefois, il est concret et opaque au centre de la tumeur. Quand celle-ci est volumineuse, le liquide devient sirupeux et se charge de cristaux de cholestérine. Au contact de l'air, il se dessèche et prend l'aspect et la consistance de masses de gomme arabique.

L'analyse chimique, faite par M. Regnault, a démontré que ce

liquide tient en suspension du mucus et de l'albumine dans une plus grande proportion qu'à l'état normal.

Au microscope, on trouve des granules de forme irrégulière, agglomérés par une matière transparente, dans laquelle on rencontre, soit des globules sanguins altérés, soit des globules graisseux, quelques cellules granuleuses, des débris d'épithélium, et une quantité notable de cristaux de cholestérine.

La présence de ces kystes dans le sinus maxillaire détermine certaines modifications dans cette cavité. A mesure qu'ils s'accroissent, ils se pressent les uns contre les autres, remplissent le sinus et finissent même par en distendre les parois; il se fait alors, tantôt une dilatation dans tous les sens, auquel cas l'os maxillaire double de volume, tantôt une dilatation partielle et dans un sens déterminé, soit du côté de l'orbite, soit du côté des fosses nasales, de la voûte palatine, des cellules ethmoïdales ou des joues.

Les parois du sinus maxillaire s'atrophient, les os qui les constituent s'amincissent, deviennent transparents, fragiles, perdent même leur matière calcaire et prennent l'aspect de membranes fibreuses incomplétement ossifiées.

Symptomatologie. — Les symptômes auxquels ils donnent lieu sont de point en point ceux que nous avons fait connaître à propos de l'hydropisie. Voilà pourquoi, au lieu de les décrire, nous renverrons à ce que nous avons dit précédemment sur ce sujet (voy. p. 792).

Diagnostic. — Les kystes muqueux du sinus maxillaire, pour ne plus parler de l'hydropisie, peuvent être confondus avec les tumeurs liquides ou solides du sinus ou avec les tumeurs du maxillaire supérieur.

Une *collection sanguine* se traduit à peu près par les mêmes symptômes que ceux des kystes; mais sans parler des antécédents, la ponction et l'incision exploratrices suffiraient à lever les doutes.

L'*abcès* sera plus facile à reconnaître, surtout si le pus se fait jour au dehors par une ouverture quelconque; mais même dans le cas où il n'y aurait aucun écoulement de pus, il se distinguera encore aisément du kyste muqueux par sa marche plus rapide et par les phénomènes inflammatoires qui l'accompagnent.

Les *tumeurs solides du sinus*, de même que les *kystes osseux du maxillaire supérieur*, se distinguent, d'une façon générale, des kystes muqueux par l'absence de fluctuation. Toutefois on observe des tumeurs solides ramollies à leur centre et seulement recouvertes d'une coque osseuse qui donnent lieu à une fausse fluctuation qu'il ne faut pas confondre avec celle des kystes muqueux. Cette fausse fluctuation n'est perçue qu'en certains points, tandis que celle des kystes muqueux, généralement nette et franche, est facile à percevoir dans toute l'étendue de la tumeur.

Pronostic. — Le pronostic n'offre pas de gravité. Cependant la cavité du sinus peut exceptionnellement s'enflammer, donner lieu à une collection purulente, à une ouverture spontanée. Suivant M. Giraldès, lorsque le liquide s'échappe de la sorte, il ne tarde pas à se reproduire, et la guérison, pour être obtenue, exige que l'on débarrasse complétement le sinus des kystes qu'il renferme.

Traitement. — Le traitement appliqué à l'hydropisie serait donc insuffisant et il importe d'ouvrir largement le sinus afin d'enlever complétement les tumeurs qu'il renferme.

VII. — Fistules.

Les *fistules* reconnaissent souvent pour cause un abcès du sinus, une carie, une nécrose de l'os maxillaire supérieur; plus rarement, elles

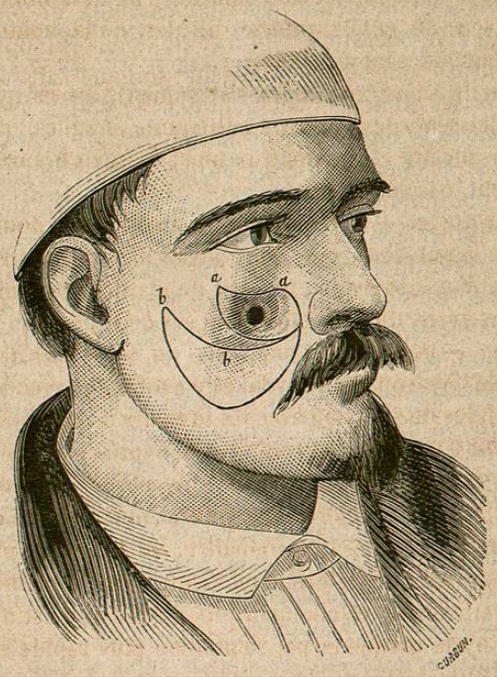

Fig. 146. — Fistule du sinus maxillaire produite par un projectile de guerre.

a. a. représente le bord supérieur, et *b. b.* le bord inférieur du lambeau mis en place. Les autres lignes représentent le lambeau avant son déplacement. Autour du trou, on voit la perte de substance qui a été avivée et qu'il a fallu combler. (De la collection de M. Péan.)

sont consécutives à la perforation et à la destruction traumatique des parties molles qui recouvrent la paroi antérieure du sinus (fig. 142). D'autres fois, elles sont le résultat d'opérations pratiquées sur cette partie.

Lorsqu'une fistule existe, il importe de déterminer si elle est due à un abcès du sinus ou si elle est entretenue par la présence d'une portion d'os nécrosée. Dans ce cas, l'élimination du séquestre pourra seule amener la guérison, tandis que dans le premier il suffira de pratiquer une large perforation dans un point déclive.

Sur un de ses malades, A. Bérard a pu convertir une fistule de la joue en fistule buccale, à l'aide du procédé suivant : « Il fit passer une » sonde cannelée de la joue dans le sinus, et tournant en bas la can- » nelure, il pratiqua en dedans de la bouche une incision en plongeant » un bistouri dans la cannelure de la sonde. Par là il fit passer un gros » fil de plomb dont une extrémité, recourbée en crochet, pénétra pro- » fondément dans le sinus, et dont l'autre, laissée dans la bouche, fut » fixée à une dent molaire. » (*Dict.* en 30 vol.) Dès le lendemain, l'orifice cutané était cicatrisé.

Si la fistule est entretenue par l'impossibilité de combler le vide qui résulte d'une opération chirurgicale, elle est alors incurable; mais elle ne cause que fort peu de gêne, soit que l'air froid s'y introduise, soit que les aliments pénètrent dans le sinus.

Nous voyons dans le mémoire de Bordenave que pour éviter l'entrée des aliments et même de l'air dans le sinus perforé on faisait porter au malade un obturateur fait de cire et de poudre de corail ; on ôtait cet instrument de temps à autre pour laisser sortir le pus. Mais on ne doit pas trop se préoccuper de l'idée que quelques aliments peuvent entrer dans le sinus ; cet accident serait sans danger, car on parviendrait aisément, à l'aide d'injections, à provoquer l'issue des matières introduites.

Enfin, dans les cas où la fistule est large, comme cela avait lieu chez le malade observé dans notre service et dont nous donnons la figure ci-contre (fig. 142), il n'y a pas d'autre ressource, pour faire disparaître la difformité, que de la recouvrir avec un lambeau autoplastique emprunté à la joue. Cette opération, toutefois, donne généralement des résultats moins satisfaisants que la restauration des paupières, du nez et des lèvres, à cause de l'épaisseur des parties qu'il faut aviver et de la perte de substance à combler.

VIII. — Carie et nécrose.

La carie et la nécrose des parties osseuses qui circonscrivent le sinus donnent lieu, quand elles se produisent, aux inflammations, aux abcès et aux fistules dont nous avons parlé. Or, comme c'est à ce point de vue qu'elles intéressent le chirurgien, et comme nous en avons longuement parlé, nous ne nous y arrêterons pas davantage.

IX. — Corps étrangers.

La plupart du temps, les corps étrangers du sinus maxillaire pénètrent par des ouvertures accidentelles; cependant il en est qui pénétrent par son orifice naturel, tels que des vers, des larves de muscides, qu'on y a trouvés plusieurs fois en nombre considérable. D'autres, tels que les calculs, se forment dans la cavité même du sinus (Lagoni, *Éphémérides des curieux de la nature*).

Lorsque le corps étranger pénètre par une ouverture accidentelle, il peut de même que la contusion et les fractures déterminer un épanchement de sang dans la cavité du sinus, ou l'inflammation et la suppuration de la muqueuse qui le tapisse. Quelquefois ces projectiles peuvent être, sans inconvénients, abandonnés dans le sinus, suivant l'opinion de Percy et de Ravaton. Celui-ci en effet cite un cas dans lequel il fit, six mois après la blessure, l'extraction d'une grosse balle logée dans l'antre d'Highmore. On a dit que le corps étranger a fini chez quelques malades par user, perforer et traverser la paroi inférieure du sinus et par tomber dans la bouche. C'est là un mode de terminaison sur lequel il ne faut pas compter.

L'extraction est le seul mode de traitement capable d'amener la guérison. Pour l'obtenir, il faut bien se garder d'ouvrir la joue pour pénétrer dans le sinus, car on laisserait de la sorte des fistules, des cicatrices et des difformités choquantes. Mieux vaut, suivant le conseil de M. Legouest, inciser le sillon labial supérieur par la bouche, mettre l'os à nu et ouvrir par trépanation une voie à travers la paroi antérieure de la cavité.

Les corps étrangers vivants qui ont été trouvés dans le sinus n'ont jamais été reconnus qu'après la mort, nous n'avons rien de spécial à dire sur le traitement qui leur convient.

X. — Tumeurs solides.

On observe, dans le sinus maxillaire, des tumeurs solides dont le point de départ est dans les régions voisines, telles, en particulier, que celles qui naissent dans les sinus frontaux, dans l'orbite, dans les alvéoles, dans les fosses nasales ou dans les arrière-narines, et qui s'engagent secondairement dans le sinus ; mais souvent aussi on rencontre des tumeurs qui se développent directement dans les parois du sinus et qui, au moins pendant un certain temps, restent limitées dans sa cavité : ces dernières seules nous occuperont ici, les premières se trouvant décrites dans les régions où elles prennent naissance.

Autrefois les chirurgiens, se basant sur l'analogie de texture de la muqueuse des sinus maxillaires avec celle de la membrane de Schneider, pensaient que les tumeurs de ces sinus étaient toujours pédiculées et de même nature que les polypes des fosses nasales ; c'est pourquoi ils les confondaient sous la dénomination de polypes et les considéraient généralement comme des tumeurs de bonne nature. Mais l'anatomie pathologique et l'histologie n'ont pas tardé à démontrer que les sinus maxillaires peuvent être le siége de productions très-diverses et, qu'au contraire, les tumeurs de mauvaise nature y sont fréquentes, à tel point même que certains auteurs, Vidal de Cassis entre autres, réagissant contre l'opinion des anciens, ne décrivent que des tumeurs, cancéreuses ou autres, qu'ils désignent sous les noms de fongus, de sarcomes, etc., et qu'ils en sont venus, à tort, à nier l'existence dans ces sinus de polypes simplement fibreux. Enfin, quelques auteurs confondent dans une même description toutes les tumeurs appartenant à l'os maxillaire supérieur et celles du sinus. Il en résulte une certaine confusion que nous chercherons, autant que possible, à éviter en prenant pour base de notre classification, non plus la nature des tumeurs, mais uniquement leur point de départ dans les différentes couches qui constituent les parois du sinus.

Nous les diviserons donc ainsi : A. *Tumeurs solides prenant leur point de départ dans les os ;* — B. *Tumeurs solides prenant naissance dans la membrane périostique et muqueuse qui tapisse le sinus.*

Nous dirons ensuite quelques mots des *tumeurs graisseuses*, qui ont été observées et dont le point de départ n'a pu encore être établi d'une façon certaine.

A. — Tumeurs qui ont pour point de départ les parois osseuses du sinus.

Les *tumeurs solides qui prennent naissance dans les os* sont : 1° les exostoses ; 2° les enchondromes ; 3° les myéloplaxomes ; 4° les fibroplaxomes dont nous avons eu fréquemment l'occasion de constater l'existence, et peut-être aussi quelques fibromes. Mais vu la minceur des parois osseuses qui entourent le sinus, il sera toujours difficile de dire si ces derniers ont pris naissance aux dépens du diploé ou des lames corticales de l'os, plutôt que dans le périoste interne ou externe qui recouvre soit l'intérieur, soit l'extérieur de ces cavités.

1° Exostoses.

Nous n'avons trouvé qu'un nombre assez restreint d'exostoses dans les parois du sinus maxillaire ; cependant, il nous a été facile d'en recueillir quelques exemples.

Anatomie pathologique. — Comme dans les autres régions, elles sont celluleuses ou éburnées.

Tantôt elles naissent sur la paroi externe du sinus et se développent vers l'extérieur, du côté des parties molles ; tantôt au contraire, prenant leur point de départ sur une des parois du sinus, elles se portent dans sa cavité. C'est plus tard seulement que ces dernières deviennent apparentes au dehors.

Lorsque ces tumeurs se portent à l'extérieur, il est habituellement facile de reconnaître les rapports qu'elles affectent, au niveau de leur implantation, avec la lame osseuse superficielle. Elles peuvent acquérir un développement assez considérable pour refouler au loin toutes les parties molles voisines qui recouvrent le périoste du maxillaire du même côté, telles que les joues ; elles peuvent même arriver de la sorte jusqu'au niveau du maxillaire inférieur et le comprimer au point d'en favoriser la résorption et de le réduire à une lame mince, comme on le voit sur une pièce déposée au musée Dupuytren (voy. t II, p. 485, fig. 208).

Lorsqu'elles se développent presque exclusivement vers la cavité des sinus, on ne peut reconnaître leur mode d'implantation qu'autant qu'elles n'en dépassent pas les limites ; longtemps elles se bornent à refouler le périoste muqueux qui les tapisse ; on voit alors distinctement, comme cela est noté dans un certain nombre d'observations et en particulier dans celle de M. Péan (voy. t. II, p. 492), que les parois du sinus, au niveau du point où elles donnent naissance à la tumeur, se continuent manifestement avec le tissu osseux de nouvelle formation. Quelquefois, à ce niveau, les deux tables de l'os sont amincies et séparées par une cavité dans laquelle on ne trouve plus trace de tissu aréolaire. Lorsqu'elles acquièrent un plus grand développement, elles refoulent les parois opposées du sinus et les détruisent si bien que souvent elles n'en laissent aucun vestige. Elles sont alors recouvertes par la pituitaire hypertrophiée du sinus d'abord et des fosses nasales ensuite, qui s'engage dans l'intervalle des lobes dont elles sont plus ou moins hérissées. Quant à prétendre, comme l'a fait Virchow, qu'un grand nombre de ces exostoses ne sont que des énostoses, c'est-à-dire qu'elles naissent dans le diploé et qu'elles écartent les couches corticales de façon à les refouler à leur surface à la manière d'une capsule, ici moins qu'ailleurs, avec le peu d'épaisseur du diploé, il serait possible de démontrer l'existence de cette variété.

Ces dernières tumeurs mettent un certain temps pour s'élever jusqu'au niveau des parois opposées du sinus, mais quand elles refoulent ces parois, elles finissent par rétrécir la cavité orbitaire, obstruer les fosses nasales et déprimer la voûte du palais. C'est en grandissant de la sorte que ces exostoses ont pu acquérir un volume et un poids consi-

dérables, comme cela eut lieu dans le cas de Hilton (1), qui recueillit une exostose dont le poids était de 450 grammes. Cette exostose, qui d'ailleurs était éburnée, s'était éliminée par nécrose.

Nous n'avons ici rien à ajouter à ce que nous avons dit précédemment de ces tumeurs au point de vue histologique (voy. t. II, p. 478).

Étiologie. — La plupart d'entre elles ont été observées dans l'enfance et chez l'adulte, presque jamais avant l'âge de quarante ans; souvent elles sont liées à une diathèse syphilitique. Quant aux autres causes qui leur ont été assignées par les auteurs, telles qu'un traumatisme, la scrofule, le scorbut, le rhumatisme, etc., elles ne sont rien moins que douteuses.

Symptomatologie. — Les symptômes varient, non-seulement suivant le point de départ de la tumeur, mais encore suivant le volume qu'elle acquiert. Les exostoses qui se développent à l'extérieur sont, de bonne heure, reconnaissables à la vue et au toucher.

Lors, au contraire, que l'exostose prend naissance profondément vers l'intérieur du sinus et qu'elle ne remplit qu'incomplétement ce dernier, son existence est presque impossible à reconnaître sur le vivant. Toutefois, à une période plus avancée, elle donne lieu à des déformations et à des prolongements qu'il devient de plus en plus facile de constater par les symptômes locaux.

Les symptômes fonctionnels sont les mêmes que pour les autres tumeurs de cette région, c'est-à-dire qu'elles peuvent rendre impossibles les mouvements de la joue, produire de l'épiphora, ébranler les dents, provoquer des douleurs plus ou moins intenses, paralyser les mouvements du globe de l'œil, troubler les fonctions du nerf optique, obstruer en partie le passage de l'air, rendre la voix nasonnée, quelquefois déterminer des troubles de l'audition, et, dans certains cas, gêner la mastication, la déglutition, parfois même la phonation et la respiration.

Diagnostic. — Nous avons indiqué les caractères spéciaux qui permettent de distinguer d'une façon générale les tumeurs osseuses des autres tumeurs solides, nous n'y reviendrons pas.

On reconnaîtra que l'exostose est de nature syphilitique, quand au lieu d'une seule tumeur on en trouvera deux ou plusieurs symétriques, ou bien encore d'autres semblables dans les régions éloignées.

Pronostic. — La gravité du pronostic est liée surtout au volume de la tumeur et aux prolongements qu'elle envoie dans les régions voisines.

Traitement. — Le traitement est le même que celui des exostoses des autres régions, il n'y a donc pas lieu d'y insister. Disons toutefois que, lorsque ces tumeurs se sont développées vers la cavité de l'antre d'Highmore, il est bon, suivant le conseil de Desault (1), de perforer largement la paroi antérieure de cette cavité, afin de rendre plus facile l'extraction. Il est à peine besoin d'ajouter qu'il est surtout utile de suivre ce précepte lorsque les exostoses sont éburnées, puisque leur tissu serait trop dur pour qu'on puisse songer à l'attaquer directement par la scie ou la gouge.

(1) *Guy's hospital report's London*, 1836, t. I, n° 11.

2° Enchondromes.

Les enchondromes des parois du sinus maxillaire sont assez rares. Cependant plusieurs auteurs, Stanley, Gensoul, MM. Dolbeau, Trélat, Giraldès, etc., en ont rapporté quelques exemples.

Comme dans les autres régions, ces enchondromes sont composés de fibro-cartilage plus ou moins altéré, on a trouvé au centre du cartilage des parties gélatineuses, calcaires ou même osseuses.

Ces tumeurs, de même que certaines exostoses, ont un pédicule si étroit que, pendant leur marche, ce pédicule peut se rompre; elles se nourrissent ensuite par les adhérences vasculaires qu'elles ont contractées avec la fibro-muqueuse qui tapisse leur périphérie; de là cette opinion assez accréditée aux yeux de quelques chirurgiens que ces tumeurs n'ont jamais eu avec les os d'autres rapports que ceux de voisinage.

Dans la plupart des observations qui ont été publiées, la tumeur, après avoir rempli le sinus, était devenue assez volumineuse pour refouler les organes et les cavités du voisinage en produisant des désordres semblables à ceux dus aux exostoses. C'est ce qui eut lieu chez le malade signalé par Gensoul, et chez qui la tumeur avait acquis une circonférence de 16 pouces.

C'est le plus souvent chez les jeunes gens que ces tumeurs se développent.

On ne peut guère, en observant leurs symptômes, les différencier des exostoses que par leur rareté peut-être un peu plus grande, leur élasticité caractéristique, leurs bosselures généralement plus nombreuses, la résistance un peu moindre qu'elles opposent au passage d'une aiguille exploratrice, à moins qu'elles ne soient en partie calcifiées ou ossifiées.

Leur marche est habituellement lente, et, comme elles sont pendant longtemps indolentes, les malades hésitent à se soumettre à une opération chirurgicale qui seule peut les mettre à l'abri du danger,

(1) *Œuvre chirurgicale*, par Bichat. Paris, in-8, 1798, t. II, p. 144.