tant qu'elles ne déterminent pas de troubles fonctionnels par suite d'un grand accroissement de volume. Dans quelques cas même, ils ne consentent à l'opération qu'à la suite d'une exacerbation ou d'un accroissement rapide dû, soit à une violence extérieure, soit à une autre cause.

Il est à peine besoin d'ajouter qu'outre la tumeur, il convient de reséquer le plan osseux qui la supporte pour mieux faire disparaître toute chance de récidive.

### 3° Myéloplaxomes.

Les tumeurs à myéloplaxes, d'abord mentionnées par M. Ch. Robin, puis étudiées avec le plus grand soin par M. Eugène Nélaton dans sa thèse inaugurale (*Thèse de Paris*, 1860), prennent quelquefois naissance dans la paroi osseuse du sinus maxillaire, mais il est rare qu'elles se développent primitivement dans l'intérieur même de ce sinus. C'est surtout dans le diploé du plancher qu'elles prennent naissance, et l'on peut dire que c'est là, pour ces tumeurs, un siége de prédilection.

Nous ne reviendrons pas sur l'anatomie pathologique de ces tumeurs ; nous les avons assez longuement étudiées, tome II, page 542.

Lorsqu'elles naissent dans le plancher du sinus maxillaire, ou bien elles sont sous-périostiques, proéminent fort peu à l'extérieur et ne compriment que très-légèrement les parois du sinus, ou bien elles sont interstitielles, affectent la forme enkystée, et dédoublent, en se développant, la paroi du sinus dans laquelle elles ont pris naissance ; les deux lamelles osseuses qui résultent de ce dédoublement sont graduellement refoulées, l'une vers l'extérieur pour former la partie accessible de la coque osseuse, l'autre vers l'intérieur du sinus où elle échappe à toute exploration. Tant que cette lamelle se distend ainsi, le sinus n'est pas envahi par la tumeur ; mais la cavité de ce sinus, incessamment refoulée, finit par s'effacer complétement par suite de l'adossement de ses deux parois opposées. En pareil cas, on peut croire de prime abord que la tumeur occupe la cavité du sinus, tandis qu'en réalité il n'en est rien. On trouvera dans la thèse de M. Eugène Nélaton une observation (obs. I) dans laquelle cette disposition était très-manifeste sur la pièce anatomique.

Au point de vue des symptômes, ces tumeurs se comportent ici comme dans les autres régions ; nous nous contenterons de rappeler leur coloration spéciale qui, lorsqu'elles sont apparentes, les fait facilement reconnaître.

Le diagnostic devient plus difficile lorsqu'elles sont profondes ; cependant elles ont une période latente, moins longue que certaines exostoses des sinus et font de bonne heure, en même temps qu'elles



se développent, une saillie appréciable vers les cavités nasale ou buccale. Parmi les signes qui pourront servir à les diagnostiquer, il faut mentionner le bruit de parchemin auquel elles donnent lieu ; en outre, il est assez facile de les traverser par une ponction exploratrice et d'en recueillir des éléments très-reconnaissables au microscope.

Les myéloplaxomes ont été longtemps confondus avec d'autres tumeurs et désignés tour à tour sous les noms de fongus vasculaire, érectile, médullaire, de tumeur fongueuse, anévrysmale, sanguine, hématode, d'ostéo-sarcome, de spina-ventosa, etc., etc. ; souvent aussi ils ont été pris pour des tumeurs cancéreuses. Mais aujourd'hui, grâce à leurs caractères parfaitement définis, ils sont faciles à distinguer des autres tumeurs.

Au point de vue du pronostic, nous rappellerons que ces tumeurs sont relativement bénignes.

Quant au traitement, il consiste, si la tumeur est enkystée, à inciser la coque osseuse qui la contient et à cautériser profondément ; si elle présente la forme infiltrée, la résection seule faite largement dans l'épaisseur du maxillaire et du sinus peut mettre les malades à l'abri d'une récidive.

### 4° Fibro-plaxomes.

Les fibro-plaxomes, qui naissent dans les parties osseuses du sinus maxillaire, ont été décrits avec raison par les anciens auteurs sous le nom de cancer, puis rangées à tort par M. Lebert et quelques micrographes parmi les tumeurs bénignes.

Les caractères histologiques que présentent ces tumeurs sont ceux que nous avons précédemment décrits (tome II, p. 542). Nous n'y reviendrons pas.

On a beaucoup discuté sur leur point de départ. Suivant Lebert, elles prendraient parfois naissance dans le tissu cellulaire qui entoure les faisceaux vasculo-nerveux traversant le diploé du sinus et en particulier dans celui qui entoure le nerf sous-orbitaire. Cette opinion mériterait, pour être confirmée, un plus grand nombre d'observations.

Ces tumeurs sont loin d'êtres rares. Au début, elles suivent une marche assez lente ; mais dès qu'elles ont acquis un certain volume, elles se développent plus rapidement que les précédentes, refoulent, détruisent tous les tissus qu'elles envahissent. Il n'est pas rare alors de voir leur surface s'ulcérer et contracter des adhérences avec les parties voisines.

Ce que nous venons de dire permet assez facilement de différencier ces tumeurs de celles dont nous avons précédemment parlé. Non-seulement, en effet, en raison de l'absorption des lamelles osseuses,

on perçoit de bonne heure le bruit de parchemin, mais encore on ne tarde pas à reconnaître que les lamelles osseuses étant détruites, la masse donne au toucher la sensation d'un tissu fongueux, recouvert de bosselures inégales ; parmi ces bosselures, les unes sont molles et correspondent à des parties gélatineuses ou kystiques, les autres offrent une dureté plus considérable et due aux spirales osseuses situées dans leur épaisseur. A la pression, elles saignent avec facilité, d'autant mieux qu'elles se ramollissent de bonne heure ; quand on les soumet à la ponction, on enlève aisément quelques-uns des éléments nécessaires pour les reconnaître au microscope.

La gravité du pronostic dépend surtout de l'étendue du mal. Quand la tumeur est peu développée, l'extirpation faite largement donne des chances d'une guérison radicale, tandis qu'à une période plus avancée, lors même que l'extirpation est encore possible, elle exempte beaucoup moins facilement les malades des récidives.

C'est dans ces sortes de cas que, la chirurgie conservatrice étant trop dangereuse, il convient d'imiter la conduite de Gensoul en France, et de Lisars en Angleterre, et de pratiquer la résection totale du maxillaire. Pour y parvenir, on peut avoir recours à un des procédés que nous avons fait connaître à propos de l'ablation des polypes naso-pharyngiens (voyez p. 762). Voici celui auquel nous donnons la préférence : Faire une incision sur le milieu de la lèvre supérieure jusque dans la narine située du côté malade, suivre le sillon naso-jugal jusqu'au sillon orbito-palpébral inférieur et terminer cette incision en dehors vers le milieu de ce dernier sillon ; ceci fait, détacher toutes les parties molles qui recouvrent l'os maxillaire, en ayant soin de ne pas conserver dans le lambeau, soit le périoste, soit les tissus voisins qui peuvent être adhérents à la tumeur et terminer l'opération à l'aide de la scie à chaîne, de la gouge et du maillet, suivant les règles ordinaires. Dans les nombreuses opérations que nous avons ainsi pratiquées, il a toujours été facile, à l'aide de pinces hémostatiques et d'éponges bien appliquées, de prévenir une effusion de sang trop considérable, et nous n'avons jamais eu besoin, comme le conseillaient Gensoul et Lisars, d'avoir recours, pour éviter l'effusion du sang, à la ligature de la carotide externe ou à la compression de la carotide primitive.

### B. — Tumeurs solides se développant dans la fibro-muqueuse qui tapisse le sinus.

Les *tumeurs solides ayant pris naissance dans la fibro-muqueuse qui tapisse l'intérieur du sinus*, sont : 1° les polypes muqueux et glandulaires ; 2° les fibromes ; 3° les fibro-plaxomes ; 4° les épithéliomes.



#### 1° Polypes muqueux. — Hypertrophies glandulaires.

On a trouvé dans la muqueuse du sinus maxillaire des polype semblables aux polypes muqueux ou myxomes et aux hypertrophies glandulaires des fosses nasales (Luschka).

Comme ces derniers, ils sont recouverts par le revêtement épithélial de la muqueuse. Tantôt ils contiennent dans leur épaisseur des tubes glandulaires hypertrophiés (Ranvier) ; tantôt ils deviennent kystiques et sont remplis d'un liquide séreux ou gélatineux. Dans ces cas, il devient extrêmement difficile de les distinguer des kystes muqueux décrits par M. Giraldès. Ces derniers n'en diffèrent, en effet, que parce qu'ils sont presque uniquement formés d'une paroi kystique.

Ces polypes passent presque toujours inaperçus chez le vivant, à moins pourtant qu'ils ne deviennent assez considérables pour refouler la paroi antérieure du sinus et faire saillie sur la joue.

Dans quelques cas (Fergusson), au lieu de refouler ainsi les parois, ils passent dans les fosses nasales par l'ouverture naturelle du sinus et sont pris pour des polypes du nez.

#### 2° Fibromes.

On trouve dans les auteurs un certain nombre d'observations de *fibromes* développés primitivement dans la membrane qui tapisse l'intérieur du sinus maxillaire. En 1851, M. Triquet en a présenté, en mon nom, un exemple à la Société de biologie. Cette observation offrait ceci d'intéressant que la tumeur, en un point, paraissait fluctuante. L'ablation de quelques dents permit de pénétrer dans l'alvéole et d'en exciser une portion. L'examen microscopique en fit reconnaître la nature.

Ces fibromes prennent-ils naissance dans les canalicules osseux eux-mêmes, comme l'indique Otto Weber, ou dans les couches adhérentes du périoste, comme d'autres l'ont prétendu? La question reste encore actuellement en litige. En effet, les observations qui ont été recueillies sont peu nombreuses, et cela explique pourquoi quelques chirurgiens ont mis en doute l'origine de ces fibromes dans la fibro-muqueuse.

Quoi qu'il en soit, il est bien démontré qu'après être restés enfermés dans le sinus pendant les premiers temps de leur existence, ces tumeurs finissent, assez lentement il est vrai, par se mouler sur les anfractuosités de la muqueuse qui les recouvre, par déformer le tissu osseux et même par le perforer en un point de façon à donner lieu à une tumeur apparente du côté de l'orbite, du nez, ou de la bouche.

Leur structure n'offre rien de particulier, sinon qu'elles sont remarquables par leur richesse vasculaire, ce qui explique les fréquentes hénorrhagies (Muron) ainsi que les pulsations qu'elles présentent dans certains cas (Paget) et le liquide jaunâtre, gluant, infiltré ou même enkysté qu'elles contiennent parfois dans leur épaisseur. Cette dernière particularité est rare, mais elle permet de comprendre comment dans bon nombre de cas rapportés par les auteurs, le diagnostic n'a pu être fait qu'au moment où la tumeur était déjà assez volumineuse pour nécessiter l'opération.

Il peut encore arriver, pendant leur développement, que ces tumeurs se compliquent d'accidents inflammatoires suivis d'abcès qui s'ouvrent dans la bouche ou à la joue et de fistules persistantes (voy. *Fistules*). Enfin, on a rapporté quelques exemples de *fibromes calcifiés*, c'est-à-dire de masses fibreuses au centre desquelles on trouve plusieurs corps durs calcaires et dans lesquels le microscope ne révèle la présence d'aucun ostéoplaste. La formation de ces éléments amène assez promptement la mortification de ce genre de tumeurs que les anciens désignaient sous le nom de *polypes pierreux* (voy. *Fosses nasales*, p. 746).

Mais c'est surtout avec les fibromes qui ont pris naissance dans les régions voisines qu'on les a confondues. Voilà pourquoi il importe de chercher de bonne heure à préciser les rapports de la tumeur, soit avec l'intérieur du sinus, soit avec les tumeurs des régions voisines qui s'en rapprochent le plus par leur marche et leurs caractères extérieurs.

Le traitement est le même que celui des tumeurs solides que nous avons précédemment décrites.

### 3° Fibro-plaxomes.

Quelques fibro-plaxomes peuvent prendre naissance dans les couches périostiques du sinus et offrir avec les autres tumeurs de cette région une ressemblance assez marquée.

Mais comme il est à peu près impossible de les distinguer des tumeurs fibro-plaxiques qui ont pris naissance dans les canalicules osseux, et comme leur description a été jusqu'ici confondue avec celle de ces derniers, nous ne chercherons pas à en donner une description différente.

Nous ne connaissons également aucun moyen autre que l'examen microscopique de parcelles recueillies qui permette de les distinguer, pendant la vie, des productions épithéliales dont nous allons parler. Dans tous les cas où la tumeur était constituée par une hypertrophie glandulaire il existait en même temps des masses semblables qui avaient pris naissance sur les méats ou les cornets, en raison de cette



particularité, leur étude nous paraît devoir être rattachée à celle des hypertrophies de même nature que nous avons décrites dans le chapitre consacré aux maladies des fosses nasales.

Dans quelques cas, le tissu morbide renfermait une assez grande proportion d'éléments fibreux, plus rarement d'éléments cartilagineux, plus fréquemment, au contraire, d'éléments osseux. Ces derniers sont quelquefois assez abondants pour simuler des exostoses celluleuses ou éburnées.

### 4° Épithéliomes.

Les épithéliomes du sinus maxillaire n'ont guère été étudiés que par les auteurs modernes.

Ces tumeurs, comme celles dont nous avons parlé à propos de la pituitaire, se présentent sous la forme de petites masses dures et

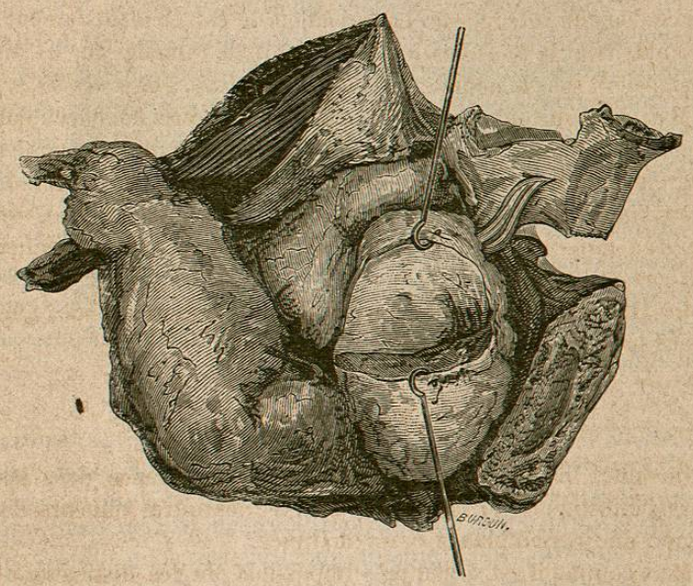

Fig. 147. — Épithélioma du sinus maxillaire dessiné d'après nature par M. Maurice Raynaud.

(De la collection de M. Péan.)

crevassées, serrées les unes contre les autres et rappelant l'aspect framboisé. Elles sont très-vasculaires, saignent au moindre contact et laissent sourdre par pression un liquide épais et caséeux. Elles se développent à tout âge, cependant c'est de quarante à cinquante ans qu'il est plus commun de les observer.

L'examen microscopique semble démontrer que ces tumeurs sont

formées par l'hypergenèse des éléments épithéliaux que l'on rencontre dans les nombreuses glandes que renferme la fibro-muqueuse des sinus. C'est ce que M. Ranvier a constaté sur deux pièces recueillies chez des malades auxquels M. Péan a pratiqué avec succès, l'an dernier, la résection du maxillaire supérieur, à l'hôpital Saint-Antoine.

Au début, la marche de l'épithéliome est lente, et à cette période la maladie passe quelquefois inaperçue. Mais plus tard, elle distend de tous côtés les parois du sinus, refoule les dents qu'elle fait tomber et leurs alvéoles qu'elle remplit par un fongus bosselé, saignant et qui donne à la bouche une odeur fétide. Bientôt elle envoie des prolongements dans les canaux vasculaires et arrive par cette voie jusqu'à la peau. Elle y contracte des adhérences, et le tégument devient le siége d'un ulcère en entonnoir avec base mamelonnée.

Le diagnostic est habituellement assez facile quand la tumeur a érodé les os, fait hernie au travers de leur épaisseur, et quand on peut en extraire quelques portions pour être soumises à l'examen microscopique. Par contre, il nous est arrivé à nous-même de croire, pendant la première période, que nous avions seulement affaire à une de ces suppurations du sinus à marche plus ou moins chronique qui se développent si fréquemment chez certains malades affectés de carie dentaire, alors qu'il s'agissait d'un épithélioma. C'est ce qui eut lieu dans l'observation du malade qui fut opéré par nous en 1859 et dont nous reproduisons la pièce dans la figure ci-contre (voy. fig. 143).

Le pronostic est grave, non-seulement en ce qu'aucun moyen autre que l'extirpation n'est applicable, mais encore en ce que la récidive a lieu facilement toutes les fois que la maladie est assez ancienne pour rendre difficile l'ablation totale de la production morbide.

### Tumeurs graisseuses.

Les tumeurs graisseuses du sinus maxillaire sont extrêmement rares. On n'en a rapporté jusqu'à présent que trois cas : l'un observé par M. Viard (*Société anatomique*, 1850), l'autre par M. Maisonneuve, et le troisième par nous il y a un grand nombre d'années.

Dans les deux premiers cas, la matière contenue dans les sinus ressemblait assez peu à celle des lipomes développés dans les autres parties du corps et avait l'apparence de suif un peu ramolli, tandis que dans le nôtre la matière grasse était un peu plus jaunâtre, mélangée à une petite quantité de tissu fibreux et à quelques lamelles osseuses assez peu vasculaires, comme on le voit sur la figure ci-contre (voy. fig. 148).

Outre les symptômes de dilatation et de compression communs à



toutes les tumeurs solides du sinus, ces tumeurs présentent une fluctuation qu'il faut se hâter de reconnaître pour en établir le diagnostic. Une ponction exploratrice lèverait d'ailleurs les derniers doutes et permettrait d'éviter l'erreur grave qui consiste à prendre ces tumeurs pour une forme de carcinome : c'est ainsi que chez un malade une ablation du maxillaire allait être faite quand un examen suprême permit au chirurgien de donner issue, à l'aide d'une simple ponction, à une énorme quantité d'une matière suifeuse et blanchâtre.

Nous avons eu l'occasion de remarquer que dans ces tumeurs dites

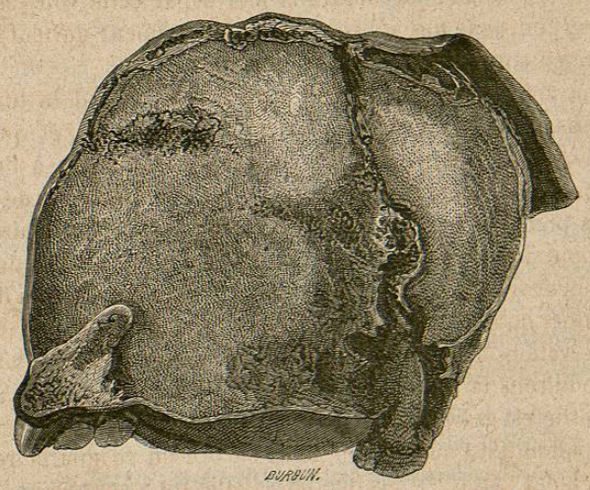

Fig. 148. — Tumeur graisseuse du sinus maxillaire.
(De ma collection.)

graisseuses, un fin trocart explorateur exécute beaucoup moins facilement, dans l'épaisseur de la masse morbide, un mouvement de circumduction que si la tumeur était constituée par une masse butyreuse.

Chez un des malades la matière grasse a suppuré, et cette suppuration a causé une véritable ulcération du sinus.

Le traitement qui paraît préférable est celui qui consiste à enlever uniquement la matière morbide et à modifier le mieux possible par des injections détersives les surfaces avec lesquelles celle-ci se trouve en contact. Toutefois, quand la matière grasse est emprisonnée par des aréoles osseuses et résistantes et qu'elle sera trop difficile à extraire, on pourra recourir à la résection du maxillaire.

FIN DU TOME TROISIÈME.