prismatiques ou de lames rhomboédriques ; chez l'écureuil, ce sont des lames hexagonales; chez le cobaye, ils sont tétraédriques et octaédriques. Le pigment sanguin lui-même est une poudre brunâtre ou noire : l'hématine; il peut être obtenu sous forme cristalline à l'état de chlorhydrate d'hématine (FIG. 11). Ces cristaux sont de dimensions microscopiques, de couleur brune; ils ont la forme de lames rhomboïdriques

Nous n'y distinguons pas de paroi, pas de noyau au premier abord, mais nous pouvons être trompés par bien des apparences. D'abord l'élément est très aplati, concave au centre et le reliquat nucléaire peut être considérablement réduit; puis, même dans les hématies de certains ovipares, nous voyons que les différences de réfringence sont tellement faibles entre le noyau et le protoplasma, que le premier semble indistinct; l'hémoglobine qui imprègne uniformément l'hématie discoïde contribue peut-être à masquer ce noyau.

Le globule rouge imprégné d'hémoglobine, qu'il s'agisse du globule nucléé elliptique ou du globule discoïde, est une forme déjà vieillie, comme l'a montré très bien G. Pouchet : il est inapte à se reproduire et il est destiné à se redissoudre dans le plasma, après avoir rempli pendant un temps variable son rôle vecteur de l'oxygène. Ce globule doit être considéré, sous cet aspect, comme un élément arrivé à une phase avancée de son développement.

Ne pourrait-il pas avoir subi des modifications morphologiques qui rendraient indistincts la paroi, le protoplasma et le noyau, par une sorte de tassement et de fusion de ses diverses parties constituantes?

Les cellules cornées de l'épiderme dérivent manifestement des cellules du corps muqueux ; elles en diffèrent considérablement ; cette comparaison montre bien l'idée que nous nous faisons du globule discoïde des mammifères. — M. Sappey, à l'aide de procédés tout à fait spéciaux, fait reparaître le noyau dans les globules rouges des mammifères, comme on parvient à le décéler dans les cellules cornées.

On nous objectera sans doute que nous sommes loin de connaître les phases qui amènent le globule rouge à l'état de disque

étroites; ils sont appelés cristaux d'*hémine* ou cristaux de Teichmann. Dans le *sang* humain extravasé, on rencontre parfois des cristaux brillants de couleur jaune ou orange; ils ont reçu le nom d'hématoïdine de Virchow qui les a découverts. On les suppose identiques à la bilirubine retirée de la bile humaine.

FIG. 11. Cristaux d'hémine.

13. Les globules blancs, ou incolores du sang hu-

biconcave, qu'on ne suit pas bien la disparition du noyau, etc.; nous en convenons. Mais est-ce là un ensemble de preuves suffisant pour admettre que l'hématie discoïde soit une sorte de monstruosité anatomique radicalement différente des globules des ovipares et de l'embryon ? Est-il bien plus satisfaisant pour l'esprit de la faire provenir des hématoblastes de Hayem, ou de blocs protoplasmiques détachés des cellules de Neumann et Malassez dans la moëlle des os, que d'admettre que nous nous trouvons en présence d'un élément anatomique vieilli, qui s'est modifié dans des conditions encore inconnues pour la plupart?

Constitution chimique des hématies. Pour 100 parties, les hématies contiennent 85 parties d'une matière rouge cristallisable, l'hémoglobine, 12 parties d'une substance dénommée, par Denis, globuline et qu'on retrouve dans le cristallin, 2,32 de cendres formées de phosphates, de chlolure de potassium, etc, 0,35 de fer ramené à l'état métallique, enfin 0,33 de corps gras. L'hémoglobine, que l'on peut retirer des globules par des procédés très simples (action dissolvante de l'alcool, de l'éther), cristallise sous des formes différentes, suivant les espèces animales. Elle se décompose très facilement sous l'influence des acides faibles, ou même spontanément dans les épanchements sanguins, en albumine liquide et par suite résorbable et en hématosine, dans les proportions de 96 parties d'albumine et de 4 parties d'hématosine p. 100.

L'hématosine n'est jamais cristallisable; elle se présente sous l'aspect de granules pourpres ou orangés, caractéristiques, solubles dans l'acide sulfurique. Dans l'épaisseur des tissus,

main, ont environ 9 μ à 11 μ de diamètre, et sont sphériques dans le sang en circulation ou lorsqu'il sort des vaisseaux. Leur substance est formée d'un protoplasme transparent, d'aspect granuleux, contenant des granulations brillantes de dimensions variées. Ces granulations sont de nature graisseuse, ou, comme dans quelques espèces de sang, notamment celui du cheval, elles ont une couleur rougeâtre : ces globules sont supposés, par quelques observateurs (Semmer et A. Schmidt), être intermédiaires entre les globules rouges et blancs [1].

l'hématosine peut, dans des conditions spéciales, perdre tout son fer, s'hydrater et se transformer en une nouvelle matière cristalline, l'hématoïdine. Cette dernière cristallise en rhomboèdres du plus beau rouge pourpre et cependant il n'entre pas de fer dans sa constitution. Il ne faut donc pas faire intervenir le ferdans la coloration des globules sanguins.

Cette absence de fer est encore remarquable dans les matières colorantes de la bile et de l'urine, biliverdine, bilirubine, urobiline, etc., toutes substances qu'on peut faire dériver de l'hématosine par des modifications très simples.

L'hémoglobine, constituant en grande partie les globules rouges, est imputrescible comme les principes cristallisables de la deuxième classe. Elle offre des propriétés tout à fait spéciales mises en lumière par Cl. Bernard et qu'on observe aussi dans les hématies ; mise en contact de l'oxygène, elle le fixe dans la proportion de 1 centimètre 1/4 cube pour un gramme d'hémoglobine; elle prend alors une teinte rouge, rutilante, comme le sang artériel; à cet état on lui donne le nom d'oxyhémoglobine. A volume égal les globules rouges eux-mêmes dissolvent un peu plus d'oxygène que l'hémoglobine, un centimètre et demi cube par gramme de globules. Cl. Bernard a constaté que la quantité d'oxygène dissoute dans ces conditions augmentait progressivement de 0, jusque vers 38 à 42 degrés. A 50 degrés les globules perdent tout pouvoir dissolvant pour l'oxygène ; ils sont morts.

[1] *Leucocytes de Semmer : cellules* éosinophiles *d'Ehrlich.* —

Le protoplasme des globules blancs contient du glycogène (Ranvier et Schäfer). Dans le sang des vertébrés inférieurs, les globules blancs sont beaucoup plus grands que chez les mammifères; mais, dans tous les cas, ils sont formés de protoplasme, contenant un, deux ou plusieurs noyaux, et montrant des mouvements *amiboïdes*. On peut observer ces mouvements dans les globules, sans l'addition d'aucun réactif, sur un échantillon de sang frais examiné au microscope; mais les mouvements deviennent toujours plus prononcés si l'on chauffe légèrement la préparation à la température du sang de l'animal. On voit alors sortir des globules, des processus plus ou moins longs sous forme de filaments, qui s'allongent, se retirent et apparaissent encore sur un autre point de la circonférence. Le globule change de place, soit par un mouvement d'écoulement de son protoplasme entier, soit en s'allongeant rapidement sous le champ du microscope, en poussant des prolongements sarcodiques sur un point et les retirant sur d'autres points.

Semmer, élève de Alex. Schmidt, a appelé spécialement l'attention sur une espèce de leucocytes qu'on trouve avec des caractères en quelque sorte typiques chez le cheval. A. Schmidt a désigné ces éléments sous le nom de « rothe Kœrneskugel ». G. Pouchet pense qu'il vaut mieux leur conserver le nom de leucocytes de Semmer, qui ne préjuge en rien de leur nature. Il préfère cette dénomination à celle de cellules *éosinophiles* qui a été aussi proposée.

Cette variété de leucocytes offre à peu près le volume des autres. Ils sont sphériques, mais ils se distinguent immédiatement parce que le corps cellulaire contient des granulations arrondies plus ou moins volumineuses et réfringentes. Ces granulations se groupent dans une portion du corps des éléments dont les noyaux sont refoulés d'un autre côté, *vers la périphérie*.

Durant ce mouvement, le globule peut attirer à lui des granules du fluide environnant.

14. Les globules blancs du même échantillon de sang diffèrent considérablement de dimension et d'aspect, quelques-uns ayant seulement la moitié de la dimension des autres, et quelques-uns étant beaucoup plus pâles que les autres.

Les spécimens plus petits possèdent généralement un noyau occupant la plus grande partie du globule; les plus larges en contiennent habituellement deux, trois et souvent plus, et montrent plus nettement le mouvement amiboïde que les autres. La segmentation par clivage des globules blancs du sang des bas-vertébrés a été directement observée par Klein et Ranvier.

15. Dans chaque spécimen du sang de l'homme et

Ce caractère paraît constant. Il y a généralement deux noyaux avec des nucléoles dans les leucocytes de Semmer. Ces noyaux sont ovoïdes et toujours rapprochés.

Les mouvements amiboïdes de ces leucocytes sont peu prononcés. Au reste, ils n'existent pas seulement dans le sang: on les rencontre aussi dans les glandes lymphatiques, dans la moëlle des os, etc... Ils existent vraisemblablement chez tous les vertébrés et représentent le type dominant des hématies des invertébrés.

Quelle est la nature des granulations incluses dans les leucocytes de Semmer? Semmer, en s'appuyant sur l'aspect de ces granulations et sur leurs réactions à l'état frais, les rapprochait de la substance hémoglobique des hématies. Pouchet a vérifié que les granulations fixaient l'acide picrique et l'éosine à la manière de l'hémoglobine. Mais il lui paraît difficile de regarder les granulations des leucocytes de Semmer comme formées d'une substance en tout comparable à celle qui compose les hématies.

des mammifères, on trouve un nombre variable de larges granulations plus ou moins angulaires, isolées ou en groupes, qui ont été spécialement étudiées par Osler[1]. Selon Bizzozero, quand elles sont observées dans le sang vivant et frais, elles apparaissent comme des disques pâles circulaires ou légèrement ovales (FIG. 12, *b*). Leur dimension est seulement le tiers ou la moitié de celle des globules rouges du sang. Ces granulations sont appelées par lui *disques sanguins*, et il suppose qu'ils sont d'une importance essentielle dans le phénomène de la coagulation du sang; en fait, ils seraient le ferment fibrineux. Hayem les a décrits antérieurement comme étant des formes intermédiaires dans le développement des globules rouges du sang et les a appelés hématoblastes.

FIG. 12. — Sang humain

a, globules rouges sanguins; — *b*, plaques sanguines de Bizzozero.

16. *Développement des globules du sang.* — A un stade encore peu avancé dans la vie embryonnaire, quand le sang fait son apparition, c'est un fluide

[1] *Hématoblastes. Régénération des globules rouges.* — C'est à Vulpian que nous devons les premières notions justes sur la régénération des globules rouges du sang des ovipares. Ce savant a observé le sang de grenouilles qui avaient eu des hémorrhagies abondantes à la suite d'amputations. Il conclut que chez la grenouille adulte les globules rouges résultent de l'évolution de cellules incolores, nucléées qui, d'abord petites, arrondies et sphéroïdales, deviennent discoïdes, puis ovalaires en s'aplatissant. Lorsqu'elles ont atteint le

incolore contenant seulement des globules blancs (chacun avec un noyau), qui proviennent de certains éléments du mésoderme. Ces globules blancs se transforment en globules rouges, s'aplatissent, et leur protoplasme devient homogène et d'une couleur jaunâtre. Pendant tout le temps de la vie embryonnaire, de nouveaux globules blancs se transforment en rouges. Sur l'embryon de l'homme et des mammifères, ces globules rouges conservent leurs noyaux pendant quelque temps, mais plus tard, ils les perdent.

Les nouveaux globules rouges sanguins nucléés sont formés par segmentation des premiers globules rouges.

On a souvent observé les mêmes phénomènes de segmentation sur les éléments figurés de sang adulte des vertébrés inférieurs (Peremeschko) aussi bien que des mammifères (Bizzozero et Torre).

Chez l'embryon et chez l'adulte, la moëlle rouge

volume et la forme des globules rouges, elles se teintent d'hémoglobine. Ces faits ont été vérifiés par G. Pouchet sur le triton et par Renaut (de Lyon),

Chez les mammifères, la première phase d'évolution des globules rouges discoïdes paraît représentée par les *globulins* de Donné, les *hématoblastes* de M. Hayem, les *plaquettes sanguines* de Bizzozéro ; toutes ces différentes dénominations ont été successivement appliquées au même élément.

En 1879, Hayem donne le nom d'hématoblastes aux globulins de Donné qu'il décrit comme des éléments très petits, très délicats, peu réfringents et à contour peu visible, mesurant 1,5μ à 3μ. Voici les conclusions générales auxquelles il arrive sur la constitution de ces éléments : « Les globules rouges proviennent du développement plus ou moins régulier de petits éléments incolores, délicats, très altérables, se modifiant rapidement, dès qu'ils sont sortis des vaisseaux. » Ces éléments passent par une phase intermédiaire dans laquelle ils se perfectionnent, grossissent et se colorent jusqu'à ce qu'ils acquièrent leurs caractères normaux.

En 1882, M. Hayem, en étudiant le caillot oblitérant les artères sectionnées, a retrouvé ces mêmes hématoblastes comme composant la plus grande partie du caillot ; il est disposé à leur faire jouer un rôle prépondérant dans le phénomène de la coagulation du sang.

des os est un foyer important d'origine pour les globules rouges du sang (Neumann, Bizzozero, Rindfleisch) ; de nombreuses cellules protoplasmiques nucléées se transforment en globules rouges nucléés du sang. Le protoplasme du globule devient homogène et teinté en jaune ; le noyau disparaît plus tard. On suppose aussi que la rate est une source des globules sanguins, et que, ordinairement, les globules blancs s'y transforment en rouges ; mais le fait est encore loin d'être prouvé. Dans tous ces cas, le protoplasme devient homogène et se pénètre d'hémoglobine, tandis que la cellule s'aplatit et devient discoïde, et, à la fin, le noyau disparaît.

Schäfer a décrit la formation intracellulaire (endogénèse) des globules rouges du sang, d'abord comme de petites particules d'hémoglobine, mais se développant bientôt de manière à devenir des globules rouges du sang. Ce fait a été observé dans certaines cellules du tissu sous-cutané des jeunes animaux.

Malassez décrit les globules rouges du sang comme tirant leur origine du bourgeonnement continu des cellules de la moëlle des os [1].

[1] *Origine des hématies dans la moëlle des os.* — Nous croyons devoir faire avec G. Pouchet quelques réserves au sujet de

Les globules blancs paraissent dériver essentiellement des organes lymphatiques, d'où ils sont apportés par la lymphe dans le sang en circulation.

l'origine des hématies dans la moëlle des os, quelles que soient l'autorité et la faveur dont jouissent actuellement les travaux qui ont été récemment publiés. Les hématies sont des éléments un peu spéciaux dont la propriété essentielle est de fixer l'oxygène grâce à l'hémoglobine qu'ils contiennent. Mais les hématies, si elles présentent une certaine élasticité, si elles peuvent jusqu'à un certain point se déformer, s'étirer en traversant des capillaires dont le calibre est plus étroit qu'elles, les hématies, disons-nous, ne sont jamais animées de mouvements spontanés comparables aux mouvements amiboïdes des leucocytes. Comment comprendre dans de telles conditions que les hématies qui se formeront en grand nombre dans la moëlle des os, hors des vaisseaux capillaires sanguins, par conséquent, puissent passer ensuite dans le torrent circulatoire? Le fait serait explicable à la rigueur pour les leucocytes, il devient absolument incompréhensible pour les hématies.

CHAPITRE II

ÉPITHÉLIUMS

17. Les cellules épithéliales (FIG. 13, *A*) sont des cellules protoplasmiques nucléées, formant des mem-

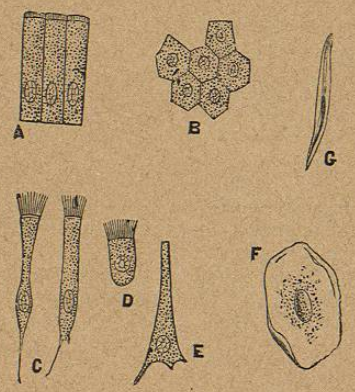

FIG. 13, *A*. — Espèces variées des cellules épithéliales.

A, cellules cylindriques de l'intestin ; — *B*, cellules polyédriques de la conjonctive ; — *C*, cellules coniques ciliées de la trachée ; — *D*, cellule ciliée de la bouche de la grenouille ; — *E*, cellule conique renversée de la trachée ; — *F*, cellule pavimenteuse de la cavité buccale, vue sur sa surface large ; — *G*, cellule pavimenteuse vue sur son côte étroit.

branes continues sur la surface de la peau, du tégument interne (muqueuse du tube digestif), des organes