CHAPITRE IV

ENDOTHÉLIUMS

30. Les surfaces libres des membranes séreuses et synoviales[1], la surface arachnoïdienne cérébrale et rachidienne, la surface postérieure de la cornée et

[1] *Du revêtement des synoviales articulaires.* — Les opinions les plus diverses ont été émises sur le mode de constitution de la couche de revêtement des membranes synoviales. Pour la plupart des anatomistes français, cette couche se composerait d'un épithélium stratifié par places (Sappey, Cornil et Ranvier, Cadiat, etc.). D'après certains auteurs allemands (Reichert, Bruch, Lusckka), on observerait chez le fœtus humain, immédiatement sur le cartilage articulaire, un endothélium très net rappelant la forme de celui des vaisseaux et ne pouvant nullement être confondu avec les cellules du cartilage ; cet épithélium manquerait sur l'adulte et ne se rencontrerait que dans les points soustraits aux frottements. Bowmann, Kölliker, Gerlach n'ont pas vu cette couche chez le fœtus.

Sur l'adulte, Hüter met en doute la couche épithéliale décrite par Henle et Hirtl. Tilmanns admet chez le nouveau-né un épithélium simple et très élégant et il émet l'idée singulière que, sur l'adulte, l'état stratifié de cet épithélium serait dû à une sorte d'état inflammatoire produit par les frottements incessants que subit cette couche.

Les recherches récentes sur ce sujet ne sont pas moins contradictoires. Soubbotine (*Recherches histologiques sur la structure des membranes synoviales* in *Archives de Physiologie*, 1880) considère les villosités « comme recouvertes de cellules cylindriques et polyédriques qui ont le caractère de cellules glan-

la surface antérieure de l'iris, les surfaces du tendon et gaînes tendineuses, les sinus lymphatiques ou sacs lymphatiques des animaux amphibies, la cavité du cœur, les vaisseaux sanguins et les vaisseaux lymphatiques sont tapissés par une membrane endothéliale continue, composée d'une couche unique de cellules aplaties transparentes, appelées cellules endothéliales (FIG. 17). Chacune contient un noyau ovale situé généralement excentriquement.

FIG. 17. — Endothélium du mésentère du chat.

Les contours des cellules endothéliales, et le noyau de ces dernières sont bien visibles.

Comme dans l'épithélium, les lames cellulaires endothéliales sont réunies par une substance fluide

dulaires analogue aux cellules des glandes à mucus ; il s'y rencontre aussi des cellules caliciformes semblables à celles de la muqueuse intestinale. Les caractères anatomiques et physiologiques des synoviales les rapprochent des tissus glandulaires et la capsule articulaire peut être regardée à juste titre comme une glande close ».

MM. Hermann et Tourneux n'ont jamais obtenu, par la nitratation des synoviales, de figures nettes et régulières qu'ils puissent attribuer à la présence d'un épithélium. Ils rapprochent, au point de vue de la structure, la couche superficielle des synoviales articulaires de la paroi des bourses séreuses. « De même que pour les bourses séreuses, la couche de revêtement est formée d'une substance fondamentale homogène, légèrement granuleuse, parfois striée, englobant dans son épaisseur des cellules *cartilagineuses* modifiées dont quelques-unes viennent faire saillie à la surface libre de la synoviale.

Au niveau des franges synoviales et de leurs appendices, les éléments cellulaires augmentent de nombre et de volume, tandis que la substance interposée, encore appréciable dans la profondeur, a complètement disparu, même à la surface des franges...

ou semi-fluide, homogène, interstitielle, ou substance cémentaire qui se compose chimiquement de globuline. Quand on examine la structure des membranes endothéliales à l'état frais, les cellules endothéliales ne sont pas toujours visibles à cause de leur grande transparence ; mais en imprégnant les membranes avec une solution diluée de nitrate d'argent, puis les exposant à l'influence de la lumière, la substance cémentaire apparaît teintée en noir, et, par ce moyen, la forme et la dimension des lames cellulaires deviennent évidentes. Par des colorations variées, le noyau de chaque cellule peut être rendu apparent.

Par un examen soigneux, et avec des réactifs appropriés, on peut démontrer que chaque cellule endothéliale consiste en une lame fondamentale homogène. A l'intérieur de la lame, on trouve le noyau, et autour de lui est une substance qui apparaît granulaire, mais qui est de nature fibrillaire, les fibrilles étant arrangées en un réseau et s'étendant en plusieurs places jusqu'à la limite de la lame fondamentale. Le noyau est limité par une membrane et contient un réticulum très net. Les fibrilles de la substance cellulaire apparaissent en connexion avec celles du réticulum du noyau.

Ils considèrent le tissu qui résulte de cette disposition comme un tissu spécial sans analogue dans l'économie, dérivant probablement du *tissu cartilagineux* et n'ayant de commun avec le tissu épithélial que l'absence de vaisseaux et la configuration extérieure des éléments qui le constituent. (Société de Biologie et *Gazette médicale*, 1880.) (Voir, pour plus de détails : *Développement des cavités et des moyens d'union des articulations*, thèse d'agrégation. 1883, par G. Variot.)

31. Sous le rapport de la forme, les cellules endothéliales diffèrent considérablement. Celles de la plèvre, du péricarde, du péritoine, de l'endocarde de l'homme et des mammifères sont plus ou moins

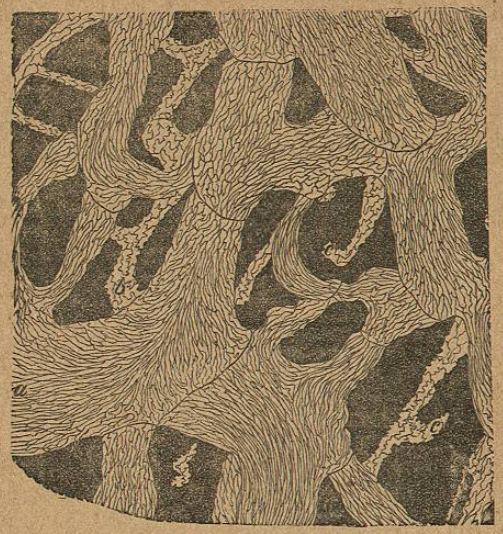

Fig. 18. — Réseau de lymphatiques dans le tendon central du diaphragme du lapin, préparé avec du nitrate d'argent, de manière à montrer les contours des cellules endothéliales formant la paroi des lymphatiques.

a, gros vaisseaux lymphatiques ; — *b*, capillaires lymphatiques ; *c*, extrémités apparentes des lymphatiques.

polygonales, ou faiblement allongées. Leurs contours varient : dans les lymphatiques de la grenouille, les cellules sont beaucoup plus larges et à contours très sinueux, tandis que les cellules de la surface postérieure de la cornée sont très régulières, penta-

gonales ou hexagonales, ayant des contours rectilignes dans l'état normal, mais dentelés et sinueux après qu'elles ont été traitées par des réactifs variés ou lorsqu'elles sont dans un état anormal; les lames endothéliales recouvrant les vaisseaux sanguins et lymphatiques sont étroites et longues avec des contours plus ou moins sinueux (FIG. 18).

Dans les capillaires lymphatiques, les lames endothéliales sont polygonales, mais leur contour est dentelé.

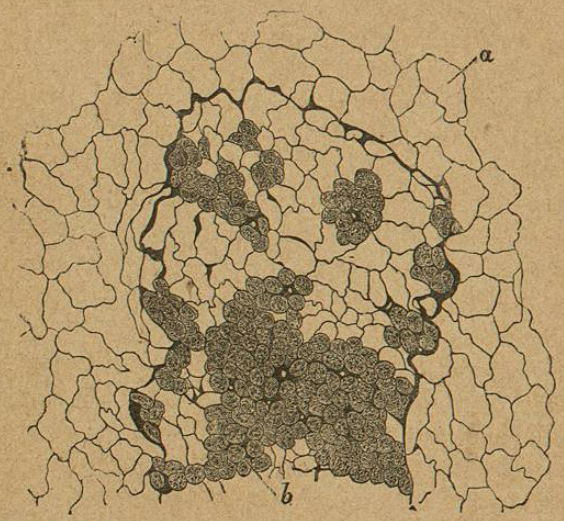

FIG. 19. — Epiploon du lapin imprégné au nitrate d'argent. *a*, cellules endothéliales ordinaires; — *b*, cellules germinatrices.

32. En général, les cellules endothéliales sont aplaties, c'est-à-dire squameuses ; mais dans quelques

places elles sont polyédriques ou même cylindriques courtes. On observe ces dernières cellules isolées ou en petits groupes recouvrant des surfaces plus ou moins étendues en forme de nodules, de villosités, ou de filaments sur la plèvre et l'épiploon, sur les membranes synoviales et sur la tunique vaginale du testicule, etc. On les observe spécialement en nombre considérable dans la plèvre et dans l'épiploon (FIG. 19) de tous les sujets normaux (homme, singe, chien, chat et rongeurs) ; leur nombre et la fréquence de leur apparition augmentent dans des conditions pathologiques (inflammations chroniques, tubercules et cancer, etc.).

Ces cellules endothéliales sont les cellules endothéliales germinatrices, et on peut voir qu'elles sont le siège d'un processus de segmentation actif. Ces éléments produisent ainsi de petites cellules sphériques, lymphoïdes (amiboïdes), qui plus tard sont absorbées par les lymphatiques et portées dans le système sanguin comme les globules blancs.

Sur la surface des membranes séreuses, spécialement sur la plèvre diaphragmatique (FIG. 20), il existe de petites ouvertures (stomates) conduisant de la cavité séreuse dans un vaisseau lymphatique de la membrane séreuse. Ces stomates sont souvent entourés par des cellules germinatrices.

33. Chez la grenouille. les cellules germinatrices apparaissent en grande abondance sur le mésogastre et la partie du péritoine qui sépare la cavité péritonéale de la grande citerne lymphatique. Cette partie

du péritoine est appelée le septum de la grande citerne lymphatique; sur ce septum, de nombreux

FIG. 20. — Portion de la surface péritonéale du tendon central du diaphragme du lapin, préparé avec du nitrate d'argent.

s, stomates; — *l*, canaux lymphatiques; *t*, faisceaux tendineux. La surface est couverte par l'endothélium. Les stomates sont environnés par les cellules endothéliales germinatrices.

trous ou stomates établissent une libre communication entre les deux cavités. Sur la surface péritonéale de ce septum, les stomates sont souvent bordés par des cellules germinatrices. Chez la femelle de la grenouille, ces cellules germinatrices du péritoine (mésogastre, mésentère, septum externe) sont ciliées.

34. L'épiploon et les diverses parties de la plèvre

sont, chez l'homme adulte, le singe, le chien, le chat, le cobaye, le rat, etc., des membranes fenêtrées (FIG. 21) formées de bandes de tissu cellulaire, de dimensions variées, se divisant, puis se réunissant et laissant entre elles des trous plus ou moins larges,

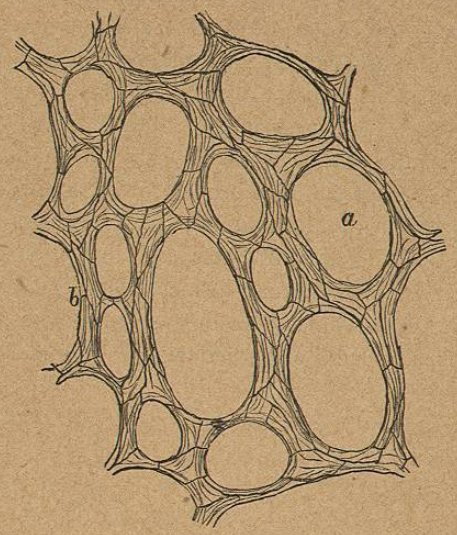

FIG. 21. — Portion de l'épiploon du chat, imprégné au nitrate d'argent.

a, fenêtres ou trous; — *b*, trabécules couvertes par l'endothélium. Les contours seuls (lignes argentées) des cellules endothéliales sont visibles.

de forme oblongue ou circulaire. Ces trous ou fenêtres sont tout à fait libres et des cellules épithéliales adhèrent seulement à la surface des bandes, sans passer de l'une à l'autre à la manière d'un pont.

Sur la surface péritonéale du diaphragme, ces cellules endothéliales offrent un arrangement différent de celui qu'elles ont du côté pleural ; sur la première surface, il y a un certain nombre de canaux lymphatiques (fentes creusées dans l'interstice des faisceaux de tendons et de muscles), rayonnant vers le milieu du tendon central. L'endothélium de la surface de ces canaux lymphatiques est composé de cellules beaucoup plus petites que celles qu'on trouve dans les places intermédiaires. Aussi l'endothélium du péritoine recouvrant le diaphragme montre un grand nombre de rayons formés de petites cellules endothéliales ; quelques-unes de ces petites cellules ne sont pas aplaties, mais polyédriques, et de la nature des cellules germinatrices (FIG. 21). Les stomates, ci-dessus mentionnés, apparaissent parmi les petites cellules endothéliales.

CHAPITRE V

TISSUS CELLULAIRE ET FIBREUX

35. Sous le nom de « tissus connectifs », nous désignons un groupe de tissus qui ont ces caractères communs : qu'ils sont développés aux dépens des mêmes éléments embryonnaires, qu'ils servent tous plus ou moins de charpente, ou de substance connective pour les tissus nerveux, musculaire, glandulaire et vasculaire ; qu'ils sont capables de se remplacer les uns les autres dans les différentes classes d'animaux ; que, chez l'embryon et dans le cours du développement, un de ces tissus peut se transformer en un autre et que, chez l'adulte, il y a des transitions insensibles de l'un à l'autre[1].

[1] *Tissus de substance conjonctive.* — La conception générale des tissus cellulaire, cartilagineux, osseux, considérés comme de simples variétés d'une même substance conjonctive pouvant revêtir des aspects divers, n'est pas à l'abri de toute objection. Avant d'exposer les raisons qui ne permettent pas d'adopter, sans restrictions, cette conception d'ailleurs séduisante, il convient d'indiquer à qui en revient la paternité.

Bichat, sous le nom de parenchyme commun de nutrition, désignait une sorte de *canevas cellulaire* dans les mailles duquel pouvaient se déposer de la fibrine, de la gélatine ou des sels calcaires en proportions variables pour la formation des