CHAPITRE VI

CARTILAGE

54. Le *cartilage* [1] se compose d'une substance fondamentale ferme donnant de la *chondrine* (par la coction) et de cellules incluses dans cette substance fondamentale. La plupart des cartilages (sauf cependant à la surface libre des articulations) sont recouverts à leur surface d'une membrane de tissu cellulaire mêlée de quelques fibres élastiques. Cette membrane est pourvue de vaisseaux sanguins, lymphatiques et de nerfs, et a une importance essentielle pour la nutrition

[1] *Origine embryonnaire du cartilage.* — Les premiers vestiges du cartilage se montrent autour de la corde dorsale, correspondant aux corps vertébraux du squelette cartilagineux ; ils peuvent être aperçus sur l'embryon humain de 6 à 8 millimètres de longueur, comme des amas mal limités de noyaux assez serrés, ces amas ayant, à ce moment, une opacité plus grande que le tissu embryoplastique ambiant. Bientôt l'accroissement graduel de substance amorphe hyaline entre les noyaux donnera au cartilage embryonnaire sa transparence caractéristique. Les noyaux deviendront les cellules, qui resteront incluses dans des cavités de la substance fondamentale développée en dehors d'elles. (*Développement des vertèbres atlas et axis*, in *Journal d'anatomie*, et article *Cartilage*, *Dict. Encyclop. des sciences médicales*, Robin.)

et l'accroissement du cartilage. C'est le *périchondre*. On distingue trois variétés de cartilages.

55. Cartilage hyalin (FIG. 30, *A*). On le rencontre sur les surfaces articulaires de tous les os ; sur les bords de plusieurs petits os ; à l'extrémité sternale des côtes où il forme les cartilages costaux ; sur les bords du sternum, de l'omoplate, de l'os iliaque, dans les cerceaux de la trachée, les cartilages des bronches, la cloison et les cartilages latéraux du nez ; et dans les cartilages thyroïde et cricoïde du larynx. La substance fondamentale est hyaline, transparente et ferme, ayant l'aspect du verre dépoli. Les cellules sont de petites masses protoplasmiques, sphériques ou ovales, chacune contenant un ou deux noyaux. Ces cellules subissent la segmentation, et quoique les deux cellules filles soient d'abord contiguës comme deux demi-lunes, plus tard elles grandissent individuellement séparées par un dépôt de la substance fondamentale hyaline entre chacune d'elles. Les cellules sont contenues dans des cavités spéciales, appelées les lacunes du cartilage (chondroplastes). Chaque cellule occupe généralement une lacune ; mais, par suite de la segmentation, une la-

FIG. 30, *A*. — Cartilage hyalin dans la trachée humaine.

(Dans la substance fondamentale hyaline, on voit les cellules cartilagineuses enfermées dans les capsules.)

cune peut contenir deux, quatre, six et huit cellules cartilagineuses. Dans ces derniers cas, la division cellulaire s'est effectuée plus rapidement que le dépôt de la substance fondamentale entre les cellules.

La portion du cartilage sous-jacente au périchondre présente un accroissement plus rapide ; aussi, les cel-

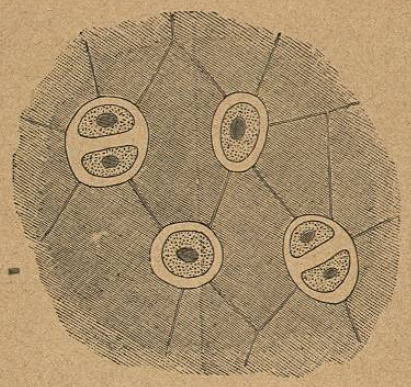

FIG. 30, *B*. — Une préparation de cartilage sternal de petit lézard.

(Les lacunes contenant les cellules cartilagineuses s'anastomosent par de fins canaux.)

lules y sont plus petites, plus rapprochées, et la substance fondamentale intermédiaire moins abondante.

Chaque lacune est limitée par une membrane délicate, et selon l'état de la cellule est complètement ou partiellement remplie par elle. Cette membrane est appelée la capsule (FIG. 30, *B*). Dans plusieurs cartilages, spécialement dans le cartilage en voie d'accroissement, cette membrane est épaissie par l'addition

d'une ou de plusieurs couches de substance hyaline fondamentale ; cette partie de la matrice, de formation récente, demeure toujours distincte du reste de la matière fondamentale.

56. Dans quelques endroits [1], spécialement dans les

[1] *Cartilages articulaires.* — Nous ne ferons que rappeler ici les différences de configuration et d'orientation des chondroplastes dans les cartilages diarthrodiaux, le grand diamètre des cellules étant parallèle à la surface articulaire dans la couche la plus superficielle ; de plus, ces cellules sont pour la plupart étroites, allongées, fusiformes ; dans la profondeur, au contraire, les chondroplastes sont orientés plutôt dans une direction perpendiculaire à la surface articulaire par leur grand axe ; de plus, ils sont plutôt ovales ou arrondis. Il n'est pas vraisemblable que les conditions mécaniques de pression interviennent seules pour déterminer ces modifications dans l'arrangement des cellules cartilagineuses, car, chez l'embryon, à une période où, par suite de la continuité des divers segments cartilagineux, aucun mouvement n'est encore possible, les éléments rentrant dans la constitution des extrémités cartilagineuses présentent un aspect fusiforme aplati, analogue à celui qu'on rencontre au dehors du périoste. Cette disposition se rapproche déjà sensiblement de ce qu'on observe chez l'adulte.

Sur l'adulte, alors que l'os a fini de se substituer au cartilage de l'épiphyse, il existe, entre le cartilage articulaire et l'os vrai, une zone parfaitement décrite par M. Robin (article *Os*, *Dictionnaire encyclopédique*, p. 106 et 107). Cette couche offre une épaisseur variant de 1 à 2 centièmes de millimètre, jusqu'à 1 ou 2 dixièmes : « Elle contient, il est vrai, des cavités pleines d'air dans les pièces sèches, mais elles sont bien plus écartées les unes des autres que ne sont les ostéoplastes. Ces cavités ne sont, en effet, que celles qui se produisent après dessiccation des cellules du cartilage qu'elles contenaient. » La substance fondamentale interposée est calcifiée, d'où une fausse apparence d'os vrai. C'est peut-être à un processus de calcification de cet ordre qu'il faut attribuer l'éburnation des cartilages dans certains cas.

cartilages articulaires (Tillmanns, Baber), on a vu des fibrilles connectives dans la substance fondamentale hyaline.

57. Dans quelques cartilages, le protoplasme de la cellule se remplit de globules de graisse (FIG. 30, *C*). Ce fait peut être observé dans beaucoup de cartilages normaux ; quelquefois les globules graisseux deviennent confluents en une large goutte et la cellule a l'apparence d'une cellule graisseuse. Dans la vieillesse, dans différents troubles nutritifs ou morbides, des sels de chaux se déposent dans la substance fondamentale ; ce dépôt commençant à se produire à la périphérie des cellules. Les sels calcaires apparaissent sous forme de granules opaques ou de petites masses irrégulières ou anguleuses. La substance fondamentale, par suite, perd sa transparence, devient opaque à la lumière transmise, et blanche à la lumière réfléchie, brillante, dure et cassante. Ce processus est la calcification du cartilage. Cette calcification se rencontre aussi dans le cartilage qui doit être remplacé par l'os, étant le précurseur de celui-ci, comme chez l'embryon (voir plus bas) et dans les épiphyses des os longs.

FIG. 30, *C*. — Trois cellules cartilagineuses, remplies de gouttelettes graisseuses. Cartilage hyalin du septum nasal du cobaye.

58. La multiplication des cellules cartilagineuses a été observée, durant la vie, par Schleicher et Flemming. Elle se fait suivant le mode de karyokinésis.

Les lacunes du cartilage ne sont pas des cavités isolées, mais sont réunies les unes aux autres par de très fins canaux (FIG. 30, *B*) qui rendent la substance fondamentale aisément perméable aux courants de fluides nutritifs. Ces canaux et ces lacunes forment un système de communication et sont en rapport avec les lymphatiques du périchondre (Budge). Les éléments figurés, tels que granules de pigment, globules du sang rouges et blancs, globules du pus peuvent aussi trouver un chemin dans les canaux et lacunes qui se rendent du cartilage au périchondre. Sur les bords du cartilage articulaire, au point de jonction de la membrane synoviale et de la capsule de l'articulation, les cellules cartilagineuses sont plus ou moins ramifiées ; et on arrive ainsi, par une transition insensible aux cellules ramifiées du tissu cellulaire entrant dans la constitution de la membrane. Dans le cartilage hyalin fœtal, un grand nombre des cellules sont fusiformes ou étoilées [1].

59. Dans le cartilage séparant la diaphyse de l'épiphyse des os longs, il existe une variété de cartilage

[1] *Cartilage fœtal.* — Il présente des caractères spéciaux qui les différencient et du cartilage embryonnaire et du cartilage permanent. Il diffère du cartilage embryonnaire par la proportion de substance amorphe hyaline qui est plus grande que dans le premier, bien que moindre que dans le cartilage permanent; les cellules sont, en général, peu volumineuses, plus petites que dans le cartilage permanent; ces cellules assez rapprochées sont de configuration très irrégulière, tantôt fusiformes, pyramidales ou semi-lunaires, etc. Enfin, chose capitale, le cartilage fœtal devient vasculaire quelque temps avant que les phénomènes de l'ossification ne commencent.

hyalin connue sous le nom de cartilage *intermédiaire* ou *ossifiant*. Les cellules sont disposées en rangées verticales d'un aspect caractéristique ; cette apparence est due à la segmentation continue des cellules dans une même direction.

Les cartilages ou parties du cartilage dans lesquels les cellules sont très serrées, soit à cause de l'absence ou de la formation imparfaite du dépôt de substance fondamentale, sont appelés parenchymateux.

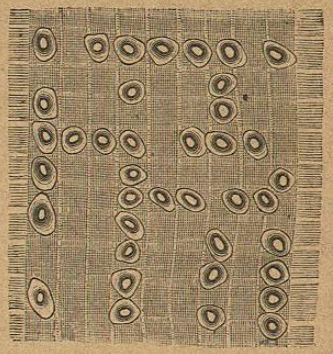

Fig. 31. — Fibro-cartilage d'un ligament intervertébral.

(Montrant les faisceaux du tissu fibreux et les rangées de cellules cartilagineuses.)

60. (2) *Fibro-cartilages*. Le fibro-cartilage ou cartilage du tissu cellulaire se montre dans les disques intervertébraux, dans les cartilages interarticulaires et sésamoïdes et dans ceux qui forment le rebord des cavités glénoïdes. Le fibro-cartilage contient du tissu fibreux arrangé en faisceaux, ceux-ci encore disposés en nappes. La substance fondamentale de ce cartilage produirait de la chondrine et non de la gélatine. Entre les couches de faisceaux fibreux se trouvent des rangées de cellules protoplasmiques, nucléées, ovales, plus ou moins aplaties, chacune enveloppée d'une délicate capsule (Fig. 31). Ces cellules sont moins aplaties

que celles du tendon, et la capsule permet de les en distinguer. Dans les points où le fibro-cartilage se continue avec le tissu tendineux, il y a une transition insensible de l'une des espèces de cellules à l'autre.

61. (3) *Cartilage élastique* ou jaune. Cette variété est aussi appelée réticulée ; on la rencontre dans l'épiglotte, dans le pavillon de l'oreille, dans la trompe d'Eustache, dans les cartilages de Wrisberg et de Santorini. Dans le premier état, cette espèce est hyaline. Graduellement on voit apparaître les fibres élastiques se développant dans la matrice cartilagineuse au-dessous du périchondre, s'allongeant dans une direction plus ou moins verticale et se ramifiant et s'anastomosant les unes avec les autres. Au dernier degré du développement, la substance fondamentale est pénétrée par des réseaux denses de fibrilles élastiques (Fig. 32) arrangées de telle manière qu'elles interceptent les espaces sphériques ou oblongs contenant chacun une ou deux cellules cartilagineuses, entourées d'une couche d'épaisseur variable de substance hyaline fondamentale du cartilage.

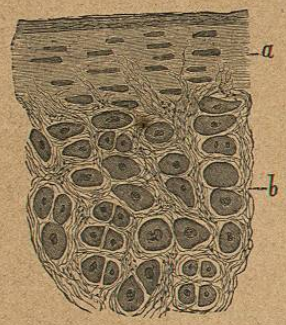

Fig. 32. — Une coupe au travers de l'épiglotte.

a, périchondre ; — *b*, réseaux de fibrilles élastiques entourant les cellules cartilagineuses.