CHAPITRE VIII

TISSU MUSCULAIRE LISSE

78. Ce tissu est composé de cellules nucléées, contractiles, mais non à la manière des cellules amiboïdes ; leur contraction s'étend dans une direction déterminée, et elles deviennent plus courtes et plus épaisses durant

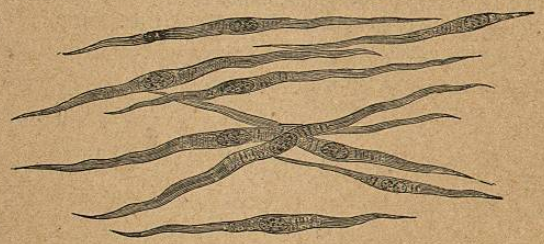

FIG. 38, *A*. — Fibres musculaires lisses, isolées.

Les *lignes croisées* transversales indiquent les rides de la gaîne élastique des fibres musculaires.

la contraction. Ces cellules sont allongées, fusiformes ou comme étirées en ruban (FIG. 38, A), et présentent à chaque extrémité un processus plus ou moins long, généralement unique et quelquefois ramifié. Chaque cellule contient un noyau ovale qui est aplati, si la

cellule elle-même l'est aussi. La substance cellulaire est une substance pâle, paraissant homogène ou vaguement striée dans le sens longitudinal. Dans l'état de contraction extrême, le noyau peut devenir plus ou moins plissé, et ses contours ont une apparence ondulée ou en zigzag.

Ce fait a été observé par Klein dans certaines préparations, par exemple dans les cellules musculaires lisses du mésentère du lézard, chez lequel chaque cellule musculaire est formée d'une gaîne élastique délicate, en dedans de laquelle est un faisceau de me-

FIG. 38, *B*. — Une cellule musculaire lisse du mésentère du petit lézard.

(Montrant plusieurs places où la substance musculaire apparaît contractée et épaissie. A ces places, les rides de la gaîne sont apparentes.)

nues fibrilles qui déterminent une striation longitudinale de la cellule. Ces fibrilles sont la partie contractile de la fibre musculaire ; elles se contractent autour du noyau, et ont des connexions intimes avec le réticulum intra-nucléaire. Quand la cellule est contractée, la gaîne présente des rides transversales (FIG. 38, *B*).

79. Les cellules musculaires lisses sont agrégées en faisceaux plus ou moins volumineux par une substance cémentaire interstitielle, albumineuse, homogène. Les cellules sont imbriquées par leurs extrémités. Les faisceaux peuvent former des plexus ; ils peuvent

être agrégés par du tissu cellulaire, en groupes plus ou moins longs, et ceux-ci forment des masses ou membranes continues. Dans la paroi musculaire de la vessie, dans le muscle ciliaire, dans les muscles arrecteurs des poils, dans le tissu musculaire du scrotum, on distingue des plexus très caractérisés de faisceaux de fibres musculaires lisses. Dans la muscularis mucosæ de l'intestin, de l'estomac, dans la paroi musculaire externe des mêmes organes, dans l'utérus, dans la vessie, etc., apparaissent des membranes continues de tissu musculaire lisse.

Quand les cellules musculaires forment des faisceaux plus larges, elles sont plus ou moins pressées les unes contre les autres, et, par suite, sur une coupe transversale, elles offrent un contour polygonal.

80. Le tissu musculaire lisse se rencontre dans les régions suivantes (FIG. 39) : dans la muscularis mucosæ[1] dans celles de l'œsophage, de l'estomac, du gros intestin et de l'intestin grêle, dans la paroi musculaire externe des deux tiers ou de la moitié inférieurs de l'œsophage de l'homme, dans celle de l'estomac et de l'intestin, dans la paroi du bassinet, dans la capsule externe du rein ; dans la paroi musculaire de l'uretère, de la vessie et de l'urèthre, dans les tubes de l'épididyme, dans le canal déférent, dans les vésicules séminales et la prostate, dans les corps caverneux et spongieux, dans le tissu de l'ovaire, dans le ligament large, dans la paroi musculaire de l'oviducte, de l'utérus et du vagin, dans

[1] Couche musculaire mince, sous-jacente à la muqueuse du tube digestif.

la partie postérieure ou molle de la paroi de la trachée, dans les grandes et les petites bronches, dans les conduits alvéolaires et dans les infundibulas du poumon, dans la plèvre pulmonaire du cobaye, dans le péritoine de la grenouille et du lézard, dans la partie supérieure de la paupière supérieure, et dans la fente orbitaire, dans le sphincter et le dilatateur de la pupille, dans le muscle ciliaire, dans la capsule et les trabécules de la rate, dans les trabécules de quelques glandes lymphatiques, dans les muscles arrecteurs des poils, dans les glandes sudoripares de la peau, dans la tunique dartoïque du scrotum, dans le tissu du mamelon, dans les larges conduits excréteurs des glandes salivaires et pancréatiques, dans la paroi musculaire de la vésicule biliaire, du conduit hépatique et cystique. L'aorte et les artères ont une plus grande quantité de tissu musculaire lisse que les veines et que les lymphatiques.

FIG. 39. — Une coupe transversale au travers des faisceaux de tissu musculaire de l'intestin.

(Les cellules musculaires, étant fusiformes, sont coupées à différentes hauteurs ; les larges corpuscules correspondent au milieu des cellules musculaires, les petits aux extrémités d'autres cellules.)

81. Sous le rapport de la longueur, les cellules musculaires lisses varient dans des limites considérables, depuis $2^{mm},07$ jusqu'à $0^{mm},057$. Celles de l'intestin, de l'estomac, des voies respiratoires, urinaires et génitales sont très longues comparativement à celles des

vaisseaux sanguins, qui n'ont parfois qu'une longueur double ou triple de leur diamètre, et sont en même temps ramifiées à leurs extrémités. Le tissu musculaire lisse est richement pourvu de vaisseaux sanguins ; les capillaires forment des mailles oblongues, bien que leur nombre ne soit pas si grand que dans le muscle strié. Les nerfs des muscles libres viennent tous du sympathique ; leur distribution et leur terminaison seront décrites dans un prochain chapitre.

CHAPITRE IX

TISSU MUSCULAIRE STRIÉ

82. Ce tissu se compose de fibres extrêmement longues (depuis 27^{mm} jusqu'à 40^{mm}), plus ou moins cylindriques et d'un diamètre variant entre 0^{mm}, 1 et 0^{mm}, 004. Elles apparaissent transversalenent striées, d'où le nom de fibres musculaires striées. Ces fibres sont unies par des faisceaux délicats de tissu cellulaire, contenant des cellules ordinaires du tissu cellulaire (endomysium), de manière à former des faisceaux de fibres musculaires plus ou moins larges ; ces faisceaux musculaires sont encore agrégés en groupes, par des nappes ou cloisons de tissu cellulaire — périmysium ; — ces derniers groupes forment, en s'unissant, les fascicules ou subdivisions d'un muscle anatomique. Le tissu cellulaire formant le périmysium est le vecteur des larges rameaux vasculaires et nerveux. L'endomysium contient les vaisseaux capillaires qui forment des réseaux très riches à mailles allongées et qui sont toujours placés entre les fibres musculaires. Les capillaires et les veines se montrent très onduleux et contournés dans les faisceaux contractés, et plus rectilignes dans les faisceaux non contrac-