Le disque latéral et la substance interstitielle sont isotropes, les sarcous éléments et la membrane de Krause (Engelmann) offrant la double réfraction. Les sarcous éléments ne sont pas cependant les derniers éléments optiques, mais ils doivent être considérés comme composés de disdiaclastes qui sont les vrais éléments réfringents (Brücke).

CHAPITRE X

LE CŒUR ET LES VAISSEAUX SANGUINS

95. (A). Le cœur consiste en une enveloppe séreuse extérieure (péricarde viscéral) et en une enveloppe intérieure (endocarde) entre lesquelles se trouve la paroi musculaire (FIG. 44). Au-dessus du péricarde et de l'endocarde est une couche de tissu cellulaire lâche, appelée sous-péricardique et sous-endocardique.

La surface libre du péricarde et de l'endocarde est recouverte d'une couche endothéliale, comme celle des autres séreuses ; c'est-à-dire une couche unique de lames cellulaires nucléées, transparentes, de forme plus ou moins polygonale ou irrégulière [1].

[1] *Constitution de l'endocarde.*— Pour MM. Robin et Cadiat l'endocarde doit être distrait des séreuses et considéré comme un simple segment de la membrane commune du système vasculaire à sang rouge et à sang noir de Bichat. La structure de l'endocarde, à l'épaisseur près, est identique dans les quatre cavités du cœur, et serait en fait la même que celle de la tunique interne des veines (Cadiat).

Cette membrane est constituée par quatre couches :

1° Épithélium ;

2° Membrane interne, tunique commune de Bichat, lame striée des auteurs allemands ;

La charpente de ces deux membranes est constituée par un tissu cellulaire à texture dense, auquel s'ajoutent des fibres élastiques nombreuses, disposées en réseaux. Des vaisseaux capillaires sanguins, des vaisseaux lymphatiques et de petits rameaux de fibres nerveuses se rencontrent partout. Les tissus sous-péricardique et sous-endocardique se présentent sous forme de trabécules lâches de tissu cellulaire, en continuité avec le tissu intermusculaire de la paroi musculaire du cœur. Ce tissu contient dans plusieurs places des groupes de cellules graisseuses.

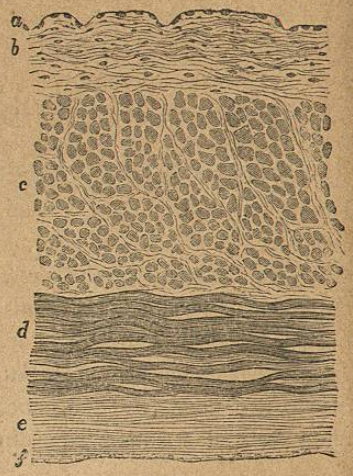

FIG. 44. — Section transversale de l'auricule du cœur d'un enfant.

a, endothélium doublant l'endocarde; — *b*, endocarde; — *c*, faisceaux musculaires coupés transversalement; — *e*, enveloppe du péricarde.

3° Couche cellulaire et surtout élastique;

4° Couche cellulaire sous-endocardique (adventice de l'endocarde) se prolongeant entre les faisceaux du muscle cardiaque.

La troisième couche mérite une attention spéciale au point de vue physiologique. Les faisceaux musculaires du cœur dépourvus de myolemme manquent d'élasticité et de résistance.

96. A la surface libre des muscles papillaires, dans quelques points, à la surface des colonnes charnues et à l'insertion des valves, l'endocarde est épaissi par du tissu fibreux. Les valves elles-mêmes sont des replis de l'endocarde et contiennent comme parties essentielles du tissu cellulaire, et, spécialement, dans les valves semilunaires, de nombreuses fibres élastiques viennent s'y ajouter. Le tissu musculaire de la paroi de l'oreillette pénètre un peu dans l'épaisseur des valves auriculo-ventriculaires.

Tous les cordages tendineux et les valves sont recouverts à leur surface libre par l'endothélium. Des traînées spéciales de fibres musculaires apparaissent dans le tissu sous-endocardique.

Les *fibres de Purkinje;* ce sont des fibres particulières qui se montrent dans le tissu sous-endocardique chez quelques mammifères et quelques oiseaux; elles manquent chez l'homme. Elles se présentent comme des fibres musculaires fines, transversalement striées, dont la partie centrale est formée par une masse de protoplasme avec des noyaux à intervalles réguliers; c'est la même apparence qu'on retrouve dans quelques fibres squelettiques des insectes.

L'absence de myolemme est suppléée en quelque sorte par cette couche élastique endocardique très riche, aussi bien que par une couche élastique analogue qui se trouve dans l'épaisseur du péricarde viscéral et pariétal. — La résistance de ces deux couches élastiques endo en extra-cardiaques est considérable et peut être bien appréciée lorsqu'on fait des injections forcées dans les cavités du cœur. Cette résistance est particulièrement frappante dans les auricules où les faisceaux musculaires sont très espacés et laissent l'endocarde et le péricarde s'accoler et former seuls la paroi auriculaire.

97. Les fibres musculaires, dont la structure a été décrite dans le précédent chapître, formant la paroi propre du cœur, sont groupées en faisceaux séparés par du tissu cellulaire vasculaire. Dans les ventricules, les faisceaux sont agrégés en lamelles plus ou moins distinctes. Les fibres musculaires du cœur, comme les autres fibres striées, sont richement pourvues de vaisseaux sanguins et de vaisseaux lymphatiques. L'endocarde, le péricarde et les valvules possèdent leur propre système de capillaires. Les lymphatiques forment un réseau péricardique et endocardique ; dans la substance musculaire du cœur, les lymphatiques nombreux se présentent sous la forme de fentes intermusculaires ou bien encore comme des réseaux typiques de lymphatiques tubulés.

98. Les rameaux nerveux du plexus cardiaque forment de riches plexus. En connexion avec quelques-uns d'entre eux, on trouve de nombreux amas de cellules ganglionnaires, ou petits ganglions. Ceux-ci sont très nombreux dans le plexus nerveux de la cloison de l'oreillette du cœur de la grenouille (Ludwig et Bidder) et dans le septum auriculo-ventriculaire (Dogiel). Chez l'homme et les mammifères on trouve de nombreux ganglions sur le trajet des branches nerveuses sous-péricardiques, surtout au point d'abouchement de grosses veines dans le cœur et à la limite qui sépare les oreillettes des ventricules[1].

[1] *Développement du cœur.* — Ce n'est pas ici le lieu d'entrer dans des détails sur le développement morphologique du cœur. Rappelons seulement que les premiers rudiments de

99. Les ARTÈRES (FIG. 45) sont constituées par : (*a*) une couche endothéliale recouvrant toute la

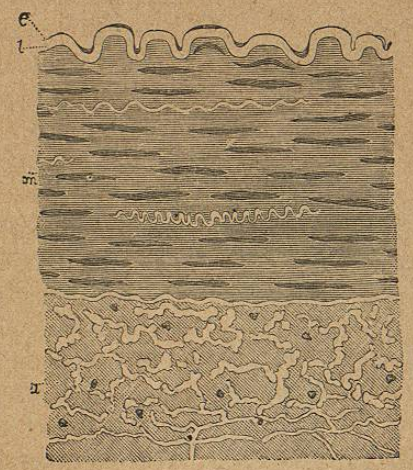

FIG. 45. — Coupe transversale de l'artère mésentérique inférieure du porc.

e, revêtement endothélial ; — *l*, tunique interne élastique ; — *m*, moyenne musculaire ; — *a*, adventice avec de nombreuses fibrilles élastiques coupées en travers.

lumière du vaisseau ; (*b*) par une couche interne consistant en tissu élastique ; (*c*) par une couche moyenne

cet organe (points nodaux de Dareste) apparaissent comme des lacunes creusées entre la lame mésodermique fibro-intestinale et l'endoderme. Ces deux lacunes, primitivement isolées, s'avancent l'une vers l'autre, s'accolent, la cloison qui les séparait disparaît, et le cœur est alors représenté par une cavité tubulée unique, formée aux dépens du tissu mésodermique. Pour le développement ultérieur du cœur, incurvation du tube, cloisonnement des cavités auriculaire et ventriculaire,

contenant une grande proportion de cellules musculaires lisses disposées surtout dans le sens transversal ou d'une manière circulaire ; (*d*) par une tunique adventice composée surtout de tissu cellulaire intriqué avec des réseaux de fibres élastiques.

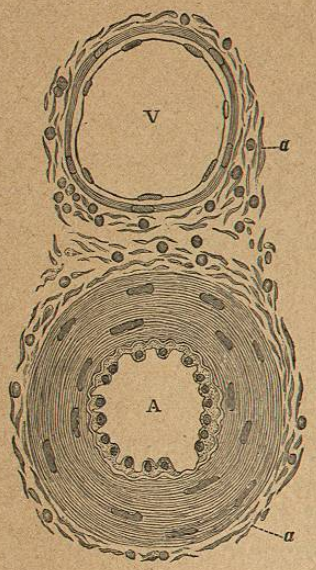

Fig. 46. — Coupe transversale d'une artère et d'une veine microscopiques dans l'épiglotte d'un enfant.

A, l'artère montrant l'endothélium nucléé, la tunique musculaire circulaire, et *a*, adventice ; — V, la veine montrant les mêmes couches ; — *a*, la tunique moyenne est beaucoup plus mince que dans l'artère.

(*a*) L'endothélium est une couche unique continue de lames cellulaires, aplaties, allongées.

(*b*) La tunique interne, dans l'aorte et les larges artères, a une structure très complexe ; elle consiste en une couche, la plus interne, de tissu cellulaire, qui est la couche interne longitudinale fibreuse de Remak, en dehors de laquelle est une membrane élastique arrangée plus ou moins longitudinalement. Celle-ci est disposée sous forme

développement des valvules, etc. (Voir les *Traités d'embryologie*, Kölliker, traduction française.)

Le développement des fibres musculaires de la paroi car-

de lamelles et composée de membranes fenêtrées de Henle. (Voir un chapitre précédent.) Plus l'artère est grande, plus la tunique interne est épaisse. Dans les artères macroscopiques, la tunique interne est épaisse. Dans les artères microscopiques, la tunique interne est une mince membrane fenêtrée dont les fibres ont un arrangement longitudinal distinct.

(*c*) La tunique moyenne est la couche principale de la paroi des artères (Fig. 46). Elle consiste en lamelles élastiques disposées transversalement (membranes fenêtrées et réseaux de fibres élastiques) entre lesquelles on trouve des faisceaux plus ou moins développés de cellules musculaires, arrangées circulairement. Plus larges sont les artères, plus grande est la proportion de tissu élastique relativement au tissu musculaire dans la tunique moyenne. Dans les artères plus petites le rapport est inverse. Dans les branches microscopiques des artères, la tunique moyenne consiste presque entièrement en cellules musculaires, lisses, circulaires, entremêlées seulement de quelques fibres élastiques.

100. Dans les dernières branches des artères microscopiques la tunique moyenne musculaire s'interrompt par places, les cellules musculaires (circulaires) ne sont pas arrangées en une membrane continue, mais for-

diaque, étudié par Robin et Lebert, a été repris par Eckhardt, sur le poulet.

Du deuxième au troisième jour de l'incubation, on voit, dans la paroi du cœur, un grand nombre de noyaux plongés dans une substance granuleuse vaguement fibrillaire. A la fin du troisième jour, les fibrilles qui enveloppent ces noyaux sont plus nettes.

ment des groupes de petites cellules en une couche mince, d'une manière plus ou moins alternante. Quand la tunique moyenne se contracte, l'interne présente des plis longitudinaux.

FIG. 47. — Petite artère microscopique.

e, endothélium ; — *i*, tunique interne ; — *m*, tunique moyenne musculaire composée d'une couche unique de cellules musculaires lisses arrangées circulairement ; — *a*, adventice.

L'aorte présente dans les parties les plus internes et les plus externes de la couche moyenne nombre de cellules musculaires longitudinales et obliques. D'après Bardeleben, toutes les artères larges et de moyen calibre possèdent une couche musculaire, plus interne, longitudinale.

101. Entre la tunique moyenne et la tunique externe, on trouve dans les artères larges et de moyen calibre une membrane élastique spéciale, *l'élastique externe de Henle*.

(*d*) La tunique adventice est une membrane de tissu cellulaire relativement fin. Dans les artères larges et de moyen calibre, il existe un grand nombre de fibres élastiques spécialement dans la partie la plus rapprochée de la tunique moyenne; ces fibres forment des réseaux et ont, de préférence, une direction longitudinale. Plus l'artère est large, moins l'adventice présente d'importance, si on la compare à l'épaisseur de la tunique moyenne. Dans les artères microscopiques (FIG. 47), l'adventice est représentée par de minces faisceaux de tissu cellulaire et par des cellules ramifiées du tissu cellulaire.

Les artères larges et de moyen calibre possèdent leur propre système de vaisseaux sanguins (*vaso vasorum*) situés surtout dans l'adventice et la tunique moyenne; on trouve aussi des vaisseaux lymphatiques et des fentes lymphatiques dans ces tuniques.

102. (c). LES VEINES [1] diffèrent des artères par la minceur plus grande de leur paroi. La tunique interne

[1] *Structure des veines*. — Ch. Robin distingue, dans les veines, à l'exception des sinus, quatre tuniques qui se retrouvent constamment, bien qu'avec d'importantes modifications.

En allant de dedans en dehors, on trouve :

1° La tunique interne ou de Bichat beaucoup moins épaisse que dans les artères et plus difficilement isolable : cette tunique est revêtue sur sa surface libre par un épithélium lamelleux;

2° La tunique à *fibres longitudinales*, qu'on ne peut séparer de la précédente que dans les grosses veines (ces deux premières tuniques forment à elles seules le revêtement des sinus), La tunique à fibres longitudinales se compose de fibres du tissu cellulaire et élastique, flexueuses, arrangées longitudinalement; elle contient de nombreux vaisseaux capillaires et concourt avec la précédente à former les valvules veineuses ;

3° La tunique à *fibres circulaires*. La plus épaisse, très vasculaire, contient des fibres cellules en faisceaux disposés circulairement, entremêlés dans une trame de tissu cellulaire et élastique sous forme de fibres ou de lamelles ;

4° La tunique *adventice* ou celluleuse formée du tissu lamineux entourant les veines. Il s'y adjoindrait dans les grosses veines (veines caves, sus-hépatiques) des faisceaux longitudineux de fibres lisses.

Comme conséquence de la vascularité des trois tuniques veineuses principales, M. Robin fait remarquer la fréquence relative de la phlébite à l'artérite vraie. Les capillaires sanguins s'arrêtent en effet dans l'adventice des artères sans pénétrer dans la tunique moyenne.

Pour plus de détails, voir in *Journal d'anatomie*, 1884. *Sur la distribution des fibres élastiques dans les parois artérielles et veineuses*, par MM. Retterer et Ch. Robin.

et la moyenne sont semblables à celles des artères, mais plus minces absolument et relativement. La tunique moyenne contient, dans la plupart des veines, des fibres musculaires circulairement arrangées ; elles forment une couche continue comme dans les artères et on trouve généralement entre elles plus de tissu cellulaire que de tissu élastique. L'adventice est habituellement la tunique la plus épaisse et consiste surtout en tissu cellulaire (FIG. 46). Les plus petites veines, celles que l'on rencontre avant les capillaires, se composent d'un mince revêtement endothélial en dehors duquel de délicats faisceaux de tissu cellulaire forment une adventice. Les valvules des veines sont des replis constitués par l'endothélium doublant la surface de toute la tunique interne et par une partie de la couche moyenne musculaire.

103. Plusieurs veines sont tout à fait dépourvues de fibres musculaires, par exemple les veines jugulaires interne et externe, la veine sous-clavière, les veines des os, de la rétine et celles des méninges cérébrales et médullaires. Les veines de l'utérus gravide n'ont que des fibres musculaires longitudinales. La veine cave, la veine azygos, la veine porte, la veine spermatique interne, les veines rénale et axillaire possèdent une tunique interne circulaire et une tunique externe longitudinale.

Les veines iliaque, crurale, poplitée, mésentérique, ombilicale possèdent une couche intérieure et extérieure longitudinale et une couche moyenne musculaire disposée circulairement.

La tunique interne des veines pulmonaires chez l'homme est formée de tissu connectif contenant des faisceaux circulaires de cellules musculaires lisses (Stieda).

104. Le tronc des veines pulmonaires possède des fibres musculaires striées, qui sont la continuation du tissu musculaire de l'oreillette gauche.

105. Hoyer a montré qu'il existe une communication directe entre les artères et les veines sans l'intervention des capillaires — comme dans la matrice des ongles, dans l'extrémité du nez et de la queue de quelques mammifères, dans le bout des doigts et des orteils de l'homme, dans le bord du pavillon de l'oreille du chien, du chat et du lapin.

Dans le tissu caverneux des organes génitaux, les veines forment de larges sinus irréguliers ; leur paroi est formée par le tissu cellulaire et le tissu musculaire lisse.

106. (D). *Les vaisseaux capillaires sanguins*[1] sont des

[1] *Variétés des capillaires.* — Il est démontré que la continuité du système artériel et du système veineux n'a pas lieu seulement par des vaisseaux dont la structure est réduite à une couche unique de cellules épithéliales, mais bien aussi par des vaisseaux dont la paroi a une structure plus complexe. Au point de vue physiologique, la distinction des capillaires en trois variétés par Robin est parfaitement justifiée.

Capillaires de la première variété. — Ce sont des tubes formés par juxtaposition de cellules épithéliales polygonales, étroites, allongées, à bords onduleux. Ces tubes ont un diamètre qui varie entre 0mm,007 et même moins, à 0mm,030.

Capillaires de la deuxième variété. — Ils diffèrent des précé-

tubes fins d'environ 0mm,007 à 0mm,01. — Leur paroi est formée d'une couche unique de lames endothéliales, allongées, transparentes, séparées par de

FIG. 48. — Une préparation du péritoine, imprégnée au nitrate d'argent.

a, l'endothélium sur la surface libre de la membrane; — *b*, les vaisseaux capillaires sanguins dans la membrane; leur paroi est une couche d'endothélium.

minces lignes de substance cémentaire (FIG. 48); chaque cellule a un noyau ovale. En fait, la paroi

dents par l'addition d'une couche de fibres lisses circulaires enroulées sur une paroi propre, très mince, amorphe, résistante, bien distincte de l'épithélium qui tapisse la face interne. Diamètre variant entre 0mm,030 à 0mm,070.

Capillaires de la troisième variété. — Diamètre variant de 0mm,070 à 0mm,15. Distingués en artérioles et veinules, selon le système vasculaire auquel ils se rendent. Ils diffèrent de la variété qui précède par l'adjonction à la couche de fibres-cellules, d'une couche de fibres lamineuses dont la direction générale est parallèle à l'axe des vaisseaux.

des capillaires est seulement une continuation de la membrane endothéliale qui recouvre les artères et les veines. Dans quelques places, les capillaires possèdent une *adventice* spéciale formée de cellules ramifiées, nucléées, de tissu cellulaire (hyaloïde de la grenouille, choroïde des mammifères) ; cette adventice

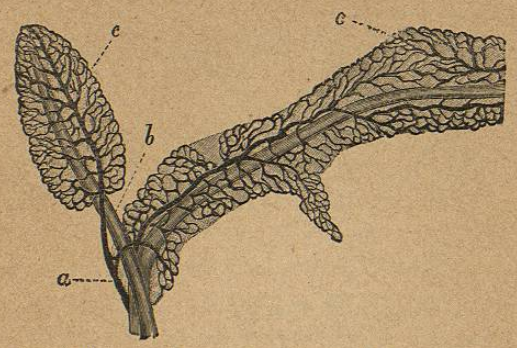

FIG. 49. — Tissu graisseux jeune de l'épiploon, ses vaisseaux sanguins injectés.

a, artère; — *b*, veine; — *c*, réseau de capillaires.

peut être représentée par une membrane endothéliale (pie-mère cérébrale et spinale, rétine et membrane séreuse), ou par un réticulum adénoïde (glandes lymphatiques, His).

Les capillaires les plus petits se trouvent dans le système nerveux central, les plus larges dans la moëlle des os. Les capillaires forment toujours des réseaux dont la richesse et l'arrangement varient dans les différents organes suivant la nature et l'arrangement des éléments du tissu (FIG. 49).

107. Si les capillaires sont anormalement distendus, comme dans l'inflammation ou dans toute autre condition, la substance cémentaire interposée aux cellules plates est exposée à se rompre, d'où la formation de menus orifices qui peuvent devenir de plus larges

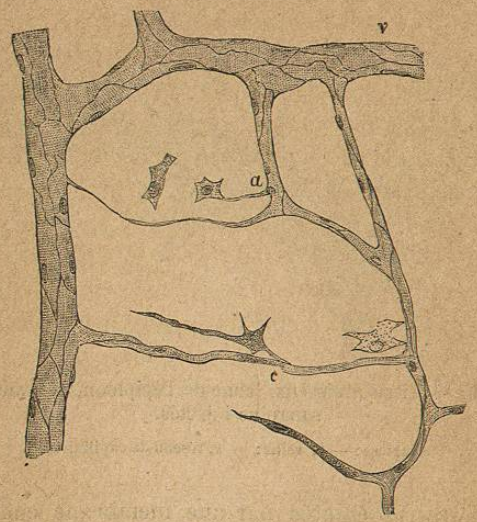

Fig. 50. — Préparation de l'épiploon du lapin, après qu'il a été imprégné avec du nitrate d'argent.

v, une petite veine ; — *a*, bourgeons protoplasmiques pleins de la paroi d'un capillaire en connexion avec les corpuscules du tissu connectif ; — *c*, un bourgeon plein jeune.

trous ou stomates. Le passage des globules rouges du sang (diapédèse) et la migration des globules blancs du sang au travers des capillaires non rompus et des petites veines devient manifeste au niveau de ces stigmates et de ces stomates.

108. Les *capillaires jeunes et en voie d'accroissement*, dans les tissus normaux et pathologiques, montrent des processus pleins, sous forme de filaments plus ou moins longs, protoplasmiques, nucléés (fig. 50), dans l'épaisseur desquels le canal du capillaire se prolonge graduellement, de sorte que le filament se convertit en un nouveau rameau capillaire. De semblables capillaires en voie d'accroissement sont susceptibles de se contracter (Stricker).

Tous les vaisseaux sanguins, artères, veines et capillaires, dans les premiers stades de leur vie embryonnaire ou adulte, ne sont autre chose que des tubes fins dont la paroi consiste en une simple membrane endothéliale. Dans le cas où le vaisseau se transforme en une artère ou en une veine, des cellules s'adjoignent à l'extérieur de la paroi endothéliale formant les éléments élastiques, musculaires ou les éléments du tissu cellulaire de la paroi.

109. Dans le premier stade, chez l'embryon aussi bien que chez l'adulte, le vaisseau est représenté par une cellule protoplasmique, nucléée, pleine, allongée ou fusiforme, ou ramifiée. Cette cellule peut être une cellule isolée du tissu cellulaire indépendante de tout vaisseau préexistant, ou elle peut se montrer comme une excroissance solide, protoplasmique de la couche endothéliale d'un capillaire (fig. 51). Dans les deux cas, il se produit un processus d'évidement qui creuse la cellule. Des vacuoles isolées apparaissent d'abord, puis deviennent graduellement confluentes, et ainsi un vaisseau se trouve formé, irrégulier dans

les contours, mais peu à peu acquérant de plus en plus une forme tubulée.

S'il s'agit d'une cellule isolée, ces processus protoplasmiques grandissent par degré jusqu'à ce qu'ils

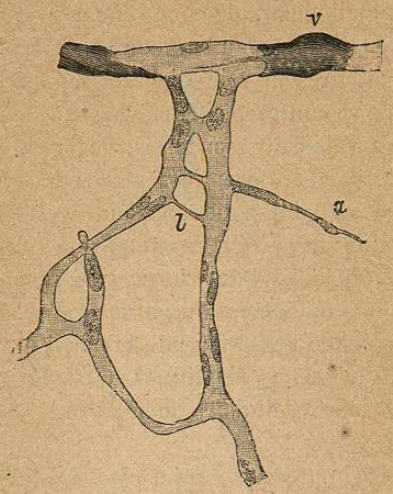

FIG. 51. — Développement des vaisseaux sanguins capillaires de la queue du têtard.

v, veine capillaire avec des masses de pigment dans la paroi ; — *a*, bourgeon protoplasmique nucléé ; — *l*, anostomose soiide entre deux capillaires voisins.

atteignent le capillaire le plus rapproché, à la paroi duquel ils se fixent, et, en fin de compte, la cavité de la cellule s'ouvre au travers des processus, dans le calibre d'un vaisseau capillaire.

La paroi des capillaires jeunes est constituée par un protoplasma d'apparence granulaire (la substance

cellulaire originelle) et dans ce protoplasma sont disséminés, d'une manière plus ou moins régulière, des noyaux oblongs, dérivés par multiplication du noyau de la cellule originelle. Au stade le plus avancé, une différenciation s'opère dans la paroi protoplasmique du capillaire, qui aboutit à l'individualisation de cellules plates, séparées par de la substance cémentaire, de sorte que chacun des noyaux ci-dessus appartient à une lame cellulaire qui représente maintenant l'état définitif dans la constitution du capillaire. Chez l'embryon et l'adulte quelques cellules isolées, protoplasmiques, nucléées, ou quelques processus protoplasmiques pleins d'un capillaire préexistant, peuvent, par suite d'un accroissement actif et continu, donner naissance à de nouveaux capillaires (Stricker, Affanasieff, Arnold, Klein, Ralfour, Ranvier, Leboucq).