CHAPITRE XIII

GLANDES LYMPHATIQUES COMPOSÉES

130. Les glandes composées, ou vraies glandes lymphatiques, sont superposées directement aux vaisseaux lymphatiques, en certains points de leur parcours ; ce sont, par exemple, les glandes mésentériques, portes, bronchiques, spléniques, sternales, cervicales, cubitales, poplitées, inguinales, lombaires. Les vaisseaux lymphatiques afférents s'anastomosent en un plexus et s'ouvrent dans la capsule externe de la glande lymphatique ; ils émergent comme un plexus de lymphatiques efférents, au niveau du hile.

131. Chaque vraie glande lymphatique est enveloppée d'une capsule fibreuse, unie elle-même avec la substance intérieure et le hile par des trabécules et des septa de tissu cellulaire. Les trabécules ayant pénétré, à une certaine distance, jusqu'au tiers ou au quart du ganglion, suivant une direction radiée, vers le centre, se ramifient en trabécules plus petites, qui s'anastomosent dans la substance centrale de la glande, de manière à former un plexus de petites mailles. Dans ces conditions, le tiers ou le quart de

la partie périphérique de la glande est subdivisée par les septa ou trabécules en compartiments sphériques ou oblongs relativement larges, alors que la partie moyenne renferme des compartiments relativement petits, cylindriques ou irréguliers (FIG. 60). La pre-

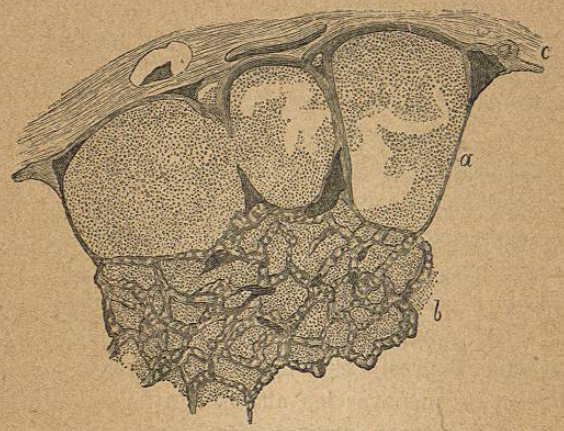

FIG. 60. — Coupe verticale au travers d'une glande lymphatique, dont les lymphatiques ont été injectés.

c, la capsule externe avec les vaisseaux lymphatiques en coupe ; — *a*, les follicules corticaux lymphatiques ; autour d'eux sont les sinus lymphatiques corticaux ; — *b*, la substance médullaire ; les sinus lymphatiques injectés entre les masses du tissu adénoïde.

mière région est la substance corticale, la seconde est la substance médullaire de la glande. Les compartiments de la couche corticale ne sont point isolés, mais s'anastomosent les uns avec les autres et, aussi, avec les compartiments de la substance médullaire; ces derniers forment aussi un système intercommu-

niquant. La capsule fibreuse, les septa et trabécules sont les vecteurs des troncs vasculaires.

Les trabécules sont constituées par du tissu cellulaire, mêlé d'une certaine quantité de tissu musculaire lisse qu'on peut apercevoir chez quelques animaux : le porc, le veau, le lapin et le cobaye ; mais les éléments musculaires sont rares chez l'homme. Quelquefois on rencontre des cellules granuleuses de tissu cellulaire en nombre considérable dans les trabécules.

132. Les compartiments contiennent des masses de tissu adénoïde, sans en être cependant complètement remplis; ceux de la couche corticale renferment des masses ovoïdes ou sphériques, — les follicules lymphatiques corticaux ; ceux de la substance médullaire des masses cylindriques ou irrégulières — les cylindres médullaires. Les follicules corticaux s'anastomosent les uns avec les autres et avec les follicules médullaires, et ces derniers s'anastomosent entre eux. Cette disposition doit être aisément comprise, d'après ce qui a été dit plus haut de la délimitation des compartiments contenant la substance glandulaire. Les follicules et les cylindres médullaires sont constitués par du tissu adénoïde présentant exactement les mêmes caractères que ceux qui lui ont été assignés dans le précédent chapitre. Ce tissu contient aussi les dernières ramifications des vaisseaux sanguins, c'est-à-dire un riche réseau de capillaires interposé aux dernières branches artérielles et aux premiers rameaux veineux. Les capillaires et autres vaisseaux

reçoivent aussi là une enveloppe adventice de tissu adénoïde réticulé.

133. Les follicules corticaux et les cylindres médullaires ne remplissent pas entièrement les compartiments limités respectivement par la capsule et les trabécules, mais une zone périphérique étroite est laissée libre dans chaque compartiment — c'est un sinus lymphatique. Dans la substance corticale, ces sinus sont dits corticaux (FIG. 61); dans la substance médullaire; on les appelle sinus lymphatiques, médullaires (FIG. 62). Les premiers sont des espaces interposés entre la surface externe des follicules lymphatiques corticaux, et la partie correspondante de la capsule, ou septum cortical ; les derniers occupent l'espace situé entre la surface des cylindres médullaires et les trabécules. D'après ce qui a été dit des con-

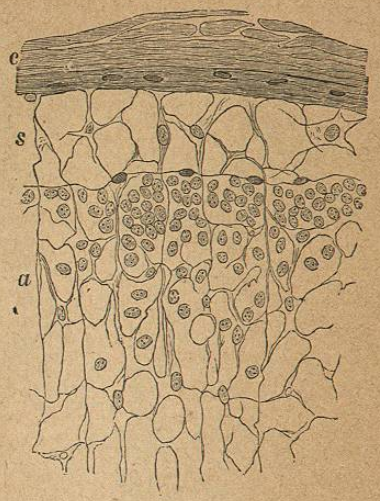

FIG. 61. — Coupe au travers d'une glande lymphatique.

c, la capsule externe; — *s*, sinus lymphatiques corticaux ; — *g*, tissu adénoïde du follicule cortical — nombreux noyaux indiquant les corpuscules lymphatiques.

nexions des compartiments, il s'ensuit que les sinus lymphatiques médullaires et corticaux forment un système intercommuniquant. Ces sinus ne sont pas vides, mais sont remplis par un reticulum à grosses fibres, plus grosses que celles du reticulum

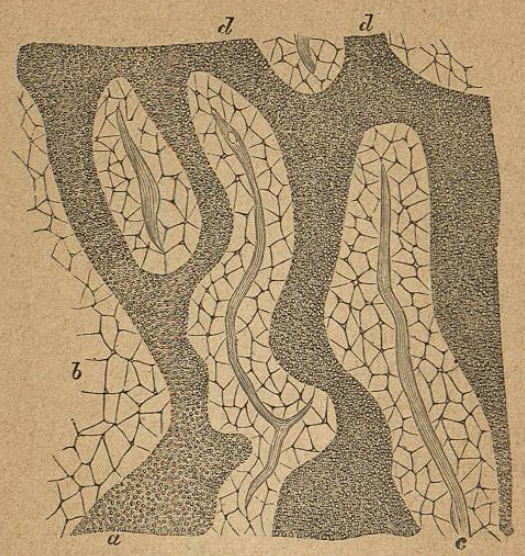

FIG. 62. — Coupe au travers de la substance médullaire d'une glande lymphatique.

a, transition des cylindres médullaires du tissu adénoïde dans les follicules corticaux ; — *b*, les sinus lymphatiques occupés par un reticulum ; — *c*, les trabécules du tissu fibreux ; — *d*, les cylindres médullaires.

adénoïde ; ces faisceaux fibreux sont tapissés par de larges lames cellulaires, transparentes, — les lames endothéliales. Dans quelques cas, comme chez le veau, ces lames cellulaires des sinus médullaires con-

tiennent des granulations pigmentaires brunâtres, qui donnent à la substance médullaire de la glande un aspect brun foncé. Dans les mailles du reticulum des sinus, on rencontre des corpuscules lymphatiques dont le plus grand nombre présente un corps protoplasmique relativement large et un ou deux noyaux. Ces éléments lymphatiques présentent souvent un mouvement amiboïde. On trouve, mêlés à ces derniers éléments, des corpuscules lymphatiques plus petits.

La surface des trabécules, regardant la cavité des sinus lymphatiques, est recouverte d'une couche continue d'endothélium (Von Recklinghausen), et une membrane endothéliale semblable, mais moins complète, peut aussi être distinguée à la surface des follicules corticaux et des cylindres médullaires. Les lames endothéliales, qui tapissent les faisceaux du reticulum des sinus, sont comme étendues entre la membrane endothéliale recouvrant la surface des trabécules, d'une part, et celle tapissant la surface des trabécules et cylindres, d'autre part.

Dans les glandes mésentériques du porc, la distribution réciproque des follicules corticaux et des cylindres médullaires est presque l'inverse de celle qu'on trouve dans les autres glandes ou chez les autres animaux.

134. Les vaisseaux lymphatiques afférents ayant pénétré au travers de la capsule externe de la glande, et ayant formé là un plexus dense, s'ouvrent directement dans les sinus lymphatiques corticaux. Les sinus

lymphatiques médullaires aboutissent à des vaisseaux lymphatiques qui sortent de la glande par le hile comme vaisseaux efférents.

Les deux ordres de vaisseaux afférents et efférents sont pourvus de valvules.

135. Le cours de la lymphe au travers d'une glande lymphatique peut être compris fort simplement. La lymphe passe, des vaisseaux afférents situés dans la capsule dans les sinus lymphatiques corticaux, de là dans les sinus médullaires, d'où elle arrive dans les vaisseaux lymphatiques efférents. La présence du reticulum dans les sinus ralentit le cours de la lymphe, qui passe ainsi lentement comme au travers d'un filtre spongieux. Par suite un grand nombre d'éléments figurés, granules de pigment, éléments inflammatoires ou autres transportés dans la glande par les vaisseaux afférents, sont aisément arrêtés dans les sinus et s'y déposent, et là ils sont rapidement absorbés par les corpuscules amiboïdes qui se trouvent dans les mailles. En poussant un courant d'eau à travers la glande, le contenu des mailles du reticulum des sinus, c'est-à-dire les corpuscules lymphatiques, sont naturellement entraînés les premiers (Von Recklinghausen); si l'on continue l'injection, on entraîne aussi les corpuscules lymphatiques des follicules et des cylindres[1]. On peut conclure de là que le courant nor-

[1] *De la fonction leucocythogène des ganglions lymphatiques.* — Le plus grand nombre des anatomistes, je citerai en France M. Georges Pouchet, M. Ranvier, etc.; en Allemagne, Virchow et Kölliker, admettent la production des globules blancs dans

mal de la lymphe passant à travers la glande entraîne aussi les corpuscules lymphatiques des follicules et des cylindres dont le contenu passe partiellement dans les sinus. Les mouvements amiboïdes des corpuscules lym-

les ganglions à l'état physiologique. Au contraire, M. le professeur Robin différencie absolument les leucocytes des éléments constituants des follicules et des cordons folliculaires. Il groupe sous la même dénomination d'épithéliums nucléaires tous les éléments des follicules ganglionnaires et de la pulpe splénique. Les ampoules ou les follicules corticaux, ainsi que les cordons folliculaires qui leur font suite dans la substance médullaire, enveloppés d'une couche continue d'épithélium plat qui les sépare des voies lymphatiques, forment une substance glandulaire qui élaborerait des produits de sécrétion versés dans les sinus voisins, et modifierait ainsi d'une manière encore indéterminée le plasma de la lymphe [1].

Pour M. Ranvier, la continuité de la membrane endothéliale isolant la substance des follicules, des sinus où circule la lymphe est également démontrée, mais il pense que les leucocytes peuvent prendre naissance dans l'intérieur des follicules et sortir par diapédèse en traversant la membrane épithéliale pour tomber dans les voies lymphatiques [2].

M. Georges Pouchet [3] professe une opinion sensiblement différente des précédentes ; il aurait observé les leucocytes en voie de formation, surtout dans les sinus et les lacunes interfolliculaires. Au reste, la limite, l'isolement par une membrane épithéliale des follicules et des cordons médullaires ne lui paraît rien moins que démontrée. Il a reconnu, en étudiant les ganglions du chat, que la matière à injection ne s'arrêtait pas toujours dans les sinus, mais pénétrait aussi dans la portion la plus rapprochée de la substance folliculaire.

Sur des proportions de ganglions lymphatiques de MM. Remy

[1] Voir articles : *Leucocyte* et *Lymphatique* du *Dictionnaire encyclopédique.* Physiologie des leucocytes (*Journal de la Physiologie*). Paris. 1859, p. 50.

[2] *Technique histologique*, pages 687 et suivantes.

[3] *Communication orale* et Bulletins de la Société de Biologie, 1878.

Voir aussi « du Rôle pathogénique des lésions viscérales et ganglionnaires dans la leucocythémie », thèse inaugurale 1882. G. Variot.

phatiques, spécialement des plus larges, facilitent beaucoup leur passage des follicules et des cylindres dans les sinus lymphatiques.

et Dubar, obtenues après injection d'une matière colorante dans les séreuses, on voit que la matière injectée s'est accumulée dans les sinus et les lacunes du ganglion, et qu'ayant imprégné l'épithélium plat tapissant les follicules, leur limite paraît absolument nette.

Nous n'avons pas à nous prononcer dans ces questions encore pendantes, mais nous pensons qu'on sera frappé de la divergence ou tout au moins des variétés d'opinions propres à chaque observateur. Le sujet appelle de nouvelles recherches, et nous pouvons dire que la fonction leucocytogène des ganglions normaux n'est pas à l'abri de toute discussion.

CHAPITRE XIV

FIBRES NERVEUSES

136. Les fibres nerveuses[1] conduisent les impres-

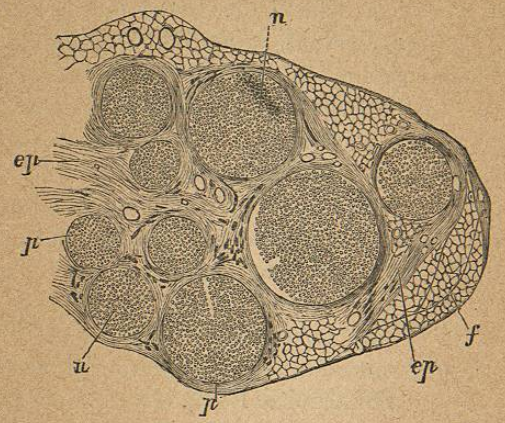

Fig. 63. — Coupe transversale du nerf sciatique du chien.

ep, nevrilemme : — *p*, périnèvre ; — *n*, fibres nerveuses constituant un faisceau nerveux, coupe transversale : — *f*, tissu graisseux entourant le nerf.

sions partant des tissus et organes et arrivant aux centres nerveux, d'une part (centripètes), et les exci-

[1] La fibre nerveuse est plus communément désignée par les auteurs français sous le nom de tube nerveux. On verra, dans le courant de la description, que l'expression de fibre est plus conforme à la réalité.