sant le canal central. Cette masse est cylindrique et est appelée le noyau central de Kolliker. Les cellules épithéliales tapissant le canal central sont coniques, leur base faisant face au canal, leur extrémité effilée se prolongeant en un filament délié, intimement entrelacé avec le réseau des fibrilles de la névroglie. Chez l'embryon et dans l'état jeune, la base libre des cellules épithéliales présente un faisceau de cils, mais chez l'adulte, les cils disparaissent.

Une autre accumulation considérable de névroglie existe à la partie postérieure des cornes grises postérieures, c'est la substance gélatineuse de Rolando (FIG. 85).

173. La *substance blanche* (FIG. 85) se compose, outre la névroglie, de fibres nerveuses à myéline, variant beaucoup de diamètre et formant la partie essentielle et principale. Ces fibres possèdent un cylindre-axe et une enveloppe de myéline, épaisse, plus ou moins lamellée; mais elles sont dépourvues de gaînes de Schwann et de corpuscules nerveux. Aussi n'y observe-t-on aucun étranglement de Ranvier. Dans des fragments de substance blanche des cordons postérieurs, après que les fibres nerveuses ont été isolées par dilacération ou autrement, on rencontre beaucoup de fines fibres à myéline qui présentent l'apparence variqueuse mentionnée dans un chapitre précédent. — Les fibres nerveuses à myéline, ou plutôt la matrice de leur enveloppe médullaire, contient de la *névrokératine*. Les fibres nerveuses de la substance blanche offrent surtout une direction longitudinale, et sont séparées l'une de l'autre par de la névroglie. Par places, dans les cordons de substance blanche, on aperçoit des septa de tissu cellulaire subdivisant les fibres nerveuses en faisceaux plus ou moins distincts.

174. Bien que la plupart des fibres nerveuses constituant les cordons de substance blanche affectent une direction longitudinale, c'est-à-dire s'étendent de haut en bas, de la substance grise de la moëlle épinière d'une part, au cerveau et à la moëlle allongée d'autre part, il existe cependant un bon nombre de fibres nerveuses et de faisceaux de fibres, qui ont une direction oblique ou même horizontale.

FIG. 85. — Coupe transversale de la substance blanche de la moëlle, montrant les fibres nerveuses à myéline transversalement coupées, la névroglie entre elles, avec deux cellules de la névroglie ramifiées.

(1) Le sillon médian antérieur n'atteint pas la commissure grise antérieure; car, entre son fond et cette dernière, existe la commissure blanche. Celle-ci consiste en faisceaux de fibres nerveuses à myéline, s'étendant dans une direction horizontale ou légèrement oblique de la substance grise de la corne antérieure au cordon blanc antérieur du côté opposé (FIG. 82, *g*).

(2) De nombreuses fibres à myéline dérivent de la substance grise et passent, suivant une direction horizontale ou oblique, dans la substance blanche, spécialement, et en nombre considérable dans celle des cordons latéraux. Une fois qu'elles ont pénétré dans la substance blanche, elles prennent une direction longitudinale. La plupart de ces fibres pénètrent dans la substance blanche au niveau des septa et septula qui subdivisent les fibres nerveuses de la substance blanche en cordons ; ces fibres, ayant passé dans ces septa et septula, suivant une direction horizontale, pénètrent définitivement, après un trajet plus ou moins long, dans les cordons, où elles poursuivent une marche longitudinale.

175. (3) Les fibres nerveuses à myéline qui se détachent de la moëlle épinière par les racines nerveuses antérieures sont, comparativement, des fibres larges ; elles émanent de la portion antérieure de la substance grise des cornes antérieures sous forme de faisceaux ; elles passent par les septa au travers de la substance blanche suivant une direction oblique, et émergent dans le sillon antéro-latéral ci-dessus mentionné.

(4) Les fibres nerveuses à myéline entrant dans la moëlle épinière par les racines nerveuses postérieures, sont plus minces que celles des racines nerveuses antérieures ; elles pénètrent dans la moëlle par le sillon collatéral postérieur. Après leur entrée, elles se divisent en deux faisceaux, un médian, un autre latéral. Les fibres du premier faisceau passent, suivant

une direction oblique, dans la substance blanche des cordons postérieurs — le fasciculus cunéiforme (voir ci-dessus), et, ayant traversé ces cordons suivant une direction longitudinale, les abandonnent plus ou moins vite, et entrent, suivant une direction horizontale ou légèrement oblique, dans la substance grise des cornes postérieures. Le deuxième faisceau de fibres (latéral) passe directement, des racines nerveuses postérieures, dans la portion la plus reculée de la substance grise de la corne postérieure. Les fibres nerveuses des racines postérieures entrant dans la substance grise se divisent à plusieurs reprises et montrent très nettement l'apparence variqueuse.

176. La *substance grise* se compose, outre le réseau uniforme de fibres de la névroglie et de cellules de la névroglie, de fibres nerveuses et de cellules nerveuses ou ganglionnaires.

Les fibres nerveuses sont de trois espèces : fibres à myéline, cylindres-axes simples de dimensions variées, et fibrilles nerveuses primitives.

Les fibres nerveuses à myéline s'étendent dans une direction plus ou moins horizontale et proviennent de différentes sources :

1° Les fibres nerveuses à myéline, directement unies par leur processus cylindraxile (voir plus bas) avec les cellules ganglionnaires des cornes antérieures ; ces fibres quittent les cornes antérieures par les septa et septula, et elles forment les racines nerveuses antérieures.

2° Les fibres nerveuses à myéline qui forment la commissure blanche antérieure. Elles s'étendent du cordon antérieur d'un côté dans la substance grise des cornes antérieures du côté opposé, comme cela a été mentionné plus haut ; quelques-unes d'entre elles peuvent être suivies directement jusqu'aux cellules ganglionnaires.

3° Les fibres nerveuses à myéline dérivées indirectement du faisceau médian de la racine nerveuse postérieure, c'est-à-dire sortant du fasciculus cunéiforme du cordon postérieur ; et les fibres nerveuses à myéline dérivées directement du faisceau latéral de la racine nerveuse postérieure. Ces deux ordres de fibres nerveuses peuvent être suivis plus ou moins loin dans la substance grise des cornes postérieures ; dans leur trajet elles subissent de nouvelles divisions en fibres médullaires très fines.

4° Les fibres nerveuses à myéline[1] passant de la substance grise dans la substance blanche du cordon latéral ; quelques-unes d'entre elles sont des fibres nerveuses d'une racine antérieure qui ne font que traverser simplement la substance grise de la corne antérieure ; d'autres sont dérivées directement des cellules ganglionnaires formant les colonnes de Clarke dans la région dorsale (voir plus bas) ; mais la majorité d'entre elles dérive de la partie de la

[1] M. le professeur Damaschino a tout spécialement insisté sur l'abondance et l'extrême finesse des fibres *à myéline* qui sillonnent en tous sens les cornes antérieures et qui, ainsi que les cellules nerveuses, sont détruites dans les foyers inflammatoires de la paralysie spinale infantile.

substance grise qui est intermédiaire entre les cornes antérieures et les cornes postérieures.

177. On trouve de très nombreux cylindres-axes nus dans la substance grise de toutes les parties ; ces cylindres-axes, de dimensions variées, courent dans toutes les directions, et beaucoup d'entre eux, spécialement les plus larges, représentent la première partie des fibres nerveuses à myéline et ne sont qu'un processus d'une cellule ganglionnaire. Ce processus cylindraxile, après un trajet plus ou moins étendu dans la substance grise, est enveloppé par la gaîne de myéline et devient une fibre à myéline. Mais il existe de nombreux cylindres-axes déliés qui sont les terminaisons ultimes des fibres nerveuses entrant dans la substance grise par les racines postérieures. On voit ces derniers cylindres-axes partout, isolés ou disposés en faisceaux plus ou moins larges.

178. Les fibrilles nerveuses primitives forment la plus grande partie de la substance grise ; de fait, le tissu de la substance grise, dans toutes ses parties, se compose, outre le tissu de fibrilles de névroglie, d'un réseau de fibrilles primitives excessivement fines (Gerlach). C'est le tissu nerveux fondamental dans lequel aboutissent et d'où proviennent les fibres nerveuses. Les fibres nerveuses dérivées des racines postérieures, après leur pénétration dans la substance grise de la corne postérieure, subissent des divisions répétées et,

en dernier lieu, se confondent avec ce réseau de fibrilles primitives. De nombreuses fibres nerveuses tirent leur origine du réseau des fibrilles primitives, et se détachent de la substance grise comme fibres nerveuses à myéline, qui poursuivent une marche longitudinale dans le cordon antérieur et spécialement dans le cordon latéral de la substance blanche.

179. Les *cellules ganglionnaires* (FIG. 86) de la substance grise sont de volume et de forme variés ; les cellules ramifiées, étoilées ou multipolaires sont prédominantes. Quelques-unes sont plus ou moins fusiformes ou ont un corps bipolaire, mais chaque extrémité est richement ramifiée.

Chaque cellule possède un noyau relativement large, limité par une membrane, et, dans ce noyau, se trouve un réticulum avec un ou deux nucléoles.

Les plus larges cellules ganglionnaires se rencontrent dans les cornes antérieures, de même que dans la colonne de Clarke à la région dorsale ; les plus petites se trouvent dans les cornes postérieures. Les cellules ganglionnaires sont beaucoup plus nombreuses dans la corne antérieure que dans la corne postérieure où elles sont relativement rares.

Dans les cornes antérieures, ces cellules sont toutes étoilées ou multipolaires et forment des groupes déterminés : (*a*) un groupe antérieur ; (*b*) un groupe médian ; (*c*), un groupe latéral. Les cellules du groupe latéral sont les plus larges, celles du groupe

médian sont les plus petites des trois. Les cellules ganglionnaires du groupe latéral s'étendent dans la

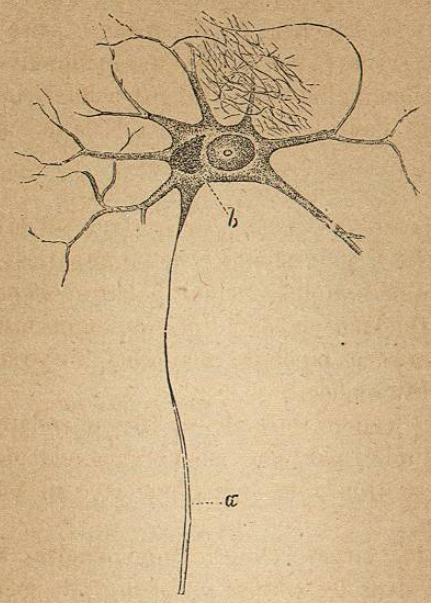

FIG. 86. — Une cellule ganglionnaire isolée de la corne antérieure de la moëlle de l'homme.

a, processus cylindraxile ; — *b*, pigment. Le processus ramifié de la cellule ganglionnaire se résout dans le délicat réseau nerveux vu dans la partie supérieure de la figure.

région cervicale, à une distance plus ou moins grande, dans la substance blanche du cordon latéral.

180. Dans la région dorsale de la moëlle, il existe, près de la commissure grise, un groupe cylindrique

spécial de larges cellules ganglionnaires, multipolaires, qui forment la colonne de Lockhart Clarke.



Fig. 87. — Une cellure ganglionnaire multipolaire isolée de la substance grise de la moëlle.

Les processus ramifiés se perdent dans le délicat réseau nerveux dans lequel on voit passer une fine fibre nerveuse dérivée d'une racine nerveuse postérieure.

Dans les cornes postérieures, les cellules ganglionnaires sont rares et espacées. La plupart d'entre elles appartiennent à la portion de la corne postérieure avoisinant la commissure postérieure. La substance des cellules ganglionnaires est fibrillaire, mais il existe aussi une matière granuleuse interstitielle qui est spécialement abondante près du noyau. Quelquefois, on rencontre, dans cette partie de la substance cellulaire, près du noyau, une accumulation plus ou moins grande de granules de pigment jaunâtre.

181. La substance fibrillaire des cellules ganglionnaires se prolonge dans les processus. Il y a toujours un ou deux processus qui sont plus épais

que les autres. A une distance variable de la cellule, les processus se ramifient en un riche réseau fibrillaire qui, finalement, se perd dans le réseau de fibrilles primitives formant la charpente nerveuse de la substance grise (fig. 87).

Les cellules ganglionnaires de la corne antérieure, et les cellules de la colonne de Clarke, possèdent généralement, outre les processus ramifiés, un prolongement pâle, non ramifié (quelquefois, mais rarement double), qui tire son origine de la substance cellulaire par un mince pédicule. C'est le processus cylindraxile de Deiters ; il s'enveloppe tôt ou tard d'une gaîne de myéline et représente alors une fibre nerveuse médullaire, comme cela a été mentionné dans une page précédente.

Les cellules ganglionnaires des cornes postérieures n'ont pas de prolongement cylindraxile ; tous leurs processus sont ramifiés et entrent en connexion avec le réseau fondamental nerveux, de la même manière que les processus ramifiés des cellules ganglionnaires des cornes antérieures.

Des anastomoses entre les processus des cellules ganglionnaires des cornes antérieures ont été observées dans quelques cas (Carrière).

182. Les cellules ganglionnaires des cornes antérieures et les cellules formant la colonne de Clarke, c'est-à-dire les cellules ganglionnaires avec processus cylindraxiles, sont considérées comme motrices, les autres cellules comme sensitives ; les premières sont en connexion avec une fibre nerveuse motrice, les

secondes avec une fibre sensitive. Mais il serait tout à fait inexact de dire que toutes les fibres, motrices ou sensitives, sont en connexion immédiate avec des cellules.

183. La substance blanche et la substance grise sont pourvues d'un grand nombre de vaisseaux sanguins ; les capillaires sont plus abondants et forment un réseau plus uniforme dans la substance grise que dans la substance blanche. Dans la dernière, la plupart des capillaires ont une direction parallèle au grand axe des fibres. Les vaisseaux sanguins sont engaînés dans les espaces lymphatiques (espaces périvasculaires de His)[1], et les cellules ganglionnaires sont

[1] *Gaînes perivasculaires de Robin. — Espaces épicérébraux, épispinaux de His.* — M. Robin a le premier indiqué (Comptes rendus de la Société de Biologie, 1855 et 1859) qu'un grand nombre de capillaires sanguins du cerveau, de la moëlle, de l'épendyme et de la pie-mère, sont plongés dans un conduit qui les engaîne et dans lequel il flottent pour ainsi dire. Cette gaîne se compose d'une seule tunique de un à deux millièmes de millimètre d'épaisseur, offrant un aspect transparent homogène ou à peine strié en long. On l'aperçoit avec un rebord net mais sinueux, s'étendant depuis les capillaires d'un à deux centièmes de millimètre, jusqu'à ceux qui ont un tiers ou un demi-millimètre de diamètre. Elle est distante de la paroi des capillaires, de un à six centièmes de millimètre, suivant le calibre du vaisseau.

Le contenu de ces conduits se compose d'un liquide tenant en suspension des granulations et des noyaux de 5 à 6 millièmes de millimètre, existant en quantité variable d'un point à l'autre de la longueur d'un même vaisseau.

His (1865) a déterminé la présence, à l'intérieur des gaînes périvasculaires de Robin, d'un épithélium de revêtement, et a indiqué avec précision le mode d'anastomoses de ces conduits.

entourées chacune par un espace lymphatique (espace péricellulaire).

Il les considère comme venant s'aboucher (par un orifice légèrement évasé en entonnoir) entre la surface même de la substance nerveuse et la face profonde de la pie-mère, dans des espaces dits *épicérébraux et épispinaux*. Mais il est bien probable que le passage et l'étalement du liquide à injection poussé dans les lymphatiques périvasculaires est dû à la déchirure de ces vaisseaux devenus plus fragiles au point de leur passage de la substance nerveuse dans la pie-mère. On peut admettre que les gaînes périvasculaires sont bien de la nature des conduits lymphatiques, mais leur trajet et leur abouchement dans des ganglions n'a pu être encore suivi exactement. (Voir article *Lymphatique*, Robin. *Dictionnaire encyclopédique des Sciences médicales*, p. 396.)