CHAPITRE XXI

LES DENTS

227. Une dent humaine, qu'il s'agisse d'une dent adulte ou d'une dent de lait, se compose (FIG. 102) : (*a*) de l'émail recouvrant la couronne ; (*b*) de la dentine formant réellement la matrice de toute la dent et entourant la cavité pulpeuse de la couronne et des racines, et enfin (*c*) du cément, ou croûte pétreuse, ou substance ostéoïde. Le cément recouvre la partie externe de la dentine de

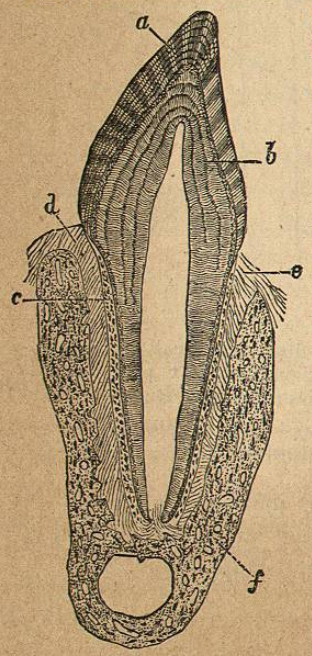

FIG. 102. — Coupe longitudinale de la première molaire du chat.

a, émail ; — *b*. dentine ; — *c*. cément ; — *e*, périoste ; — *f*, os de l'alvéole.

la racine, de même que l'émail recouvre la dentine de la couronne. La croûte pétreuse est adhérente en dehors à un tissu fibreux, dense, jouant le rôle de périoste et la fixant à la surface interne de l'os formant la paroi de l'alvéole.

228. L'*émail* (FIG. 103) est constitué par des éléments minces prismatiques, microscopiques, les *prismes de l'émail*, placés côte à côte, en couche compacte,

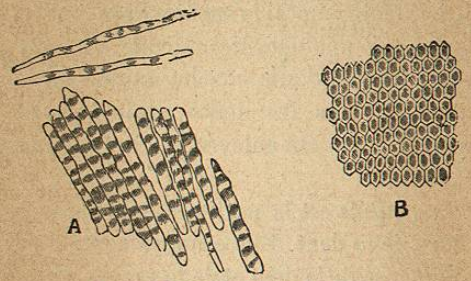

FIG. 103. — Prismes de l'émail.

A, vus longitudinalement ; — B, en coupe transversale.

dans une direction verticale à la surface de la dentine. Sur une coupe transversale, les prismes de l'émail se montrent avec des contours hexagonaux, et sont séparés par une très mince *substance cémentaire interstitielle*. Vus de profil, les prismes de l'émail ne sont pas rectilignes, mais ont des bords un peu sinueux, d'où une apparence variqueuse. Les prismes sont agrégés en faisceaux qui ne sont pas tout à fait parallèles, mais se recouvrent légèrement les uns les autres. Sur une coupe longitudinale à travers une dent, l'ap-

parence de stries claires et sombres alternantes dans l'émail est due à ce défaut de parallélisme des faisceaux. En outre, on voit dans l'émail des lignes sombres, horizontales, les stries parallèles brunes de Retzius, qui sont dues probablement à des inégalités dans la densité des prismes de l'émail résultant de la formation successive des couches. L'émail renferme surtout des sels calcaires ; phosphate, carbonate et fluorure de calcium.

Dans les dents jeunes, la surface libre de l'émail est recouverte par une délicate cuticule (la cuticule de Nasmyth), formée d'une couche unique de squames sans noyau ; dans les dents adultes, la cuticule manque, car elle a été enlevée par le frottement.

229. La *dentine* est la partie essentielle de la substance dure de la dent. Elle entoure complètement la cavité pulpeuse de la dent et de la racine, plus épaisse dans la première que dans la seconde région. La dentine se compose (FIG. 104) : (1) d'une matrice homogène formée d'un tissu réticulé de fibrilles fines, imprégnée de sels calcaires et ainsi tout à fait semblable à la matrice de l'os ; (2) de canaux fins et longs, les *canaux ou tubes de la dentine*, s'étendant plus ou moins en spirale et verticalement de la surface externe à la surface interne de la dentine. Ces tubes sont ramifiés ; ils s'ouvrent dans la cavité pulpeuse par leur extrémité la plus large, et deviennent plus déliés en se rapprochant de la surface externe de la dentine. Chaque canal est tapissé par une gaîne délicate, la *gaîne de la dentine ;* l'intérieur du tube

est une fibre, *la fibre de la dentine ;* cette fibre solide, élastique, tire son origine par sa partie la plus épaisse, du côté de la pulpe, des cellules recouvrant la surface externe de la pulpe et appelées *odontoblastes*.

Sur la surface externe de la dentine, dans la région de l'émail et de la croûte pétreuse, les tubes de la dentine aboutissent dans une couche d'espaces irréguliers, ramifiés, intercommuniquants — les *espaces interglobulaires* de Czermak — ou la *couche granulaire* de Purkinje. Ces espaces communiquent avec des espaces existant entre les faisceaux des prismes de l'émail de la couronne, ainsi qu'entre les lamelles osseuses de la croûte pétreuse de la racine. Les espaces interglobulaires contiennent chacun une cellule ramifiée, nucléée. Les fibres de la dentine s'anastomosent avec les processus de

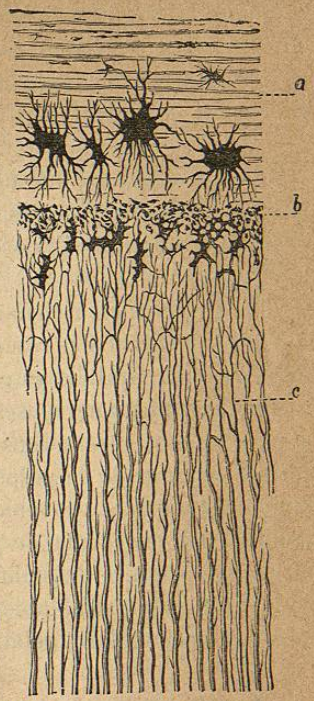

FIG. 104. — Coupe transversale d'une dent canine de l'homme.

a, cément avec de larges corpuscules osseux, — *b*, substance inter-globulaire ; — *c*, tubules de la dentine.

ces cellules. Les *lignes incrémentales de Salter* sont des lignes plus ou moins parallèles à la surface, dues à la calcification imparfaite de la dentine; c'est la *substance inter-globulaire de Czermak*. Les *lignes de Schreger* sont des lignes courbes, parallèles à la surface, dont la production n'est qu'un effet optique des courbures simultanées des fibres de la dentine.

230. Le *cément* est une substance osseuse avec des lamelles et des corpuscules osseux. Ces derniers sont plus larges que dans l'os ordinaire.

231. La *pulpe* est richement pourvue de vaisseaux sanguins, formant des réseaux qui affectent surtout une direction parallèle au grand axe de la dent. De nombreuses fibres nerveuses à myéline, disposées en plexus, se rencontrent dans le tissu de la pulpe ; à la surface externe de la pulpe, ces fibres perdent leur myéline et montent probablement dans les tubes de la dentine. La charpente de la pulpe est formée d'un réseau transparent de cellules richement ramifiées ; ces cellules sont semblables à celles qu'on observe dans le tissu cellulaire gélatineux.

232. A la surface externe de la pulpe, c'est-à-dire celle qui est en contact avec la surface interne de la dentine, est une couche de cellules nucléées, allongées, plus ou moins prismatiques; ce sont les *odontoblastes propres*. Entre eux sont enclavées des *cellules nucléées* plus ou moins *fusiformes*, dont le prolongement externe ou distal pénètre dans un tube de la dentine.

Les odontoblastes propres interviennent dans la production de la matrice de la dentine ; selon quelques-uns, ce serait par un accroissement continu de la partie externe ou distale de la cellule et par une calcification de ce prolongement qu'aurait lieu la production ; selon d'autres, ce serait par une sécrétion des cellules de la matrice de la dentine. Waldeyer, Tomes et autres regardent les odontoblastes comme intervenant et dans la production de la matrice de la dentine, et dans celle des fibres de la dentine. Les odontoblastes propres et les cellules fusiformes sont en continuité avec les cellules ramifiées de la charpente de la pulpe.

233. *Développement des dents*. Le premier rudiment d'une dent chez l'embryon apparaît dès le second mois. C'est un bourgeon cylindrique plein de l'épithélium stratifié de la surface, s'enfonçant dans la profondeur de la membrane muqueuse embryonnaire. Le long du bord de la mâchoire, l'épithélium semble épaissi, et la membrane muqueuse sous-jacente forme une dépression, — la *gouttière dentale primitive*. Dans cette gouttière est situé un prolongement cylindrique plein de la surface de l'épithélium. Ce prolongement représente le rudiment de l'organe adamantin. Continuant à se développer dans la profondeur, ce bourgeon s'élargit à sa partie la plus profonde, et le tissu de la muqueuse se condense autour de l'extrémité du bourgeon épithélial pour former le rudiment de la papille dentaire. Par les progrès du développement de la partie épithéliale, la papille dentaire est

graduellement enveloppée, recouverte comme d'un *chapeau*, le *chapeau* de l'émail. — Pendant ce temps, le point de jonction de l'émail avec la surface épithéliale s'amincit considérablement, et est repoussé de côté par le fait de l'accroissement du chapeau de l'émail et de la papille, qui se développe plus spécialement sur l'un des côtés du germe dentaire.

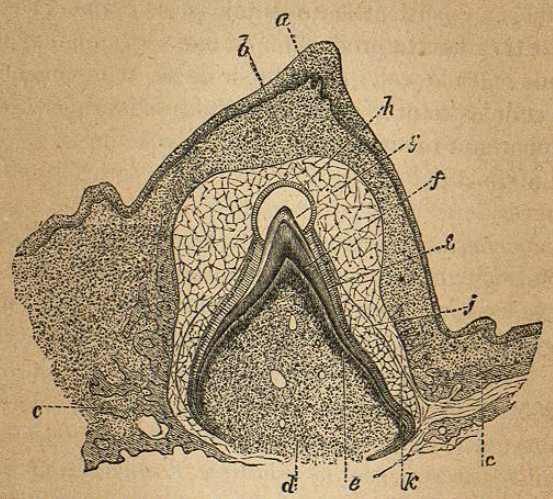

FIG. 105. — Coupe de la dent et de la mâchoire inférieure d'un fœtus de chat.

a, épithélium de la surface libre de la gencive : — *b*, la membrane muqueuse de la gencive ; — *c*, os spongieux de la mâchoire ; — *d*, papille de la dent ; — *e*, odontoblastes ; — *f*, dentine ; — *g*, émail ; — *h*, membrane de Nasmyth ; — *i*, cellules de l'émail ; — *j*, couche moyenne de l'organe de l'émail ; — *k*, couche externe de l'organe de l'émail.

234. Le chapeau de l'émail (organe adamantin) FIG. 105) se compose de trois couches : une interne,

une moyenne, une externe. La couche interne est celle des cellules de l'émail ; c'est une couche de belles cellules épithéliales prismatiques ; elles étaient, à l'origine, continues avec la couche profonde de cellules cylindriques de l'épithélium de la surface. La couche moyenne est la plus épaisse, et elle est d'une grande transparence à cause de la transformation de ses cellules épithéliales en un tissu gélatineux spongieux. Cette transformation s'opère par une accumulation de fluide entre les cellules épithéliales de cette couche, ces cellules étant réduites en lames aplaties, nucléées, d'apparence ramifiée.

La couche externe consiste en une ou plusieurs rangées de cellules polyédriques en continuité avec les couches profondes des cellules épithéliales de la surface gingivale. En dehors de l'organe adamantin est le tissu vasculaire de la membrane muqueuse de la gencive.

235. La papille dentaire fœtale est formée d'un tissu embryonnaire, gélatineux, vasculaire ; on remarque bientôt sur sa surface externe une rangée plus ou moins continue de cellules prismatiques allongées, les odontoblastes.

236. La formation de la dentine est liée aux odontoblastes (FIG. 105) ; sur sa partie externe apparaît l'émail développé aux dépens des *cellules de l'émail*, c'est-à-dire de la couche interne de l'organe adamantin. La dentine et l'émail se déposent graduellement et par couches. Ce sont d'abord des tissus mous

dans lesquels on voit se produire une différenciation verticale correspondant aux cellules de l'émail et aux odontoblastes. Bientôt des sels de chaux se déposent dans ces éléments, et, peu à peu, la calcification devient parfaite. Les couches les plus récemment formées de l'émail et de la dentine sont plus ou moins distinctes des couches plus anciennes, la couche la plus récente de l'émail étant située près des cellules de l'émail, et celle de la dentine près des odontoblastes.

La dent de lait reste alors enfoncée dans la membrane muqueuse de la gencive. Quand elle émerge à la surface, l'émail est recouvert par la couche interne de l'organe adamantin, c'est-à-dire les cellules de l'émail (FIG. 105, H). Ces cellules, au fur et à mesure que s'accroît la surface de l'émail, deviennent beaucoup plus aplaties, finalement perdent leurs noyaux et se convertissent en une couche de squames transparentes, la *membrane* ou *cuticule* de Nasmyth.

237. Longtemps avant que la dent de lait ne perce la gencive, on voit apparaître une masse solide, cylindrique, de cellules épithéliales pénétrant dans la profondeur en se détachant du pédicule de l'organe adamantin. Ce bourgeon épithélial représente le germe de l'organe adamantin de la dent permanente ; l'accroissement de ce germe ne commence que lorsque arrive le temps où la dent de lait sera remplacée par la dent permanente. Alors ce rudiment subit les mêmes modifications évolutives que l'organe adamantin de la dent de lait, lors de la première période de la vie fœtale. Une nouvelle dent se développe dans la cavité alvéolaire de la dent de lait, et, par son accroissement progressif vers la surface, pousse la première hors de l'alvéole.